

اثر حفاظتی عصاره هیدروالکلی برگ جغجغه (*Prosopis farcta*) بر پراکسیداسیون لیپیدی در سرم و بافت کبد موش های صحرایی دیابتی

محمد رضا حاجی نژاد^۱، سیده آیدا داوری^{۲*}، صدیقه اسماعیل زاده بهابادی^۳،
حمید رضا میری^۴، مژده اکبری^۴، شهناز کمالی جوان^۵

^۱استادیار گروه علوم پایه دانشکده دامپزشکی، دانشگاه زابل، زابل، ایران

^۲استادیار گروه پاتوبیولوژی، دانشکده دامپزشکی، دانشگاه زابل، زابل، ایران

^۳استادیار گروه زیست شناسی، دانشکده علوم، دانشگاه زابل، زابل، ایران

^۴دانشجوی پزشکی، کمیته تحقیقات دانشجویی، دانشگاه علوم پزشکی خراسان شمالی، بجنورد، ایران

^۵کارشناس ارشد گروه زیست شناسی، دانشکده علوم، دانشگاه زابل، زابل، ایران

*نویسنده مسئول: بخش پاتولوژی، گروه پاتوبیولوژی، دانشکده دامپزشکی، دانشگاه زابل، زابل، ایران.

پست الکترونیک: Davari.aidal@gmail.com

چکیده

زمینه و هدف: دیابت اختلالی درون ریز است که سبب افزایش قند و چربی خون می گردد. امروزه گیاهان دارویی بدلیل قیمت مناسب و عوارض جانبی کمتر بطور گسترده در درمان دیابت بکار می روند. در این مطالعه تاثیر عصاره برگ گیاه جغجغه بر بافت کبد و سطح سرمی مالون دی آلدئید در موش های دیابتی مورد ارزیابی قرار گرفت.

مواد و روش کار: ۴۵ موش صحرایی نر ویستار به سه گروه شاهد، دیابتی و دیابتی تحت درمان تقسیم شدند. دیابت نوع I با تزریق صفاقی استرپتوزوسین (۴۲mg/kg) القاء شد. سپس عصاره گیاه جغجغه با دز ۳۰۰ میلی گرم بر کیلوگرم به مدت سی روز به موش ها خورانده شد. گروه های شاهد و دیابتی نیز نرمال سالین دریافت کردند. پس از تهیه مقاطع بافتی، تغییرات هیستوپاتولوژیکی کبد توسط میکروسکوپ نوری مورد ارزیابی قرار گرفت. همچنین میزان مالون دی آلدئید سرمی و کبدی بر اساس واکنش تیوباربیتوریک اسید (TBARS) اندازه گیری شد. نهایتاً اعداد بدست آمده با استفاده از آزمون آماری *Student t-test* و *Mann-Whitney rank sum test* بررسی شدند.

یافته ها: القاء دیابت توسط استرپتوزوسین سبب افزایش مالون دی آلدئید سرمی و کبدی شد ($p < 0.05$). در حالی که تیمار با عصاره گیاه جغجغه غلظت ماده مذکور را بطور معنی داری کاهش داد ($p < 0.05$). یافته های هیستوپاتولوژیک نیز مؤید نقش مؤثر این عصاره در بهبود ضایعات ناشی از دیابت بود.

نتیجه گیری: عصاره برگ جغجغه می تواند غلظت مالون دی آلدئید سرمی و کبدی را کاهش دهد و از آسیب کبدی ناشی از دیابت جلوگیری کند.

واژه های کلیدی: جغجغه، مالون دی آلدئید، کبد، دیابت

مقدمه

دیابت شیرین، یکی از شایع ترین بیماری های متابولیک در جهان است. دیابت نوع ۱ یا وابسته به انسولین، در نتیجه کمبود ترشح انسولین از سلول های بتای پانکراس ایجاد می شود و منجر به اختلال در متابولیسم کربوهیدرات، چربی و پروتئین می گردد. از آنجایی که بافت های بدن بویژه مغز نیاز حیاتی به گلوکز دارند، همواره سطح گلوکز بدن در محدوده مشخصی تنظیم می شود. پس از صرف غذا و با بالا رفتن میزان گلوکز سرم سلولهای بتای پانکراس با ترشح سریع انسولین از تولید گلوکز درون زاد جلوگیری و برداشت گلوکز توسط سلولهای بافتهای محیطی را افزایش می دهند [۲،۱]. در بیماری دیابت، حساسیت سلولهای بافت های محیطی بدن به انسولین کاهش یافته و هموستاز گلوکز مختل شده و سبب هیپرگلیسمی حاد و مزمن می گردد و بدین صورت در دراز مدت زمینه ایجاد اختلالاتی نظیر آترواسکلروز، کاردیومیوپاتی و ریسک ابتلا به سکته های قلبی در بیماران مبتلا به دیابت فراهم می یابد [۴،۳]. استرس اکسیداتیو تا حد زیادی با پیشرفت و تشدید عوارض ناشی از دیابت در ارتباط است [۲]. دیابت سبب پیشرفت روند استرس اکسیداتیو در بافت های محیطی مختلف می گردد که با افزایش اکسیداسیون DNA، پروتئین و چربی همراه است. همچنین، دیابت با تحریک پاسخ های سلولی شامل فعال شدن مسیر پروتئین کیناز و افزایش فاکتور NF-KB و کیناز مرتبط با استرس همراه است. فعال شدن این مولکول های تنظیم کننده هم اثرات مخربی بر کارکرد فیزیولوژیک سلول دارد و با بیماری زایی دیابت و عوارض مزمن عروقی در ارتباط است [۵]. در بیماری دیابت تعادل بین سیستم دفاع آنتی اکسیدانی بدن و تولید رادیکالهای آزاد از بین می رود و میزان رادیکالهای آزاد از جمله گونه های فعال اکسیژن در بدن افزایش می یابند. گونه های فعال اکسیژن به DNA سلول آسیب رسانده و زمینه را برای بیماریهای مزمن متعدد از جمله سرطان، دیابت و بیماریهای قلبی - عروقی فراهم می کنند [۶]. رادیکالهای آزاد مانند گونه های فعال اکسیژن که در اصطلاح عوامل اکسیدان خوانده می شوند فعالیت آنزیم پراکسیداز را کاهش داده و سرعت اکسیداسیون LDL را

افزایش می دهند. اکسیداسیون LDL می تواند زمینه ایجاد آترواسکلروز را مهیا کند [۷]. این ترکیبات با شرکت در واکنشهای سلولی سبب افزایش تولید پراکسید هیدروژن می شوند که سمیت بیشتری نسبت به رادیکالهای آزاد دارد [۶]. هیپرگلیسمی و متعاقب آن استرس اکسیداتیو سبب فعال شدن عوامل پیش آماسی توسط ژن های بیان کننده آن ها و نیز پراکسید شدن لیپیدهای غشاء سلول و سخت شدن دیواره سلولها می شود و در نتیجه کارکرد طبیعی سلول مختل شده و سلول از بین می رود [۸].

در بدن یک سیستم دفاع آنتی اکسیدانی وجود دارد که آسیب ناشی از رادیکالهای آزاد را کاهش می دهد. کاهش کارکرد سیستم دفاع آنتی اکسیدانی و عدم تعادل در میزان تولید رادیکالهای آزاد و سیستم دفاع آنتی اکسیدانی بدن شرایط را برای بروز استرس اکسیداتیو فراهم می کنند [۹]. در مطالعات مختلف اثرات زیان آور استرپتوزوتوسین بر بافت و نیز عملکرد کبد، به عنوان داروی ایجاد کننده هیپرگلیسمی، مشخص شده است. این دارو از طریق تولید رادیکال های آزاد و پراکسیداسیون لیپیدهای غشاء هپاتوسیت ها سبب نکروز این سلول ها و ایجاد سمیت در بافت کبد می گردد [۱۰،۱۱].

مالون دی آلدئید یکی از شاخصهای مهم برای تعیین میزان پراکسیداسیون لیپیدی است. این ماده در فرآیند پراکسیداسیون لیپیدی و تجزیه اسیدهای چرب غیراشباع تولید می شود. بسیاری از گیاهان دارویی خاصیت ضددیابتی و آنتی اکسیدانی دارند و می توانند نقش مهمی در کاهش مالون دی آلدئید در بیماری دیابت عهده دار شوند. داروهای گیاهی که دارای خاصیت ضد دیابتی و آنتی اکسیدانی هستند می توانند سطح مالون دی آلدئید را کاهش دهند [۷]. امروزه، شناخت گیاهان دارویی اهمیت بیشتری یافته است. گیاهان دارویی از منابع غنی آنتی اکسیدان های طبیعی می باشند و می توانند قدرت آنتی اکسیدانهای پلازما را افزایش داده و خطر سرطان، بیماریهای قلبی - عروقی و دیابت را کاهش دهند. از سوی دیگر آنتی اکسیدان های طبیعی به دلیل ارزان و در دسترس بودن می توانند جایگزین مناسبی برای دارو های شیمیایی باشند [۱۲]. گیاه جفجغه با نام علمی

Prosopis farcta متعلق به خانواده حبوبات (leguminacea) است. گیاه جفجغه در بخشی از مناطق غربی هندوستان و چین تا ایران و عراق یافت می شود (تصویر ۱). نام انگلیسی این گیاه Syrian mesquite است [۱۳]. جفجغه دارای ترکیباتی مانند ۵-هیدروکسیل (۵-hydroxyl)، آلکالوئیدها، ال-آرابینوز (L-arabinose)، لکتین (Lectin)، آپیگنین (Apigenin) و تریپتامین (Tryptamin) است [۱۴]. همچنین عصاره اتانولی این گیاه حاوی آلکالوئید، تانن، گلیکوزید، فلاونوئید و ساپونین است [۱۵، ۱۶]. در ایران از برگهای این گیاه برای درمان دیابت و طیف گسترده ای از بیماریها استفاده می شود. برخی از کاربرد های این گیاه در پژوهش های جدید به اثبات رسیده است. اما بیشتر موارد کارکرد این گیاه، در فرهنگ عامیانه مردم هر منطقه ریشه دارد و توسط مراجع دانشگاهی و علمی بررسی نشده است. مثلا از برگ گیاه جفجغه برای درمان اسهال، سرفه و سرماخوردگی استفاده می شود [۱۷]. به تازگی اثر محافظت کننده نورونی برگ گیاه جفجغه به اثبات رسیده است [۱۸]. برگ این گیاه برای درمان زخم ناشی از دیابت کاربرد دارد اما تاکنون مکانیسم دقیق تاثیر آن به درستی درک نشده است [۱۹]. در کشور اردن نیز از عصاره حاصل از ریشه این گیاه در درمان دیابت استفاده می شود [۲۰]. گیاهان دارویی و ترکیبات دارویی با منشا گیاهی دارای طیف وسیعی از آنتی اکسیدانها هستند که می توانند در درمان بیماری های مرتبط با دیابت موثر باشند. عوارض جانبی کمتر و قیمت مناسب ترکیبات گیاهی از دیگر دلایل گرایش روز افزون نسبت به این داروها می باشد. تاکنون مطالعه ای در مورد اثر برگ گیاه جفجغه بر کاهش عوارض جانبی ناشی از بیماری دیابت انجام نشده است. در این مطالعه، اثر عصاره برگ جفجغه بر سطح مالون دی آلدئید سرم و بافت کبد بعنوان شاخص استرس اکسیداتیو همراه با اثرات هیستوپاتولوژیکی آن بر روی بافت مذکور مورد بررسی قرار گرفت.

روش کار

تعداد ۴۵ رأس موش صحرایی نر از نژاد ویستار با وزن ۲۰۰ تا ۳۰۰ گرم از دانشگاه علوم پزشکی مشهد تهیه شد و در مرکز پرورش دانشکده دامپزشکی دانشگاه زابل

نگهداری شد. موش ها در شرایط استاندارد با نور، دما و غذای مناسب قرار گرفتند و پس از ۱۰ روز که با شرایط آزمایشگاه سازگار شدند، آزمایشات انجام گرفت. سپس موش ها بطور تصادفی به گروه های ۱۵ تایی شاهد، دیابتی و دیابتی تحت درمان با ۳۰۰ میلی گرم بر کیلوگرم وزن بدن عصاره برگ گیاه جفجغه تقسیم شدند. رت های گروه دوم و سوم با تزریق داخل صفاقی استرپتوزوسین (۴۲ mg/kg) ساخت شرکت سیگمای آمریکا (کد S0130) دیابتی شدند. ۲ روز بعد از تزریق استرپتوزوسین میزان گلوکز ناشتای خون بوسیله دستگاه گلوکومتر با ایجاد برش بوسیله تیغ جراحی در ناحیه دم و خون گیری از آن بر روی کیت اندازه گیری شد و گلوکز خون بالاتر از ۱۴۰ mg/dl مبنای دیابتی شدن در نظر گرفته شد. برای تهیه محلول حاوی عصاره هیدروآلکلی برگ گیاه جفجغه بر اساس غلظت ۳۰۰ mg/kg جهت خوراندن توسط گاواژ به موشها، ۱۶/۷۵ g پودر عصاره بدست آمده در داخل بالن ژوژه ۲۵۰cc ریخته و با آب مقطر به حجم ۲۵۰cc رسانده شد. سپس محلول مورد نظر در داخل بالن ژوژه بر روی هیتر قرار داده شد تا خوب هم خورده و محلول یکنواختی بدست آید. انتخاب این دوز از عصاره بر اساس آزمایش های اولیه صورت گرفت و با بررسی منابع مختلف، غلظتی از عصاره که سایر محققین نیز در مورد گیاهان دیگر به آن نتیجه رسیده بودند انتخاب گردید [۱۸، ۱۹، ۲۱]. از آنجا که دوزهای بالاتر و پایین تر ۳۰۰ mg/kg/bw نتیجه مطلوبی نداشتند، این دوز برای گروه تحت تیمار انتخاب گردید. بر اساس وزن موش بوسیله تیوپ فدینگ عمل گاواژ دادن به مدت ۳۰ روز در ساعت مشخص از روز ادامه داشت. دوره تیمار ۳۰ روزه با توجه به مطالعات مشابه انتخاب شد [۲۲-۲۴]. موشهای گروه شاهد در این مدت سرم فیزیولوژی خورنده شدند تا از لحاظ استرس وارد شده همه در یک سطح باشند. حیوانات پس از گاواژ در روز سی ام به مدت ۱۲ ساعت ناشتا نگهداری شدند و میزان قند خون مجددا اندازه گیری شد.

جهت تهیه عصاره، گیاه جفجغه از اداره منابع طبیعی زابل تهیه و سپس به پژوهشکده سلولی و مولکولی دانشگاه زابل منتقل و توسط کارشناسان گیاه شناسی شناسایی و تایید گردید (تصویر ۱). برگ جمع آوری شده در سایه



تصویر ۱: بوته و میوه گیاه جفجغه.

پراکسیداسیون مورد سنجش قرار گرفت. مالون دی‌آلدئید (MDA) بعنوان شاخص پراکسیداسیون لیپیدی بر مبنای واکنش آن با تیوباربتوریک اسید (TBARS) و بر اساس روش گزارش شده توسط Nielsen و همکاران اندازه گیری شد [۲۳]. در این روش MDA با دو مولکول تیوباربتوریک اسید (TBARS) واکنش می‌دهد و ترکیبی با رنگ متمایل به قرمز ایجاد می‌کند. در این مطالعه از کیت شرکت آنزان شیمی (Anzane Chimie) استفاده شد. در روش دستی ۱۰۰ میکرولیتر از نمونه‌ی سرمی داخل لوله آزمایش ریخته شد. سپس ۲ سی‌سی از محلول حاوی TCA ۱۵ درصد، HCL ۰/۲۵ نرمال و تیوباربتوریک ۰/۳۷ درصد (به نسبت حجمی ۱:۱:۱) به لوله های آزمایش اضافه گردید. در ادامه ۱۵ دقیقه این لوله‌ها در بن ماری آب جوش قرار داده شدند، سپس سانتریفیوژ شده و جذب نوری مایع رویی در طول موج ۵۳۲ نانومتر سنجش گردید. در پایان آزمایش و پس از آسان کشی با اتر (کشتن حیوان با رعایت اخلاق) بخشی

خشک شده و پس از آسیاب کردن، در ۳۰۰ گرم/لیتر اتانول ۸۰ درصد به مدت ۴۸ ساعت در محیط تاریک نگه داشته شد. محلول بدست آمده با پمپ خلأ صاف شده و عصاره بدست آمده در پلیتهای پیرکس داخل آون با دمای ۴۰ درجه سانتی گراد به مدت ۲۴ ساعت قرار گرفت تا کاملاً خشک شود. سپس عصاره مذکور توسط هاون مخصوص پودر گردید و دور از نور در دمای ۴ درجه سانتی گراد (یخچال معمولی) نگهداری شد تا در هنگام نیاز مورد استفاده قرار گیرد. عصاره برگ جفجغه به مدت سی روز به رت‌ها بصورت گاواژ خورانده شد. در پایان آزمایش از قلب رت‌ها خونگیری شد. سپس موش‌ها به طریقه انسانی و با مصرف داروی بیهوشی اتر آسان کشی شده، قفسه سینه آن‌ها شکافته شد و بخشی از بافت کبد برای اندازه گیری مالون دی‌آلدئید و بررسی هیستوپاتولوژیکی خارج گردید. سپس داده‌های مربوط به هر کدام از موش‌ها از گردآوری شد و مواد واکنش دهنده با تیوباربتوریک اسید (TBARS) بعنوان شاخص

شد و توسط روش متداول رنگ آمیزی هماتوکسیلین-اوتوزین لام های حاوی نمونه ها رنگ شدند و نهایتاً با استفاده از میکروسکوپ نوری نواحی مرکز لوبولی، بینابینی و اطراف پورتال از لحاظ هرگونه آسیب احتمالی وارده به بافت کبد در اثر هیپرگلیسمی (نظیر تغییرات عروقی، نکروز هپاتوسیت ها، بی نظمی طناب های هپاتوسیتی و ضایعات آماسی) مورد بررسی قرار گرفتند.

از نظر آماری تمام نتایج به صورت میانگین \pm خطای استاندارد (SEM) بیان گردید. اعداد بدست آمده با استفاده از آزمون آماری Student t-test و Mann-Whitney rank sum test بررسی شد. سطح معنی داری در حد $p < 0.05$ در نظر گرفته شد.

یافته ها

اثر مصرف خوراکی عصاره برگ جغجغه بر گلوکز ناشتای سرم موش های صحرایی دیابتی شده توسط استرپتوزوتوسین نشان می دهد در پایان روز ۳۰ مطالعه میانگین گلوکز ناشتا در گروه دیابتی تحت تیمار (حدود 200 mg/dl) بود که در مقایسه با میانگین گلوکز ناشتا در گروه دیابتیک (بیش از 300 mg/dl) با کاهش چشمگیری مواجه شده بود (جدول ۱). این امر مشخص می کند که تجویز عصاره مذکور توانسته است در مدت زمان ۳۰ روز در کاهش سطح گلوکز خون موش های دیابتیک تحت درمان در این مطالعه موثر باشد. نتایج بدست آمده از آزمایش های مربوط به سنجش مالون دی آلدئید (جدول ۲) به همراه محاسبات آماری بین گروه های نمودار ۱ نشان می دهد که غلظت مالون دی آلدئید بافتی تفاوت معنی داری بین دو گروه شاهد و تیمار دارد. در پایان سی روز، میزان مالون دی آلدئید سرم و بافت کبد در گروه دیابتی در حد معنی داری بیش از گروه شاهد بود ($p < 0.05$)، اما تیمار با عصاره جغجغه در گروه دیابتی سبب کاهش معنی داری در میزان مالون دی آلدئید بافت کبد در مقایسه با گروه دیابتی تیمار نشده گردید (نمودار ۱ و ۲). در بررسی های هیستوپاتولوژیکی، ساختار سلولی و چارچوب بافتی کبد در موش های گروه شاهد، طبیعی و سالم بود اما در بافت کبد موش های گروه شاهد دیابتی نکروز هپاتوسیت ها در اطراف نواحی پورتال، بی نظمی طناب های هپاتوسیتی و تجمع لنفوسیت ها به صورت

از بافت کبد جدا شد و پس از شستشو با نرمال سالین سرد وزن هر کبد اندازه گیری گردید. نمونه های کبد همراه با بافر تریس هموژنیزه شدند و محلول هموژنیزه شده سانتریفیوژ شدند. برای جلوگیری از تخریب پروتئین ها و آنزیم ها تمام مراحل ذکر شده در دمای ۴ درجه سانتیگراد و در سردخانه دانشکده دامپزشکی زابل انجام شد. پس از پایان مرحله سانتریفیوژ، محلول شفاف بالایی با استفاده از پیپت از بقیه محلول جدا شده و قسمت پایینی محلول دور ریخته شد. برای سنجش میزان مالون دی آلدئید بافتی از محلول شفاف بالایی استفاده شد. اندازه گیری سطح بافتی مالون دی آلدئید بوسیله تعیین مقدار مواد واکنش دهنده با تیوباربیتوریک اسید و دستورالعمل کیت (انزان شیمی- تهران) انجام شد. بر اساس دستورالعمل کیت، ۱۰۰ میکرولیتر از بافت هموژنیزه، آب مقطر دیونیزه و سدیم کلرید ۰/۹ درصد (به نسبت حجمی ۱:۱:۱) داخل لوله آزمایش ریخته شد. لوله آزمایش به مدت ۴۰ دقیقه در دمای ۳۷ درجه نگهداری شد. سپس با استفاده از یک میلی لیتر HCL ۰/۸ مولار که حاوی اسید تری کلرواستیک ۰/۱۲/۵ درصد است واکنش متوقف گردید. پس از اضافه کردن یک سی سی محلول تیوباربیتوریک اسید ۱ درصد، محلول به مدت ۲۰ دقیقه جوشانده و در دمای اتاق سرد گردید. محلول سرد شده به مدت ۳۰ دقیقه با دور ۳۰۰۰ دور در دقیقه سانتریفیوژ شد. جذب نوری محلول در طول موج ۵۳۲ نانومتر با استفاده از دستگاه اسپکتروفوتومتر UNICO UV/VIS-2100 سنجش گردید.

جهت بررسی هیستوپاتولوژیکی بافت کبد، به صورت راندام ۵ موش از هر گروه (شاهد، دیابتی و دیابتی تحت درمان) انتخاب شدند و پس از بیهوشی توسط اتر قفسه سینه آن ها شکافته شده و بخشی از بافت کبد خارج گردید. پس از شستشو با سرم فیزیولوژیک، نمونه های کبدی به ابعاد $1 \times 1 \times 0.5 \text{ cm}$ جهت تثبیت در فرمالین بافر ۱۰٪ قرار داده شدند. سپس مراحل آگیری، شفاف سازی و آغستگی به پارافین توسط دستگاه اتوتکنیکون بطور اتوماتیک جهت آماده سازی نمونه ها انجام گرفت و نمونه ها توسط پارافین مذاب قالب گیری شدند. از قالب های پارافینی توسط دستگاه میکروتوم مقاطعی به قطر ۵ میکرون تهیه

جدول ۱: مقایسه میزان گلوکز ناشتای سرم در موش های صحرایی گروه های مورد مطالعه

گلوکز (mg/dl)

روز ۰	روز ۳۰	روز ۱۵	گروه
۲۰۹ ± ۲۷	۲۰۷ ± ۱۲	۱۹۷ ± ۱۴	کنترل
۲۰۶ ± ۲۰	۲۹۷ ± ۱۳	۳۰۷ ± ۱۰	دیابتی
۲۱۸ ± ۱۶	۱۸۰ ± ۱۵	۱۸۹ ± ۱۴	دیابتی + ۳۰۰ mg/kg

جدول ۲: مقایسه میزان مالون دی آلدئید سرم در موش های صحرایی گروه های مورد مطالعه

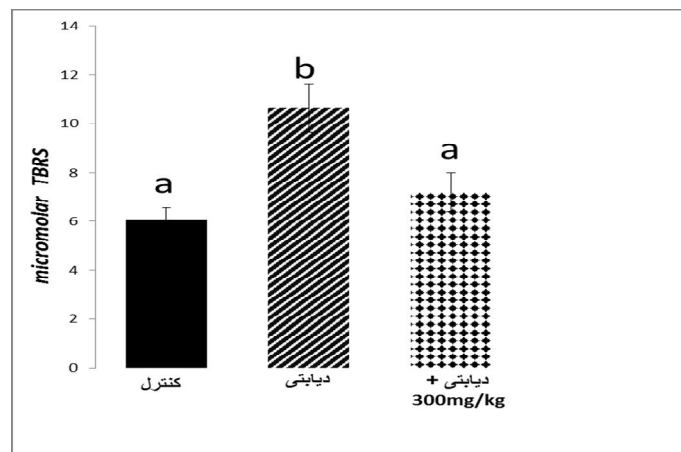
مالون دی آلدئید سرم

گروه

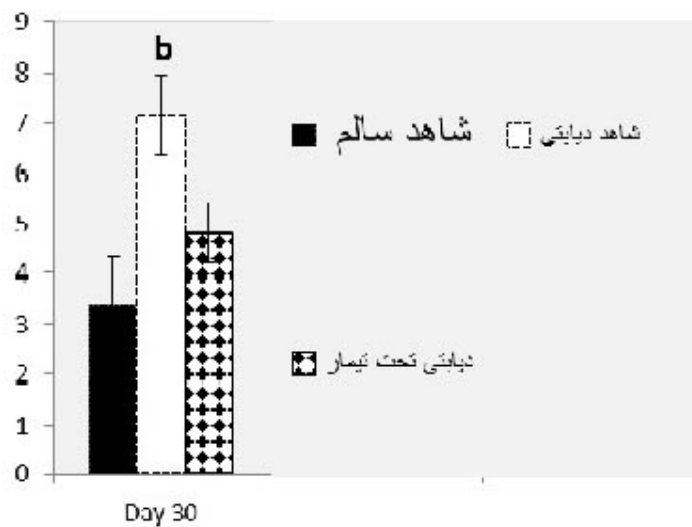
(نانومول در میلی لیتر)

۰/۹۶ ± ۳/۶	کنترل
^b ۷/۳۶ ± ۰/۸	دیابتی
۴/۵۲ ± ۰/۶	دیابتی + ۳۰۰ mg/kg

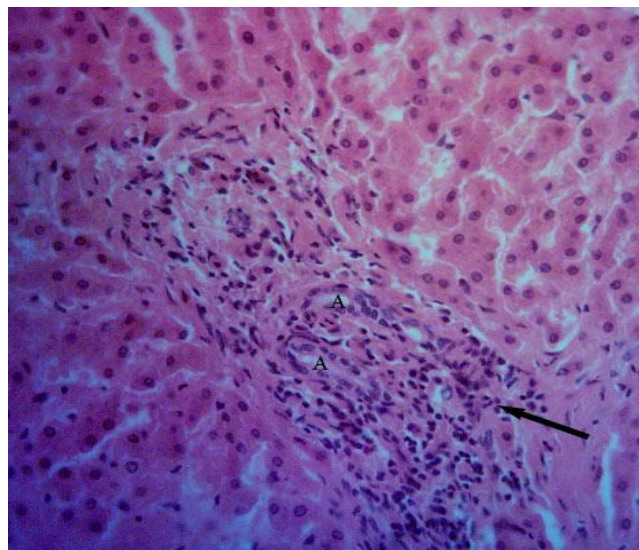
داده های جدول بر اساس "میانگین ± انحراف معیار" است.



نمودار ۱: اثر عصاره برگ جغجه (۳۰۰ mg/kg) بر غلظت مالون دی آلدئید کبد. b نشان دهنده اختلاف معنی دار با گروه های دیگر (P < ۰/۰۵).



نمودار ۲: اثر عصاره برگ جنجغه (۳۰۰ mg/kg) بر غلظت مالون دی آلدئید سرم. ^b نشان دهنده اختلاف معنی دار با گروههای دیگر ($P < 0.05$).



تصویر ۲: مقطعی از بافت کبد نکروزه در موش های گروه شاهد دیابتی. بی نظمی طناب های هیپاتوسیتی و تجمع کانونی لنفوسیت ها در اطراف ناحیه پورتال (فلش) همراه با افزایش تعداد مجاری صفراوی (A) قابل مشاهده است.

کانونی در اطراف برخی از نواحی پورتال (هپاتیت پورتال) همراه با هیپرپلازی مجاری صفراوی مشهود بود (تصاویر ۲). در گروه های دریافت کننده عصاره در مقایسه با گروه شاهد دیابتی بافت کبد بهبود یافته و فاقد ضایعه پاتولوژیک بود.

بحث

در این مطالعه اثر عصاره هیدروالکلی برگ گیاه جغجغه بر غلظت مالون دی آلدئید سرم و بافت کبد موشهای صحرایی دیابتی ارزیابی شد. نتایج بدست آمده در نمودار ۱ و ۲ نشان می دهد که تیمار با عصاره برگ جغجغه باعث کاهش معنی دار میزان مالون دی آلدئید سرم و بافت کبد می شود. نتایج حاصل از این مطالعه بیان گر آن است که عصاره این گیاه سبب کاهش غلظت مالون دی آلدئید در گروه های تیمار در مقایسه با گروه شاهد شده است. تعیین غلظت مالون دی آلدئید به عنوان یکی از شاخص های استرس اکسیداتیو در بسیاری از مطالعات مورد ارزیابی قرار گرفته است [۲۵]. گیاه جغجغه دارای ترکیبات آنتی اکسیدان گوناگون است که اثرات آنها در درمان دیابت به اثبات رسیده است. آنتی اکسیدان ها با خنثی کردن ترکیبات اکسیژن فعال مانع از آسیب دیدن اجزاء مختلف سلول می شوند. حذف یون های فلزی کاتالیتیک مانند Fe^{2+} و یون سوپراکسید $[O_2]$ و پراکسید هیدروژن (H_2O_2) از اثرات این ترکیبات است. سیستم های آنتی اکسیدانی شامل دو گروه آنزیمی و غیر آنزیمی می شوند. سوپراکسید دیس موتاز (SOD) کاتالاز (CAT) و گلوکاتایون پراکسیداز (GP_x) جزو سیستم های دفاع آنتی اکسیدان آنزیمی بشمار می آیند [۲۵]. گیاه جغجغه سرشار از فلاونوئید ها و ترکیبات فنولیک است که از طریق افزایش گلوکاتایون و کاتالاز و سوپراکسید دیسموتاز و کاهش پراکسیداسیون لیپیدی از عوارض استرس اکسیداتیو می کاهند. ترکیبات فنولیک آنتی اکسیدانهای موثری در خنثی کردن رادیکالهای آزاد هستند. فلاونوئید ها یک اتم هیدروژن را به رادیکال آزاد داده و با قطع واکنشهای زنجیره ای رادیکال آزاد، از عوارض آن پیش گیری کنند. همچنین خاصیت آنتی اکسیدانی ترکیبات فنولیک سبب کاهش رادیکالهای آزاد، پیش گیری از پراکسیداسیون چربی ها و در نتیجه کاهش غلظت مالون

دی آلدئید پلاسما می شود. استفاده از ترکیبات گیاهی جهت افزایش توان آنتی اکسیدانی بدن از اهداف بسیاری از مطالعات بوده است. این ترکیبات نشانگرهای استرس اکسیداتیو و پراکسیداسیون لیپیدی را در مبتلایان دیابتی کاهش دهند. کروستین یکی دیگر از ترکیبات فنولیک موجود در عصاره جغجغه است که اثر آن بر کاهش رادیکالهای آزاد اکسیژن و کاهش لیپیدپراکسیداسیون در موش های صحرایی دیابتی شده به اثبات رسیده است. کروستین می تواند تعدادی از آنزیمهای دخیل در سنتز کلسترول را مهار کند [۲۶]. ترکیبات آزلون به فراوانی در عصاره بخش های مختلف گیاه جغجغه یافت می شوند و می توان اثرات آنتی اکسیدانی جغجغه را به آنها نسبت داد. برگ جغجغه دارای مقادیر بالایی ساپونین است. این ماده با اتصال به گلوکز و لیپوپروتئین های پلاسما می تواند ساپونین ها که در برگ گیاه جغجغه وجود دارند عبارتند از cucurbitane و oleanane. این ترکیبات اثر آنتی اکسیدانی متوسط دارند و اثر آن ها بر کاهش قند خون به اثبات رسیده است [۲۷]. در این بررسی، القای دیابت در موش های صحرایی سبب افزایش میزان مالون دی آلدئید بافت کبد گردید. همچنین میزان مالون دی آلدئید سرم در گروه دیابتی بطور معنی داری بیشتر از گروه کنترل بود. افزایش تولید رادیکالهای آزاد و کاهش توان دفاع آنتی اکسیدانی بدن در مواجهه با رادیکالهای تولید شده اکسیداسیون لیپوپروتئین را بشدت افزایش می دهد. در این حالت اکسیداسیون سایر لیپوپروتئین ها افزایش یافته و شرایط برای تشکیل پلاکهای آترواسکلروز فراهم می گردد. افزایش سطح استرس اکسیداتیو و التهاب با افزایش فشار خون سیستولیک و دیاستولیک و افزایش تعداد گلبولهای سفید و سطح لیپیدهای پلاسما نیز ارتباط دارد. مالون دی آلدئید یکی از فراورده های حاصل از پراکسیداسیون لیپیدی است که برای بررسی سطح پراکسیداسیون لیپیدی سنجش می شود. کاهش فعالیت آنزیم های آنتی اکسیدانی غلظت مالون دی آلدئید پلاسما شده و سایر شاخص های استرس اکسیداتیو را افزایش می دهد [۲۸]. همانطور که نتایج این پژوهش نشان داد، تجویز عصاره هیدروالکلی برگ گیاه جغجغه توانست

که بررسی های بیشتر برای شناسایی مکانیسم های عمل و اثر بخش های مختلف گیاه پیشنهاد می شود.

نتیجه گیری

گیاه جغجغه در طب سنتی منطقه بلوچستان برای معالجه دیابت، بطور گسترده ای بکار می رود و پژوهش های پیشین اثرات هیپوگلیسمیک و هیپولیپیدمیک این گیاه را ثابت کرده بود. با این حال مکانیسم احتمالی اثر این گیاه و همچنین اثر بخش های مختلف جغجغه تا کنون بررسی نشده است. یافته های این پژوهش نشان می دهد که عصاره برگ گیاه جغجغه میزان پراکسیداسیون لیپیدی را کاهش می دهد و می تواند از عوارض ثانویه بیماری دیابت جلوگیری کند. امید است نتایج این مطالعه با انجام پژوهش های جامع بتواند راهکاری برای درمان و کاهش عوارض ثانویه بیماری دیابت ارائه دهد.

تشکر و قدردانی

این مطالعه بر اساس پایان نامه خانم شهناز کمالی جوان و با هزینه گروه زیست شناسی دانشگاه زابل انجام گرفت. از همکاری آقای مهدی میرشکار برای انجام محاسبه های آماری و آقای محمود صالحی مقدم مسئول آزمایشگاه فیزیولوژی تشکر می شود.

پراکسیداسیون لیپیدی در سرم و بافت کبد کاهش دهد. عصاره برگ این گیاه دارویی حساسیت سلول ها را به انسولین افزایش داده و سبب کاهش گلوکز سرم می شود [۲۹]. عصاره میوه این گیاه سطح کلسترول اسیدهای چرب آزاد (FFA) و تری گلیسرید سرم را کاهش می دهد [۳۰]. هر چند مکانیسم اثرات هیپولیپیدمیک این گیاه به خوبی شناخته نشده است اما نظر می رسد این گیاه می تواند بیان ژن سازنده گیرنده LDL را در بافت کبد افزایش دهد [۳۱]. این مکانیسم ها می تواند کاهش پراکسیداسیون لیپیدی بافت کبد را در بررسی حاضر توجیه کند. در پژوهش های قبلی تزریق زیر جلدی عصاره ریشه جغجغه غلظت سرمی قند خون را در موش های دیابتی کاهش داد. هر چند که این کاهش از نظر آماری معنی دار نبود که احتمالا به علت نحوه تجویز عصاره می باشد. بررسی سم شناسی اجزاء مختلف این گیاه نشان داد که عصاره ریشه، برگ و میوه این گیاه فاقد هر گونه اثر سمی است [۳۲]. بررسی حاضر نشان داد تجویز خوراکی برگ گیاه جغجغه سطح مالون دی آلدئید را در سرم و کبد رت های دیابتی کاهش می دهد. خاصیت آنتی اکسیدانی ساپونین ها و ترکیبات فلاونوئیدی موجود در برگ جغجغه سبب قطع واکنش زنجیره ای رادیکال آزاد شده و از پراکسیداسیون لیپیدی جلوگیری می کند. بررسی هیستوپاتولوژیکی کبد نیز نشان دهنده بهبود ضایعات ناشی از دیابت در پارانثیم کبد رت های درمان شده با عصاره برگ گیاه جغجغه بود که نشان دهنده اثر حفاظتی این گیاه بر بافت کبد می باشد. در حالی که رت های گروه دیابتی دچار نکروز هیپاتوسیت ها به ویژه در اطراف ناحیه پورتال بودند و تجمع سلول های آماسی تک هسته ای در اطراف برخی از نواحی پورتال مشاهده گردید که هیپاتیت پورتال نام دارد. همچنین هیپرپلازی مجاری صفراوی در این نواحی به عنوان یک واکنش دفاعی و جبرانی مزمن در برابر آسیب کبدی وارده بر رت های گروه دیابتیک قابل مشاهده بود. بنابراین ضایعات هیستوپاتولوژیکی بافت کبد در گروه دیابتیک در نواحی پورتال مشاهده شدند که مشابه با برخی از مطالعات تجربی دیگر در این خصوص بود [۳۳، ۳۴]. هر چند

References

1. Kawamori R, Asymptomatic hyperglycaemia and early atherosclerotic changes, *Diabetes Res Clin Practice (Suppl)* 1998; 40: 35-42.
2. Giacco F, Brownlee M, Oxidative stress and diabetic complications, *Circ Res* 2010; 107(9): 1058-1070.
3. Brownlee M, The pathobiology of diabetic complications: a unifying mechanism, *Diabetes* 2005; 54(6): 1615-1625.
4. Vikramadithyan RK, Hu Y, Noh HL, "et al", Human aldose reductase expression accelerates diabetic atherosclerosis in transgenic mice, *J Clin Invest* 2005; 115(9): 2434-2443.
5. Naudi A, Jove M, Ayala V, "et al.", Cellular dysfunction in diabetes as maladaptive response to mitochondrial oxidative stress, *Exp Diabetes Res* 2012; Article ID 696215.
6. Victor VM, Rocha M, Herance R, Hernandez-Mijares A, Oxidative stress and mitochondrial dysfunction in type 2 diabetes, *Curr Pharm Des* 2011; 17(36): 3947-3958.
7. Robertson RP, Oxidative stress and impaired insulin secretion in type 2 diabetes, *Curr Opin Pharmacol* 2006; 6: 615-619.
8. Norhammar A, Tenerz A, Nilsson G, "et al", Glucose metabolism in patients with acute myocardial infarction and no previous diagnosis of diabetes mellitus: a prospective study, *Lancet* 2002; 359(9324): 2140-2144.
9. Maritim AC, Sanders RA, Watkins JB 3rd, Diabetes, oxidative stress, and antioxidants: a review, *J Biochem Mol Toxicol* 2003; 17(1): 24-38.
10. Ashraf H, Zare S, Farnad N, The effect of aqueous extract of barberry fruit on liver damage in streptozotocin - induced diabetic rats, *J Shahrekord Univ Med Sci* 2014; 15(6): 1-9[Persian].
11. Giannini EG, Testa R, Savarino V, Liver enzyme alteration: a guide for clinicians, *CMAJ* 2005; 172(3): 367-379.
12. Ryan EA, Pick ME, Marceau C, Use of alternative medicines in diabetes mellitus, *Diabet Med* 2001; 18(3):242-245.
13. Harzallah-Skhiri F, Ben Jannet H, Flavonoids diversification in organs of two *Prosopis farcta* (Banks & Sol.) Eig. (Leguminosea, Mimosoideae) population occurring in the northeast and the southeast of Tunisia, *J Appl Sci Res* 2005; 1(9): 130-136.
14. Marles RJ, Farnsworth N, Antidiabetic plants and their active constituents, *Phytomedicine* 1995; 2(2):137-189.
15. Ansari nik H, Saberi M, Jahantigh M, Ebrahimzadeh A, The evaluation of chemical composition and dry matter degradability of *Prosopis farcta* fruit using in situ nylon bag technique, *Intl J Agri Crop Sci* 2013; 5(9): 972-975[Persian].
16. Molan AL, Saleh Mahdi A, Iraqi medicinal plants: Total flavonoid contents, free-radical scavenging and bacterial beta-glucuronidase inhibition activities, DOI: 10.9790/0853-13527277 2014; 13(5): 72-77.
17. Duthie G, Crozier A, Plant-derived phenolic antioxidants, *Curr Opin Clin Nutr Metab Care* 2000; 3: 447-451.
18. Tehranipour M, Mollashahi M, Javadmoosavi BZ, Effect of ethanolic extract of pod *Prosopis farcta* plant on neuronal density of anterior horn following sciatic nerve compression in Rats, *Gorgan Med Sci* 2012; 14(4): 40-44[Persian].
19. Ranjbar-Heidari A, Khaiatzadeh J, Mahdavi- Shahri N, Tehranipour M, The effect of fruit pod powder and aquatic extract of *Prosopis farcta* on healing cutaneous pores in diabetic Rat, *Zahedan J Res Med Sci* 2012; 14(5): 16-20[Persian].
20. Al-Aboudi A, Afifi F, Plants used for the treatment of diabetes in Jordan: a review of scientific evidence, *Pharm boils* 2010; 49(3): 221-239.
21. Hajinezhad M, Esmaeel Zadeh Bahabadi S, Miri H, Davari I, Darvish Sargazi M, Effect of hydroalcoholic extract of *Prosopis farcta* pod on liver histopathology and malondialdehyde level in streptozotocin diabetic rats, *Horizon Med Sci* 2015; 21(1): 31-36[Persian].

22. Rahbarian R, Sadooghi SD, Investigating the effects of aqueous extract of asafoetida resin on the serum level of insulin and blood glucose in type 1 diabetic rats, *J Shahrekord Univ Med Sci* 2014; 16(3): 16-21[Persian].
23. Nielsen F, Mikkelsen BB, Nielsen JB, Andersen HR, Grandjean P, Plasma malondialdehyde as biomarker for oxidative stress: reference interval and effects of life-style factors, *Clin Chem* 1997; 43(7): 1209-1214.
24. Masjedi F, Gol A, Dabiri SH, Javadi A, Preventive effect of garlic on histopathology of liver and markers of hepatic injury in streptozotocin induced diabetic rats, *Iran J EndocrinolMetab* 2009; 11(4):433-441[Persian].
25. Jialal I, Devaraj S, Venugopal SK, Oxidative stress, inflammation, and diabetic vasculopathies: the role of alpha tocopherol therapy, *Free Radic Res* 2002; 36(12): 1331-1336.
26. Ali-Shtayeh MS, Jamous RM, Al-Shafie JH, "et al.", Traditional knowledge of wild edible plants used in Palestine (Northern West Bank): A comparative study, *J EthnobiolEthnomed* 2008; 4:13.
27. Alhusainy WAH, Cardiovascular studies on *Prosopis farcta*, *Fitoterapia* 1984; 55:137-142
28. Yaniv Z, Dafni A, Friedman J, Palevitch D, Plants used for the treatment of diabetes, *J Ethnopharmacol* 1987; 19(2): 51-145.
29. Afifi F, Hypoglycemic effects of *Prosopis farcta*, *Int J Pharmacog* 1993; 31(1): 161-164.
30. Asadollahi K, Abassi N, Afshar N, Alipour M, Asadollahi P, Investigation of the effects of *prosopis farcta* plant extract on Rat's aorta, *J Med Plants Res* 2010; 4(2): 142-147[Persian].
31. Asadollahi A, Sarir H, Omidi A, MontazarTorbat MB, Hepatoprotective potential of *Prosopis farcta* beans extracts against acetaminophen-induced hepatotoxicity in wister rats, *Int J Prev Med* 2014; 5:1281-1285[Persian].
32. Jafari F, Minaiyan M, Hoseyni-Baharanchi M, Heidari-Beni M, Anti-diabetic effect of *Prosopis farcta* (Bank & Soland) J.F. Macbar extract in rats, *J Health Syst Res* 2013; Nutrition supplement: 1649-1656[Persian].
33. Asgary S, Kazemi S, Moshtaghian SJ, Rafieian M, Bahrami M, Adelnia A, The protective effect of *Cucurbita pepo* L. on liver damage in alloxan- induced diabetic rats, *J Shahrekord Univ Med Sci* 2010; 11(4): 59-65[Persian].
34. Masjedi F, Gol A, Dabiri Sh, Javadi A, Preventive effect of garlic on histopathology of liver and Markers of hepatic injury in streptozotocin-Induced diabetic rats, *IJEM* 2009; 11(4): 433-441[Persian].

Protective effect of hydro alcoholic extract from prosopisfarcta leaves on lipid peroxidation of serum and liver tissue in diabetic rats

Original
Article

Hajinezhad MR¹, Davari SA^{2*}, EsmaeelZadeh S³, Miri HR³, Akbari M⁴, KamaliJavan SH⁵

1 Basic Veterinary Science Department, Veterinary Faculty, University of Zabol, Zabol, Iran

2 Pathobiology Department, Veterinary Faculty, University of Zabol, Zabol, Iran

3 Biology Department, Basic Science Faculty, University of Zabol, Zabol, Iran

4 Medicine Student, Research Committe Supplementary, North Khorasan University of Medical Scier Bojnurd, Iran

5Biology Department, Basic Science Faculty, University of Zabol, Zabol, Iran

*Corresponding author: Department of Pathobiology, Faculty of Veterinary Medicine, Zabol University, Zabol, Iran

Email: davari.aidal@gmail.com

Abstract

Background & objectives: Diabetes is a common endocrine disorder that can lead to hyperglycemia and hyperlipidemia. Nowadays, herbal plants are utilized as inexpensive medicines with low adverse effects for treatment of diabetic disorders. In this study, the effect of hydro-alcoholic extract of prosopis fracta leaves was investigated on liver tissue and serum level of malondialdehyde in streptozotocin-induced diabetic rats.

Materials & Methods: Male rats ($n = 45$) were randomly divided into 3 groups(normal control, diabetic control and diabetic treated with Prosopis farcta extract). Type 1 diabetes was induced in male wistar rats by injection of 42 mg/kg of streptozotocin. 300 mg/kg of Prosopis farcta leaves extract was administered after induction of diabetes for 30 days. The group of normal control and diabetic control received normal saline. After tissue processing, histopathological changes of liver were examined under light microscopy. The serum and liver concentration of MDA were determined as thiobarbituric acid reactive substances. Finally, the obtained data were statistically analyzed using Student's t -test and Mann-Whitney rank sum test.

Results: Induction of diabetes with streptozotocin caused a statistically significant increases of MDA in serum and liver tissues ($p < 0.05$). Administration of Prosopis farcta leaves extract significantly decreased concentration of malondialdehyde content in liver tissue and serum of diabetic rats ($p < 0.05$). Histopathological findings confirmed the effective role of this extract in treatment of diabetic disorders.

Conclusion: Hydro-alcoholic extract of Prosopis farcta could reduce level of malondialdehyde content in liver and prevent lipid peroxidation of cellular membranes associated with diabetes.

Keywords: Prosopis, Malonedialdehyde, Liver, Diabetes

Journal of North Khorasan University 2015;7(2): 267-278

Recieved:5 Apr 2015

Revised: 7 Jun 2015

Accepted:30 Jun 2015