

در رفتگی دو طرفه قدامی مفصل شانه بدنبال مصرف ترامادول

محمد رضا صفدری^۱، مریم توکلی^۲، پریسا تفقیدی^۳، مهسا رحیمیان^۴، محسن آباد^{۵*}

^۱متخصص ارتوپدی، بیمارستان امام علی (ع)، دانشگاه علوم پزشکی خراسان شمالی، بجنورد
^۲متخصص رادیولوژی، بیمارستان بنت الهدی، دانشگاه علوم پزشکی خراسان شمالی، بجنورد
^۳دانشجوی هوشبری، کمیته تحقیقات دانشجویی، دانشگاه علوم پزشکی خراسان شمالی، بجنورد
^۴دانشجوی پزشکی، کمیته تحقیقات دانشجویی، دانشگاه علوم پزشکی خراسان شمالی، بجنورد
^۵استادیار بیهوشی، دانشکده پزشکی، دانشگاه علوم پزشکی خراسان شمالی، بجنورد

*نویسنده مسئول: دانشگاه علوم پزشکی خراسان شمالی، بجنورد
پست الکترونیک: mohsen.abad@yahoo.com

چکیده

مصرف ترامادول می تواند منجر به تشنج شده و باعث دررفتگی دو طرفه قدامی مفصل شانه شود. گزارش حاضر در خصوص یک مورد نادر از دررفتگی دو طرفه قدامی شانه به دنبال تشنج در خواب در یک مرد ۳۲ متعاقب مصرف تک دوز ۳۰۰ ترامادول می باشد. بیمار هیچگونه سابقه دررفتگی خودبخودی شانه را نداشته است. رادیوگرافی و MRI دررفتگی دو طرفه قدامی شانه همراه با شکستگی توپروزیته بزرگ استخوان بازوی راست نشان داد. تشنج به عنوان یک عارضه مصرف ترامادول می تواند در خواب اتفاق افتاده و باعث عوارض جدی برای بیمار گردد.

واژه های کلیدی: ترامادول، دررفتگی شانه، تشنج

مقدمه

دررفتگی مفصل شانه شایعترین دررفتگی است که در بخشهای اورژانس با آن برخورد می‌شود. اکثر دررفتگی‌ها از نوع قدامی می‌باشد ولی دررفتگی دو طرفه قدامی شانه نادر است و در صورت رخداد بیشتر از نوع خلفی می‌باشد. دررفتگی خلفی معمولا به دنبال حوادث ورزشی، تشنج‌ها، شوک الکتریکی و ECT ایجاد می‌شود. دررفتگی قدامی دو طرفه نادر بوده معمولا به علت تروماتیک ایجاد می‌گردد [۱].

ترامادول یک مخدر ضد درد است که در درمان دردهای ضعیف تا متوسط استفاده می‌شود. دوز استاندارد ترامادول ۵۰ میلی گرم در روز به صورت خوراکی، ۵۰ میلی گرم به صورت وریدی و یا ۱۰۰ میلی گرم از راه رکتال می‌باشد. حداکثر دوز برای استفاده در یک روز ۴۰۰ میلی گرم می‌باشد. تشنج یکی از عوارض شایع استفاده از آن در دوزهای درمانی، سوء مصرف و یا مصرف بیش از حد می‌باشد [۲،۳].

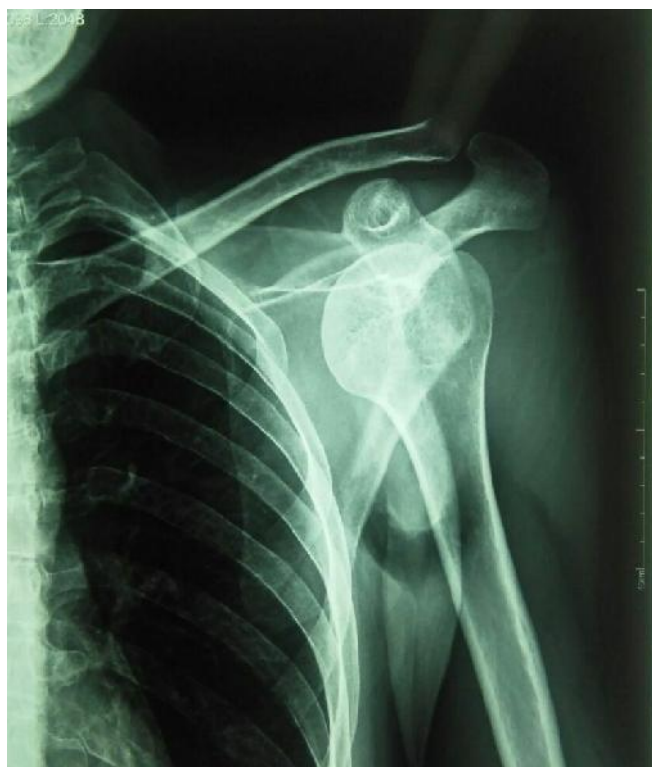معرفی بیمار: گزارش این مورد به این دلیل صورت گرفته است که بیمار بعد از مصرف ترامادول در خواب دچار تشنج گردیده و بدنبال آن دچار دررفتگی قدامی دوطرفه شانه همراه با شکستگی در توبروزیته بزرگ استخوان بازوی راست شده است.

گزارش مورد: بیمار مردی ۳۲ ساله است که با شکایت عدم توانایی در حرکت دو دست به بیمارستان مراجعه می‌نماید. در شرح حال فاقد سابقه هر گونه بیماری مفصلی و دررفتگی شانه بوده است. از حدود ۴ سال پیش قرص ترامادول را به میزان روزانه ۲۵ میلی گرم بدون دستور پزشک استفاده می‌کرده است. ۵ روز قبل از مراجعه مصرف ترامادول به میزان ۳۰۰ میلی گرم داشته است که متعاقب آن دچار تشنج گردیده است ولی مراجعه به پزشک و یا مراکز درمانی نداشته است. شب قبل از مراجعه به بیمارستان مجددا ترامادول به میزان ۳۰۰ میلی گرم استفاده کرده است. صبح پس از بیدار شدن از خواب متوجه عدم ناتوانی در حرکت دو دست شده و جهت درمان به بیمارستان مراجعه می‌نماید. در اولین مراجعه با تشخیص هیستری پس از یک شب بستری در اورژانس و انجام آزمایشات روتین، ترخیص می‌گردد. آزمایشات بیمار

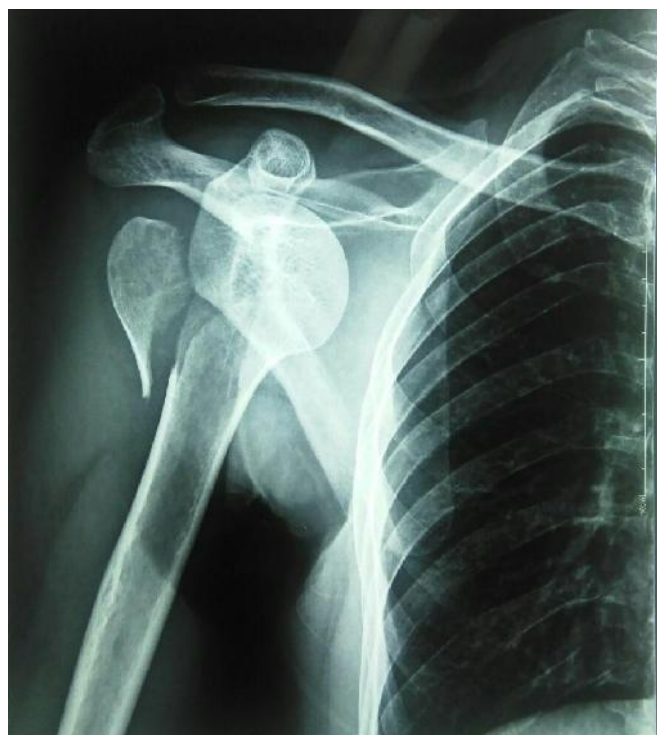هیچ نکته غیر طبیعی نداشته است. در مراجعه مجدد به بیمارستان مجدداً تشخیص هیستری به عنوان تشخیص اصلی مطرح گردیده و به دلیل کبودی ناحیه ساعد و درد شدید مشاوره داخلی برای بیمار درخواست می‌گردد. در مشاوره داخلی پس از مشخص شدن سابقه تشنج در ۵ روز گذشته با شک به تشنج مجدد در خواب به سرویس نورولوژی ارجاع می‌گردد. لازم به ذکر است که بیمار هیچگونه خاطره‌ای از تشنج در خواب را به یاد نمی‌آورد. پس از معاینه توسط سرویس نورولوژی برای بیمار درخواست MRI برای هر دو مفصل داده شده و به بیمار توصیه می‌گردد که به یک متخصص ارتوپدی مراجعه نماید. بیمار پیگیری نکرده و به شکسته بند محلی به جای ارتوپد مراجعه می‌نماید. پس از آن درد بیمار بسیار شدیدتر شده و اکیموز گسترده در هر دو دست ایجاد می‌گردد. نهایتاً به متخصص ارتوپدی مراجعه کرده و پس از رویت MRI و نیز درخواست گرافی دو طرفه مفصل شانه با تشخیص در رفتگی دو طرفه شانه و نیز شکستگی توبروزیته بزرگ استخوان بازوی راست در بیمارستان بستری می‌گردد. گرافی انجام شده بیمار در شانه چپ در رفتگی قدامی مفصل (تصویر ۱) و در شانه راست دررفتگی قدامی مفصل به همراه شکستگی توبروزیته بزرگ استخوان هومروس (تصویر ۲) را نشان می‌دهد. رادیولوژیست در گزارش MRI موارد فوق را مورد تایید قرار داده است (تصویر ۳). شکستگی در سایر قسمتهای استخوانی و همچنین گسستگی در مفصل اکرومیوکلایکولار رویت نگردید. روز بعد بیمار به اتاق عمل منتقل شده و پس از بیهوشی، مفاصل شانه جا اندازی شد و شکستگی نیز با پلاک تثبیت گردید (تصویر ۴). بیمار پس از ۳ روز مصرف آنتی بیوتیک، بدون درد و اکیموز مرخص گردید.

بحث

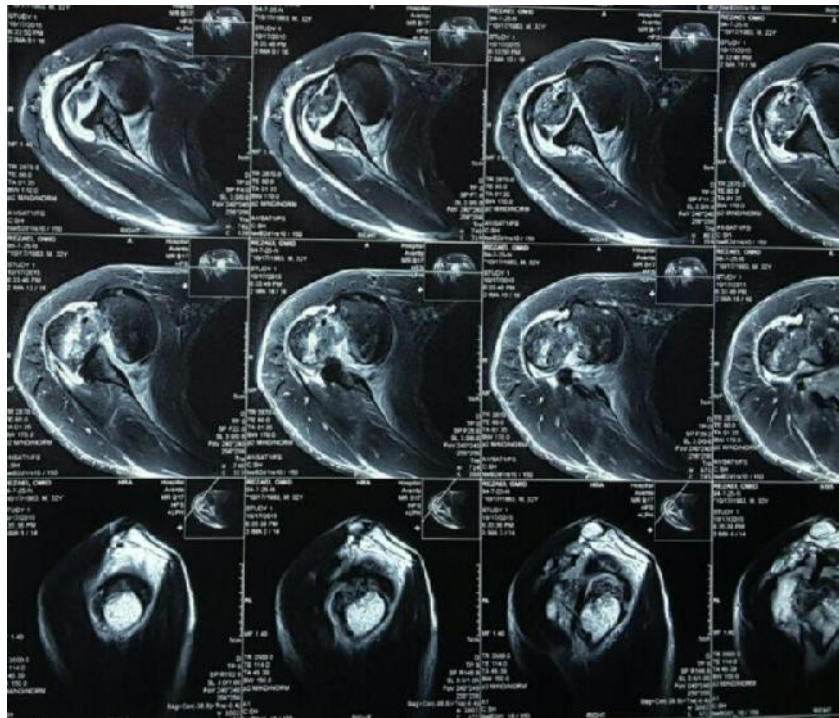
مصرف ترامادول در محدوده درمانی نیز ممکن است باعث تشنج گردد، این تشنج ممکن است در خواب اتفاق افتاده و حتی باعث دررفتگی قدامی دو طرفه شانه گردد. دررفتگی قدامی شانه یکی از شایعترین مشکلاتی است که به صورت روزانه در درمان ارتوپدی با آن برخورد خواهیم کرد که باید به طور مناسب درمان گردد. در عین حال



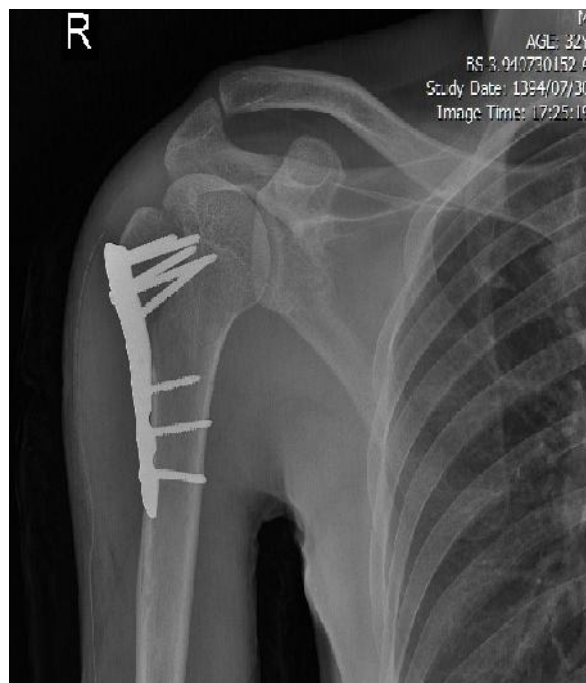تصویر ۱: رادیوگرافی مفصل شانه چپ بیمار



تصویر ۲: رادیوگرافی مفصل شانه راست بیمار



تصویر ۳: MRI شانه راست بیمار



تصویر ۴: تثبیت شکستگی توبریزیتنه بزرگ استخوان بازوی راست با پلاک

است. آنچه را که باید در بیمارانی که به دنبال مصرف ترامادول، دچار تشنج شده اند در نظر داشت صدمات تروماتیک همراه می باشد، شیوع صدمات همراه حدوداً ۲۵ درصد بوده و شایعترین محل، ترومای صورت می باشد. اگرچه که اکثر صدمات، به صورت آسیب های جزئی می باشد ولی آسیبهای جدی تر را نباید از نظر دور داشت. چرا که شکستگی جمجمه و خونریزی ساب آراکنوئید نیز در این موارد گزارش شده است [۸].

در مورد بیمار گزارش شده آسیب جدی به صورت در رفتگی دو طرفه قدامی، به دنبال تشنج در خواب، پس از مصرف میزان ۳۰۰ میلی گرم ترامادول اتفاق افتاده است که پس از ۷۲ ساعت تشخیص داده شده و پس از ۵ روز تحت درمان قرار گرفته است.

این گزارش نشان داد که تشنج متعاقب مصرف ترامادول را به عنوان یک عارضه مهم در نظر داشت و نیز باید توجه کرد که ممکن است این تشنج در خواب اتفاق افتاده و خود بیمار هیچ شرح حالی در این مورد به خاطر نداشته باشد و نیز آسیبهای جدی و نادر مانند دررفتگی قدامی شانه مد نظر قرار بگیرد. تشخیص به هنگام در رفتگی بسیار مهم می باشد چرا که یک اورژانس ارتوپدی بوده و در صورت عدم درمان ممکن است عوارض جدی برای بیمار ایجاد نماید.

تجویز ترامادول باید با احتیاط صورت گرفته و در صورت تجویز آگاهی های لازم به بیمار در مورد عوارض احتمالی، به خصوص تشنج، داده شود.

دررفتگی دو طرفه قدامی شانه، بسیار نادر می باشد و در صورت عدم معاینه صحیح بیمار می تواند به راحتی مورد غفلت قرار گیرد. شکل خلفی در رفتگی، شایع تر است و معمولاً پس از تشنج و شوک الکتریکی اتفاق می افتد. در حالی که دررفتگی قدامی شانه معمولاً به دلیل تروما به شانه در حالی که دست در موقعیت اکسترنسیون، ابداکشن و اکسترنال روتیشن اتفاق می افتد [۴]. در رفتگی مفصل شانه یک اورژانس جراحی بوده و نیاز به جا اندازی فوری دارد. در صورتی که مفصل در عرض ۲۴ ساعت جا اندازی نشود ممکن است جا اندازی به روش بسته دیگر امکان پذیر نباشد. از عوارض در رفتگی قدامی می توان به عوارض استخوانی، آسیب عصبی و عروقی و نیز پارگی روتاتور کاف اشاره کرد.

صدمات عروقی معمولاً به صورت آسیب شریان آگزیلاری بوده و در صورت ایجاد به صورت عدم احساس نبض دیستال تظاهر پیدا می کند. آسیب عصبی در در رفتگی قدامی شایع بوده و تقریباً ۱۰ درصد افراد دچار آسیب عصب آگزیلاری می گردند [۵].

ترامادول یک ضد درد صناعی است که برای درمان دردهای خفیف تا متوسط استفاده می شود. مصرف ترامادول در محدوده دوز درمانی و توکسیک می تواند باعث تشنج گردد. این تشنج معمولاً به صورت تونیک کلونیک ژنرالیزه بوده و معمولاً در ۲۴ ساعت اول پس از مصرف اتفاق می افتد. این تشنج در افراد جوان و نیز افرادی که سابقه مصرف طولانی دارند و نیز کسانی که مصرف همزمان الکل دارند، بیشتر اتفاق می افتد [۶]. البته باید در نظر داشت که شیوع تشنج در صورت استفاده در محدوده درمانی بسیار پایین و در حدود ۱ درصد می باشد [۷].

بنا به گزارشات، استفاده از ترامادول در ایران و جهان رو به افزایش است. بر اساس گزارش وزارت بهداشت ایران، در فاصله زمانی یک سال از مارس ۲۰۰۴ تا مارس ۲۰۰۵، ۲۴ میلیون قرص ترامادول ۱۰۰ میلی گرمی در ایران فروخته شده است [۷] که پیش بینی می شود در حال حاضر مصرف آن افزایش چشمگیری داشته باشد.

در یک مطالعه نشان داده شد که حداقل دوز ترامادول که باعث ایجاد تشنج می شود ۱۰۰ میلی گرم تک دوز بوده

References

1. Snjay Meena, Pramod Saini, Vivek Singh, Ramakant Kumar and Vivek Trikha- bilateral anterior shoulder dislocation- a case report- *J Nat Sci Biol Med.* 2013 Jul-Dec; 4(2): 499–501
2. Shadnia s1, Brent j, mousavi-fatemik, hafezip, soltaninejad k- recurrent seizure in tramadol intoxication: implications fore therapy based on 100 patients- *Basic Clin Pharmacol Toxicol* 2012 Aug; 111(2): 133-6. doi: 10.1111/j.1742-7843.2012.00874.x. Epub 2012 Mar 22 [Persian]
3. Taghaddosinejad F1, Mehrpour O, Afshari R, Seghatoleslami A, Abdollahi M, Dart RC- Recurrent seizures in tramadol intoxication: implications for therapy based on 100 patients- *J Med Toxicol* 2011 Sep; 7(3): 183-8. doi: 10.1007/s13181-011-0168-0 [Persian]
4. Yuk Chuen Siu1 and Tun Hing Lui1- Bilateral Anterior Shoulder Dislocation- Published online 2014 Nov 18. doi: 10.5812/at.18178- *Arch Trauma Res.* 2014 Nov; 3(4): e18178
5. Steven Cutts, Mark Prempeh, and Steven Drew- Anterior Shoulder Dislocation- doi: 10.1308/003588409X359123- *Ann R Coll Surg Engl.* 2009 Jan; 91(1): 2–7
6. Naresh Nebhinani, Shubh M, Singh,1 and Gourav Gupta1- A patient with Tramadol dependence and predictable provoked epileptic seizures- doi: 10.4103/0019-5545.117153- *Indian J Psychiatry* 2013 Jul-Sep; 55(3): 293–294.
7. Morteza Nakhaei Amroodi, Gholamreza Reza Shafiee and Tahmineh Mokhtari: Prevalence of the Shoulder Dislocation Due to Tramadol-Induced Seizure: January 21, 2015 [Persian]
8. Farajidana H, Hassanian-Moghaddam H, Zamani N, Sanaei-Zade H- Tramadol-induced seizure and truma- *Eur Rev Med pharmacol Sci.* 2012 Mar; 16 Suppl 1: 34-7 [Persian]

Bilateral anterior shoulder dislocation following tramadol use

Safdari MR¹, Tavakoli M², tafaghodi P³, Rahimian M⁴, Abad M⁵*

1MD, Imam Reza Hospital, North Khorasan University of Medical Sciences, Bojnurd, Iran

2 MD, Bentol hoda Hospital, North Khorasan University of Medical Sciences, Bojnurd, Iran

3Medical Student, Student Research Committee, North Khorasan University of Medical Sciences, Bojnurd, Iran

4 Student Research Committee, North Khorasan University of Medical Sciences, Bojnurd, Iran

5Assistant Professor, Medical School, , North Khorasan University of Medical Sciences

, Bojnurd, Iran

***Corresponding Author:** Medical School, , North Khorasan University of Medical Science s, Bojnurd, Iran

Email: mohsen.abad@yahoo.com

Abstract

Seizure resulted from tramadol can cause bilateral joint dislocation. This study is a rare case report that represents fracture and dislocation of right shoulder due to seizure in a 32years old man that had consumed a 300mg single dose of tramadol. He did not have any history of previous seizure or spontaneous dislocation of the shoulder. The right shoulder radiography and MRI demonstrated dislocation of the head of humerus with fracture of its greater tuberosity. Seizure as a side effects of therapeutic dose of tramadol, can occur during sleep, resulting to serious complications

Keywords: Tramadol, shoulder dislocation, seizure