

## مقاله پژوهشی

## اثر اتانول بر ساختار بافتی جیروس دندانان ای هیپوکامپ درموش صوری صرعی شده

رحیم گل محمدی\*<sup>۱</sup>، محمد محمد زاده<sup>۲</sup><sup>۱</sup> استادیار علوم تشریحی، دانشکده پزشکی دانشگاه علوم پزشکی سبزوار، سبزوار، ایران<sup>۲</sup> استادیار فیزیولوژی، دانشکده پزشکی دانشگاه علوم پزشکی سبزوار، سبزوار، ایران

\*نویسنده مسؤل: سبزوار، جنب پلیس راه، دانشکده پزشکی سبزوار

پست الکترونیک: Rahimgolmohammadi@Yahoo.com

وصول: ۱۳۹۰/۱۱/۱۶ اصلاح ۱۳۹۰/۱۲/۱۷ پذیرش: ۱۳۹۱/۱/۱۷

## چکیده

**زمینه و هدف:** هیپوکامپ نقش مهمی درحافظه ی کوتاه مدت دارد و یکی از مکان های تولید نورون در بالغین محسوب می شود لذا بررسی تاثیر اتانول در این ناحیه مهم است. هدف ازاین مطالعه بررسی اثر اتانول بر ساختار بافتی جیروس دندانان ای هیپوکامپ در حیوانات صرعی شده موش صوری می باشد.

**مواد و روش کار:** دراین مطالعه موش های صوری در محدوده وزنی ۲۵ تا ۳۰ گرم به وسیله پنتیلین تترازول صرعی شده سپس بصورت تصادفی با دوزهای متفاوت (۰/۵، ۱ و ۲ گرم الکل به ازای هر کیلوگرم وزن حیوان) داخل صفاقی تزریق شد. هیپوکامپ حیوانات پس از دوره درمان، خارج شد و بعد از پاساژ بافتی و مقطع گیری اسلایدها با همتاکسیلین اتوزین رنگ آمیزی و با میکروسکوپ نوری Motic ونرم افزار Advanced motic plus2 بطور تصادفی چهل میدان انتخاب و شمارش نورون های سالم در آنها انجام گرفت. داده ها با آنالیز واریانس یک طرفه با استفاده از تست های دانت و دانکن تجزیه وتحلیل شدند. با روش ایمونوهیستوشیمی با استفاده از Caspase 3 میزان مرگ سلول های نا حیه ی هیپوکامپ نیز بررسی شد.

**یافته ها:** تست دانت که برای میانگین گروه های تجربی با گروه شاهد استفاده شد کاهش معنی دار آماری را از نظر تعداد نورون در گروه هایی که الکل بادوز ۰/۵ g/kg به مدت ۷ یا ۲۱ روز دریافت کردند نشان نداد (به ترتیب  $P=0/41$  و  $P=0/07$ ). درحالی که در گروه هایی که الکل با دوز ۱ g/kg به مدت ۷ یا ۲۱ روز دریافت کرده اند در مقایسه با گروه شاهد کاهش معنی داری را نشان دادند (به ترتیب  $P=0/014$  و  $P=0/007$ ). همچنین بین گروهی که دوز ۲ g/kg الکل تزریق می شد با گروه شاهد این اختلاف معنی دار بود ( $P<0/001$ ). آپوپتوز تعداد زیادی از نورون های هیپوکامپ در دوز ۲ g/kg الکل مشاهده شد.

**نتیجه گیری:** کاهش تعداد نورون های جیروس دندانان ای هیپوکامپ با افزایش دوز و مدت زمان مصرف اتانول در حیوانات صرعی شده رابطه دارد.

**واژه های کلیدی:** هیپوکامپ، اتانول، پنتیلین تترازول و موش صوری

## مقدمه

یکی ازبخش های مهم در سیستم عصبی مرکزی بالغین که تحت تاثیر اتانول قرار می گیرد هیپوکامپ می باشد اهمیت این ناحیه بخاطر داشتن نقش اصلی در حافظه کوتاه مدت و یادگیری است، جیروس دندانان ای هیپوکامپ یکی از نواحی تولید نورون در مغز حیوانات، میمون ها وحتىی انسان بالغ می باشد [۳]

مجموعه ای از عوامل محیطی و ژنتیکی در فرآیند تولید نورون از نوروبلاست اثرمی گذارند یکی از این ترکیبات الکل است گزارشات مراکزبهداشتی غرب از مصرف فزآینده اتانول خبرمی دهد به طوری که ۴۲ درصد از نوجوانان در کشورهای غربی الکل مصرف می کنند [۱]. مصرف اتانول توسط مادر در دوران بارداری موجب اختلال در تکامل سیستم عصبی مرکزی جنین درحال رشد او می شود [۲].

حیوانات با اثر بیهوش شدند و پس از پرفیوژن سالین و فرمالدئید [۸،۱۴]، هیپوکامپ حیوان با دقت خارج و در داخل محلول فیکساتیو قرار داده شد. پس از پاساژ بافتی مقطع گیری کروئال و سریال بصورت رندوم از هیپوکامپ با میکروتوم انجام شد. اسلایدها با هوماتوکسیلین اتوزین رنگ آمیزی و با میکروسکوپ نوری Motic و نرم افزار Advanced motic plus2 با بزرگنمای ۴۰۰، چهل میدان دید میکروسکوپی یعنی ۱۰ لام از هر گروه و چهار میدان از هر لام به صورت تصادفی سیستماتیک انتخاب شد و تصویر گرفته شد، سپس شمارش نوروں های سالم جیروس دندان‌ه‌ای هیپوکامپ توسط دو نفر به صورت مجزا از یکدیگر (دو سوکور) شمارش و ثبت شد. داده ها با استفاده از نرم افزار SPSS11.5 با آنالیز واریانس یک طرفه با استفاده از تست های دانت برای مقایسه میانگین گروه های تجربی با شاهد و تست دانکن با ضریب آلفای ۰/۵. (Subset for  $\alpha=0.05$ ) برای میانگین داخل گروه های تجربی مورد استفاده قرار گرفتند.

ایمونوهیستوشیمی: با استفاده از روش معمول آویدن بیوتین ایمونوپراکسید از پس از مقطع گیری ۴ میکرونی از ناحیه هیپوکامپ با میکروتوم انجام شد، مراحل انجام کار دما و غلظت های آنتی بادی برطبق دستور کیت آپوپتوز (Roche) انجام گرفت بدین ترتیب که پس از پارافین زدایی نمونه ها با گزلیل، ماسک زدایی محل شاخص های آنتی ژنیک با میکروویوو بافر سیترات انجام شد، برای مهار فعالیت اندوژناز پراکسید از به مدت ۳۰ دقیقه در محلول ۳ درصد آب اکسیژنه قرار داده شد و مجدداً با بافر فسفات سالین لام شستشو داده شد. با آنتی بادی (rabbit anti-cleaved caspase 3 antibody Biotinylated) روی لام ها چکانده شد. از استرپتو آویدین متصل به HRP که قادر است دی آمینوبنزیدین (DAB) را اکسید کند، برای رنگ آمیزی هسته استفاده شد و با میکروسکوپ نوری بررسی و تصویر گرفته شد [۱۵].

#### یافته ها

تست دانت که برای میانگین گروه های تجربی با گروه شاهد استفاده شد کاهش معنی دار آماری را از نظر تعداد نوروں در گروه های که الکل با دوز ۰/۵g/kg به مدت ۷ یا ۲۱ روز دریافت کردند در مقایسه با گروه شاهد نشان نداد (به ترتیب  $P=0/41$  و  $P=0/07$ ). درحالیکه در گروه های که الکل با دوز ۱ g/kg به مدت ۷ یا ۲۱ روز دریافت کرده اند

ازطرفی در مورد اثر الکل بر تشنجات انس وقوع تشنج می شود [۴]. درهمین راستا گزارش های دیگری نیز وجود دارد که نشان می دهد مصرف مزمن الکل با دوز زیاد موجب افزایش شدت و فرکانس تشنج می شود [۵،۶]. مطالعات دیگری که نشان می دهد که اتانول اثر ضد تشنجی دارد [۷] و برعکس گزارش هایی نیز حاکی از بی اثری الکل بر تشنجات صرعی (MES) Maximal electroshock و پنتیلین تترازول منتشر شده است [۸]. بعضی از پژوهشگران مانند رودینگو<sup>۱</sup> و همکارانشان از وجود خاصیت ضد اکسیدانی مشروبات قمرز بر روی سیستم های عصبی، ادراری و قلبی عروقی ذکر نموده اند [۹]. همچنین گزارشی حاکی از اثر الکل بر تولید نوروں های جیروس دندان‌ه‌ای وجود دارد [۱۰]. در مورد نقش الکل در کاهش پرولیفراسیون و کاهش نوروں در ناحیه مذکور گزارشات متناقض مشاهده شده است [۱۱]. به خاطر وجود گزارشات ضد و نقیض از اثر الکل بر روی جیروس دندان‌ه‌ای هیپوکامپ این مطالعه طراحی شد تا اثر الکل بر روی این ساختار بافتی در موش سوری که با پنتیلین تترازول صرعی شده اند بررسی شود.

#### روش کار

این مطالعه از نوع تجربی می باشد. موشهای سوری در محدوده وزنی ۲۵ تا ۳۰ گرم از حیوانخانه دانشگاه علوم پزشکی سبزوار تهیه شدند. پس از عادت حیوانات با محیط جدید در یک دوره ۱۰ روزه در شرایط استاندارد از نظر غذا، روشنایی و دما قرار گرفتند و سپس به منظور صرعی کردن حیوانات پنتیلین تترازول (۴۰ mg/kg) روز در میان به مدت یک ماه بصورت داخل صفاقی تزریق شد [۱۲،۱۳]. پس از اطمینان از صرعی شدن، حیوانات بصورت تصادفی در ۶ گروه ۴ تایی قرار گرفتند بطوریکه هر یک از نمونه های شانس مساوی برای انتخاب شدن در هر گروه راداشتند. این گروهها عبارت بودند از: ۱- گروه الکل (Merck) ۰/۵ گرم برکیلوگرم به مدت ۷ روز داخل صفاقی تزریق شد. ۲- گروه الکل ۰/۵ گرم برکیلوگرم به مدت ۲۱ روز. ۳- گروه الکل یک گرم برکیلوگرم به مدت ۷ روز. ۴- گروه الکل ۱ گرم بر کیلوگرم ۲۱ روز. ۵- گروه الکل ۲ گرم بر کیلوگرم برای مدت ۲۱ روز. ۶- گروه شاهد که به جای الکل نرمال سالین به داخل صفاق آنها تزریق می شد. پس از گذراندن دوره درمان

#### 1- Rodingoh

مشاهده نشد و یا جزئی بود (شکل ۱ تا ۲). در گروه های تجربی که دوز ۱g/kg الکل به مدت ۲۱ روز دریافت می کردند این تغییرات مانند پیکنوتیک شدن نورونهای واسیدوفیلی شدید نورو نهی هیپوکامپ مشاهده شد (شکل ۳). در گروهی از موش های سوری که دوز ۲ g/kg الکل به مدت ۲۱ روز دریافت می کردند؛ تغییرات شدید در ساختار هسته بصورت متورم شدن هسته و سیتوپلاسم نورون های دیده شد که به صورت یکنواخت شدن هسته با سیتوپلاسم و عدم تفکیک هسته از سیتوپلاسم بود این تغییرات سلولی در روش ایمونو هیستوشیمی که یکی از روشهای دقیق مرگ سلولی نیز می باشد با استفاده از Caspase3 در نورون های هیپوکامپ مشاهده شد که می تواند نشانه ی از مرگ فیزیولوژیک یا مرگ پاتولوژی نورون ها ناشی از دوز بالای الکل باشد (شکل ۴)، در حالیکه در گروه (شاهد) که سرم فیزیولوژی به جای الکل دریافت می کردند این تغییرات مشاهده نشد (شکل ۵)

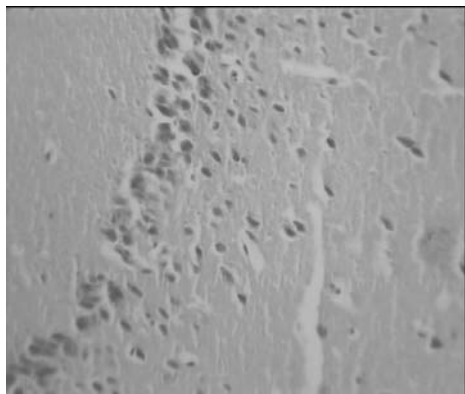
در مقایسه با گروه شاهد کاهش معنی داری را نشان دادند (به ترتیب  $P=0/014$  و  $P=0/007$ ). همچنین بین گروهی که دوز ۲ g/kg الکل تزریق می شد با گروه شاهد اختلاف معنی دار بود ( $P<0/001$ ). تست دانکن که برای اختلاف میانگین تعداد نورون های سالم جیروس دندانیه ای در گروه های تجربی مورد استفاده قرار گرفت نشان داد که دوز ۲g/kg الکل به مدت ۷ روز و دوز ۰/۵ g/kg الکل به مدت ۲۱ روز با گروهی از موش های سوری که دوز ۱ g/kg الکل به مدت ۷ روز می گیرند؛ تفاوت معنی داری ندارند. در حالی که با گروهی که دوز ۲ g/kg الکل می گرفتند با ضریب آلفای ۰/۵ یعنی سطح اطمینان ۹۵٪ اختلاف معنی دار را نشان دادند (جدول ۱).

یافته های مرگ سلولی: تغییرات سیتوپلاسمی در نورون های جیروس دندانیه ای هیپوکامپ در گروه که دوز ۲g/kg الکل به مدت ۷ روز یا ۲۱ روز دریافت می کردند

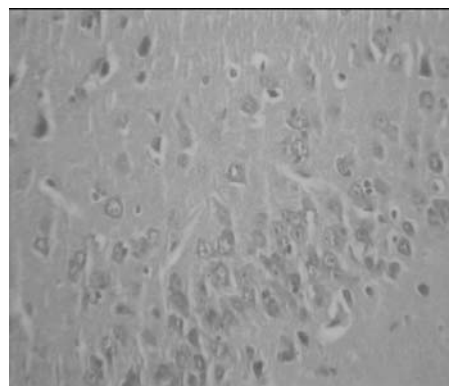
جدول ۱: میانگین و انحراف معیار نورون های سالم جیروس دندانیه ای هیپوکامپ در گروه های مورد مطالعه

میانگین و انحراف گروه	حد بالا	حد پائین	انحراف معیار $\pm$ میانگین
۰/۵ g/kg (۷ روز)	۲۵/۳۴۵۴	۱۷/۹۵۴۶	۲۱/۶۵۰۰ $\pm$ ۱۱/۶۵۰۰
۰/۵ g/kg (۲۱ روز)	۲۲/۵۹۸۶	۱۷/۰۰۱۴	۱۹/۸۰۰۰ $\pm$ ۸/۷۵۰۶۸
۱ g/kg (۷ روز)*	۲۱/۱۸۲۱	۱۵/۸۶۷۹	۱۸/۵۲۵۰ $\pm$ ۸/۳۰۸۱۳
۱ g/kg (۲۱ روز)*	۲۰/۰۷۵۵	۱۴/۰۷۴۵	۱۷/۰۷۵۰ $\pm$ ۷/۳۰۸۱۳
۲ g/kg (۲۱ روز)*	۱۵/۳۳۰۷	۱۱/۹۱۹۳	۱۳/۶۲۵۰ $\pm$ ۵/۳۳۴۳
سرم فیزیولوژی	۲۸/۷۳۱۳	۲۱/۰۱۸۷	۲۴/۸۷۵۰ $\pm$ ۵/۳۳۴۳

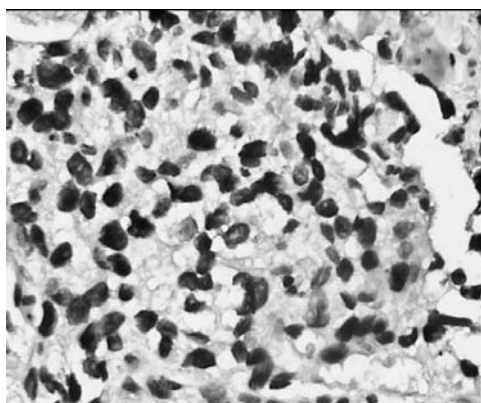
علامت \* کاهش ارتباط معنی دار آماری را بین گروه های تجربی دریافت کننده الکل با گروه شاهد (سرم فیزیولوژی) نشان می دهد



شکل ۲: مقطع کروئال ۵ میکرونی بافت مغزی جیروس دندان‌های هیپوکامپ گروهی از موش‌ها ۰/۵ گرم بر کیلوگرم اتانول برای مدت ۲۱ روز دریافت می‌کردند (بزرگنمایی  $\times 400$ ) پیکان‌ها هسته و سیتوپلاسم لایه گرانولار جیروس دندان‌های هیپوکامپ را نشان می‌دهند.



شکل ۱: مقطع کروئال ۵ میکرونی بافت مغزی جیروس دندان‌های هیپوکامپ گروهی از موش‌ها ۰/۵ گرم بر کیلوگرم اتانول برای مدت ۷ روز دریافت می‌کردند (بزرگنمایی  $\times 400$ ). پیکان‌ها هسته و سیتوپلاسم نورون‌ها را نشان می‌دهند.

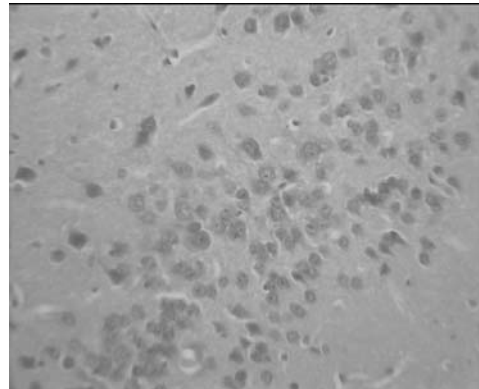


شکل ۴: مقاطع ۴ میکرونی تهیه شده بافت مغزی هیپوکامپ گروهی از موش‌های که دوز ۲ گرم بر کیلوگرم اتانول به مدت ۲۱ روز دریافت می‌کردند با استفاده از Caspase3 (بزرگنمایی  $\times 400$ )، پیکان‌ها تغییرات مورفولوژی شدید در هسته را بصورت یکنواخت شدن هسته و سیتوپلاسم نشان می‌دهند این تغییرات می‌تواند ناشی از دوز بالای الکل باشد.



شکل ۳: مقطع کروئال ۵ میکرونی بافت مغزی هیپوکامپ گروهی از موش‌های که ۱ گرم بر کیلوگرم اتانول به مدت ۲۱ روز دریافت می‌کردند (بزرگنمایی  $\times 400$ )، پیکان‌ها تغییرات مورفولوژی هسته و یکنواخت شدن هسته و سیتوپلاسم را نشان می‌دهند.

جیروس دندانانہ ای در گروهی از موش های سوری که دوز  $0.5 \text{ g/kg}$  برای مدت ۷ روز دریافت نمودند تغییرات معنی دار آماری را با گروه شاهد نشان نداد. در حالی که در گروهی که دوز یک گرم بر کیلوگرم به مدت ۲۱ روز دریافت می کردند؛ اختلاف معنی دار آماری را نسبت به گروه شاهد نشان دادند بنابراین می توان گفت کاهش تعداد نوروں های جیروس دندانانہ ای با طول مدت مصرف اتانول ارتباط دارد. از طرف دیگر تغییرات مورفولوژیک مانند افزایش شدت اسیدوفیلی سیتوپلاسم و متراکم شدن هسته در گروه های تجربی که  $1 \text{ g/kg}$  الکل به مدت ۲۱ روز دریافت می کردند مشاهده شد. در حالی که این تغییرات در دوز  $0.5 \text{ g/kg}$  برای مدت ۷ روز دیده نشد. بنابراین می توان گفت که مرگ نوروں های هیپوکامپ و کاهش تعداد نوروں های جیروس دندانانہ ای ارتباط مستقیم با مدت زمان مصرف اتانول در حیوانات صرعی شده موش های سوری دارد. در مطالعه ی که توسط موریس<sup>۲</sup> و همکارانش در سال ۲۰۱۰ میلادی در موش های بالغ انجام شده است نشان می دهد که مصرف اتانول در بالغین موجب اختلال در حافظه و یادگیری می شود. این مشکل عصبی می تواند ناشی از کاهش تولید نوروں در هیپوکامپ باشد [۱۸]. ناحیه ی ساب کورتیکال جیروس دندانانہ ای یکی از مراکز ذخیره ی تولید نوروں در سیستم عصبی مرکزی بالغین است زیرا که حاوی سلول بنیادی نوروبلاست است که پس از طی کردن فرآیند تمایز به نوروں های بالغ تبدیل می شوند، در گزارش دیگری که توسط کای<sup>۳</sup> و همکارانش بر روی موش ها انجام شده است نشان می دهد که اتانول موجب القای دژنراتیو نوروں ها می شود. این مورد خود زمینه بسیاری از بیماری های عصبی است [۱۹]. همچنین در گزارش دیگری که توسط فولتن و همکارانش شده است نشان می دهد که آسیب نوروں ها ناشی از مسمومیت اتانول بدین ترتیب است که اتانول منجر به افزایش واکنش های اکسیداتیو و افزایش بیان فاکتورهای التهابی می شود که نهایتاً مرگ نوروں ها را موجب می شود [۲۰]. تحقیق فوق با مطالعه حاضر همخوانی دارد. علی رغم اینکه تعداد زیادی از مطالعات با



شکل ۵: مقطع کروئال ۵ میکرونی بافت جیروس دندانانہ ی هیپوکامپ گروه (شاهد) که به جای الکل سرم فیزیولوژی دریافت می کردند ( بزرگنمایی  $400 \times$  ) پیکان ها لایه میانی نوروں های سالم را نشان می دهند.

#### بحث

در مطالعه حاضر میانگین تعداد نوروں های سالم جیروس دندانانہ ای در گروه هایی تجربی مورد مطالعه موش های سوری که دوز ۲ گرم بر کیلوگرم اتانول دریافت می کردند کمتر از سایر گروه های دیگر تجربی بود و از نظر آماری این اختلاف معنی دار بود. این کاهش می تواند ناشی از مرگ نوروں ها و یا کاهش تولید نوروں ها از نوروبلاستها باشد. در مطالعه ی که توسط نصیر<sup>۱</sup> و همکارانش در رت ها انجام شده است نشان می دهد که نوروںهای پرناتال هیپوکامپ به اتانول و پنتیلن تترازول حساس هستند و تغییرات دژنراتیو را نشان می دهند [۱۶]. پژوهش فوق با مطالعه حاضر همخوانی دارد در تحقیق حاضر مرگ تعدادی زیادی از نوروں های هیپوکپ در دوزتوکسیک (۲گرم برکیلوگرم) مشاهده شد، کاهش تعداد نوروں های سالم جیروس دندانانہ ای هیپوکامپ از این جهت مهم است که این ناحیه یک مرکز تولید نوروں در بالغین محسوب می شود. کاهش تعداد نوروں های سالم به هر عللی که ایجاد شود از نظر بالینی مهم است زیرا که مقدمه ی بر افزایش بیماریهای عصبی است و منجر به کاهش عمر مفید در انسان می شود [۱۷]. میانگین تعداد نوروںهای

2 - Morris

3 - Cai

1- Naseer

### تشکر و قدردانی

تقدیر و تشکر از شورای پژوهشی دانشگاه علوم پزشکی سبزوار به خاطر تصویب و تامین هزینه های طرح و آقای دکتر رخشانی به خاطر کمک در آنالیزهای آماری.

### References

1. Banken JA, Drug abuse trends among youth in the United States, *Ann N Y Acad Sci* 2004; 1025:465-71.
2. Michela Morleo , Kerry Woolfall , Dan Dedman, Raja Mukherjee, Mark A Bellis Penny A Cook, Under-reporting of foetal alcohol spectrum disorders: an analysis of hospitalepisode statistics *BMC Pediatrics* 2011; 11:14
3. Nixon K, Crews FT, Crews Binge ethanol exposure decreases neurogenesis hippocampus in adult rat, *J Neurochem* 2002; 83(5):1087-93.
4. Scorza FA, Arida RM, Cysneiros RM, Priel MR, de Albuquerque M, Cavalheiro EA, The effects of alcohol intake and withdrawal on the seizures frequency and hippocampal morphology in rats with epilepsy, *Neuroscience research* 2003; 47:323-8.
5. Fischer W, Kittner H, Influence of ethanol on the pentylenetetrazol-induced kindling in rats, *J Neural Transm.* 1998; 105:1129-42.
6. Hsieh CL, Chang CH, Chiang SY, Li TC, Tang NY, Pon CZ, et al", Anticonvulsive and free radical scavenging activities of vanillyl alcohol in ferric chloride-induced epileptic seizures in Sprague-Dawley rats, *Life sciences* 2000; 67:1185-95.
7. Fischer W, Influence of ethanol on the threshold for electroshock-induced seizures and electrically-evoked hippocampal afterdischarges, *J Neural Transm* 2005; 112:1149-63.
8. Kozan R, Ayyildiz M, Yildirim M, Agar E, The effects of ethanol intake and withdrawal on penicillin-induced epileptiform activity in rats, *Brain research bulletin* 2006; 71:111-5.
9. Rodrigo R, Rivera G, Orellana M, Araya J, Bosco C, Rat kidney antioxidant response to long-term exposure to flavonol rich red wine, *Life Sciences* 2002; 71: 2881-95.
10. Elin Aberg E, Hofstetter CP, Olson L, Brené S, Moderate ethanol consumption increases hippocampal cell proliferation and neurogenesis in the adult mouse, *Int J Neuropsychopharmacol* 2005; 8(4):557-67.

تحقیق حاضر همخوانی دارد ولی گزارشاتی هم وجود دارند که با پژوهش حاضر هم خوانی ندارد. در گزارشی که توسط الین<sup>۱</sup> و همکارانش در سال ۲۰۰۵ میلادی شده است؛ نشان می دهد که نوشیدن الکل در حد متوسط در موش های بالغ موجب افزایش تولید نورون در ناحیه ی جیروس دندانانه ای هیپوکامپ می شود. این گزارش با مطالعه حاضر و همچنین خیلی از مطالعات دیگر تناقض دارد [۱۰]. علت تفاوت پژوهش مذکور با مطالعه حاضر به دلیل زیرمی تواند باشد مصرف اتانول در مطالعه فوق به صورت نوشیدنی آزاد در دسترس حیوانات بوده است یعنی مشخص نیست که حیوانات چه میزان الکل مصرف کرده اند و از طرفی چون حیوانات در مطالعه ی فوق الکل را به صورت نوشیدنی دریافت می کرده اند احتمال داده می شود که بخشی از الکل قبل از ورود به سیستم عصبی مرکزی توسط سلول های کبدی متابولیزه و بی اثر شده باشد درحالی که در مطالعه حاضر اتانول به صورت تزریقی به میزان دقیق به موش های با دوز های متفاوت داده شده است. از اینرو حیوانات تجربی که حداقل دوز الکل به آنها تزریق می شد؛ اختلاف معنی دار آماری را از نظر میانگین تعداد نورن های جیروس دندانانه ای هیپوکامپ با گروه شاهد نشان ندادند. بنابراین دوز زیاد الکل نه تنها موجب مرگ نورون ها می شود بلکه این احتمال داده می شود که روی فرآیند تمایز نورون به نوروبلاست اثر بگذارد، در عین حال وجود همین گزارشات ضد و نقیض پیشنهاد می شود که مطالعات هیستولوژی و مولکولی بیشتر روی سلول های بنیادی ناحیه ی ساب کورتیکال جیروس دندانانه ای هیپوکامپ انجام شود تا مشخص شود که آیا الکل روی تمایز نوروبلاست به نورون اثر دارد یا خیر؟

### نتیجه گیری

کاهش تعداد نورون ای جیروس دندانانه ی هیپوکامپ با دوز و مدت زمان مصرف اتانول در حیوانات صرعی شده رابطه ی مستقیم دارد، این کاهش می تواند ناشی از مرگ فیزیولوژی نورون های یا اختلال در فرآیند تبدیل نوروبلاست ها به نورون ها بالغ در جیروس دندانانه ای هیپوکامپ یا هر دو حالت باشد.

11. Taffe MA, Kotzebue RW, Crean RD, Crawford EF, Edwards S, Mandyam CD, Long-lasting reduction in hippocampal neurogenesis by alcohol consumption in adolescent nonhuman primates, *PNAS* 2010; 107: 11104-9.
12. ischer W, Kittner H, Influence of ethanol on the pentylenetetrazol-induced kindling in rats, *J Neural Transm* 1998; 105:1129-42.
13. Atapour N, Kalantaripour TP, Nourpanah M, Niazi M, Chemical kindling and seizure susceptibility in morphine dependent rats, *Eur Neuropsychopharmacol* 2000; 10:483-7.
14. Donohue TM Jr, Osna Omaha VA Medical Center, Nebraska, USA, Intracellular proteolytic systems in alcohol-induced tissue injury. *NA. Alcohol Res Health* 2003; 27(4):317-24.
15. Allen M, Gown and Mark C, Willingham ,Improved Detection of Apoptotic Cells in Archival Paraffin Sections: Immunohistochemistry Using Antibodies to Cleaved Caspase 3, *The Journal of Histochemistry & Cytochemistry* 2002; 50(4): 449-454, (<http://www.jhc.org>).
16. Naseer MI, Ullah N, Ullah I, Koh PO, Lee HY, Park MS, Kim MO, Vitamin C protects against ethanol and PTZ-induced apoptotic neurodegeneration in prenatal rat hippocampal neurons, *Synapse*, 2011; 65(7):562-71.
17. Goh KJ, Tian S, Shahrizaila N, Ng CW, Tan CT, Survival and prognostic factors of motor neuron disease in a multi-ethnic Asian population. *Amyotroph Lateral Scler* 2011; 12(2):124-9.
18. Morris SA, Eaves DW, Smith AR, Nixon K, Alcohol inhibition of neurogenesis: a mechanism of hippocampal neurodegeneration in an adolescent alcohol abuse model, *Hippocampus* 2010; 20(5):596-607.
19. Cai L, Bian M, Liu M, Sheng Z, Suo H, Wang Z, "et al", Ethanol-induced neurodegeneration in NRSF/REST neuronal conditional knockout mice, *Fei J, Neuroscience* 2011; 181:196-205.
20. Crews FT, Nixon K, Mechanisms of neurodegeneration and regeneration in alcoholism, *Alcohol Alcohol* 2009; 44(2):115-27.

## The effect of ethanol on histological structure of dentate gyrus of hippocampus in epileptic mice

Golmohammadi R<sup>1\*</sup>, Mohammad-Zadeh M<sup>2</sup>

<sup>1</sup>Assistant Professor of Anatomical Sciences, Sabzevar University of Medical Sciences, Sabzevar, Iran

<sup>2</sup>Assistant Professor of Physiology, Sabzevar University of Medical Sciences, Sabzevar, Iran

**\*Corresponding**

Department of Anatomy, Sabzevar University of Medical Sciences, Sabzevar, Iran.

E-mail:

rahimgolmohammadi@yahoo.com

**Author:**

---

### Abstract

**Background & objective:** In short memory, hippocampus has an important role. Hippocampus is one of the regions of brain which neurogenesis has been shown in adults. In the present study, effect of ethanol on histological structure of dentate gyrus (DG) in epileptic mice was investigated.

**Materials & Methods:** in this experimental study, mice (25-30g) during chemical kindling (pentylentetrazol; 40 mg/kg) received ethanol (0.5, 1 and 2 g/kg body weight) intraperitoneally. After treatment period, hippocampus and DG was dissected out. Histological passage and coronal cross-section was carried out in final. After Hematoxyline-stained slides forty fields random systematic (counting of normal neurons in DG) from each group by photomicroscope (Motic, X400) and Advanced motic plus2 software were studied. The mean number of normal neurons in DG of hippocampus were analyzed by ANOVA, Dunnett and Duncan. Immunohistochemical method used caspase 3 for program cell death in hippocampal neurons .

**Results:** Dunnett test showed the number of normal neurons in ethanol receiving groups (0.5 g/kg, 7 or 21 days injection) has not been decreased significantly different in comparison with control group ( $p=0.41$  and  $p=0.07$  respectively). The number of normal neurons in groups which received ethanol 1g/kg (7 or 21 days injection) has been decreased significantly different in comparison with control group ( $p=0.014$  and  $p=0.007$  respectively). This parameter is also different between ethanol 2g/kg group and control group ( $p<0.001$ ). The apoptosis of hippocampal neurons in groups which received high dose of ethanol 2 g/kg greater.

**Conclusion:** decreasing of the number of normal neurons in DG hippocampus has right relationship with increasing dosage and duration of ethanol usage in epileptic mice.

**Keywords:** ethanol, hippocampus, pentylentetrazol, mice

---

**Submitted:** 2012 Jan 26

**Revised:** 2012 Mar 8

**Accepted:** 2012 May