

گزارش مورد

گزارش یک مورد: موسینوس سیست آدنوکارسینوم آپاندیس با تظاهرات ادراری

محمد تقی صالحیان^۱، حمید فضایی یوسف آباد^{۲*}، خندان زارع^۳، محسن پور صالحان^۴، سید جواد پور نقی^۵

^۱دانشیار گروه جراحی، بخش جراحی عروق بیمارستان آیت اله طالقانی، دانشگاه علوم پزشکی شهید بهشتی، تهران، ایران
^۲متخصص جراحی، بخش جراحی بیمارستان ثامن الائمه تأمین اجتماعی، بجنورد، ایران
^۳آستادیار گروه پاتولوژی بخش پاتولوژی، بیمارستان آیت اله طالقانی، دانشگاه علوم پزشکی شهید بهشتی، تهران، ایران
^۴دستیار پاتولوژی، بخش پاتولوژی، بیمارستان آیت اله طالقانی، دانشگاه علوم پزشکی شهید بهشتی، تهران، ایران
^۵فوق تخصص گوارش، دانشگاه علوم پزشکی خراسان شمالی، بجنورد، ایران
 *نویسنده مسئول: بیمارستان ثامن الائمه، بجنورد، ایران
 پست الکترونیک: hamid.fazaeli@yahoo.com

وصول: ۱۳۹۱/۴/۱۲ پذیرش: ۱۳۹۱/۵/۲۵

چکیده

ضایعات نئوپلاستیک اولیه آپاندیس که به صورت موکوسل تظاهر می کنند بسیار نادرند و می توان آنها را به انواع خوش خیم موسینوس آدنوما و سیست آدنوما با استعداد ذاتی برای تبدیل به بدخیمی و موسینوس سیست آدنوکارسینوما تقسیم کرد. قسمت اعظم این تومورها بی علامت بوده و به طور اتفاقی کشف می شوند و یا با علائم یک آپاندیسیت ساده تظاهر پیدا کرده و پس از اکتیو جراحی کشف می شوند. ما با یک مورد تظاهر غیر طبیعی پسودومیکسوم پریتونئی (عارضه عمده موسینوس سیست آدنوکارسینوم آپاندیس) که به صورت تظاهرات اورولوژیک بود، مواجه شدیم که به تفصیل گزارش می شود.
کلید واژه ها: پسودومیکسوم پریتونئی، موسینوس سیست آدنوکارسینوم

مقدمه

در این میان ترمی به نام موکوسل وجود داشته که طیف وسیعی از انواع آتیپی ها و هیپرپلازی های موسینوس را شامل می شود که شامل کیست ساده، موسینوس سیست آدنوما، موسینوس سیست آدنوکارسینوما و نهایتاً پسودومیکسوم پریتونئی می باشد [۱]. در این موارد آپاندیس به صورت لوکالیزه یا منتشر و گلوبال بزرگ می شود [۳]. لومن آن دیلاته شده و شامل مقادیر متناهی موکوس می گردد [۳]، در گذشته این تغییرات را ثانوی به انسداد قسمت پروگزیمال لومن می دانستند [۳]. تیم جراحی ما در بیمارستان طالقانی با یک نمونه از بیماری فوق و به صورت پسودومیکسوم پریتونئی مواجه که به تفصیل گزارش می شود.

گزارش مورد

بیمار آقای ۵۰ ساله با احساس تکرار ادرار از حدود ۱۴ روز قبل از مراجعه و به صورت تشدید یابنده و در تمام ساعات

به طور کلی بد خیمی های آپاندیس جزء نادر ترین نئوپلاسمها و کمتر از ۱٪ تمام موارد آپاندکتومی را شامل می شود [۱] و در موارد بدخیمی های GI کمتر از ۰/۵٪ را شامل می شود [۲] که معمولاً بیماران در ۵۰٪ موارد با علائم و تظاهرات التهاب آپاندیس مراجعه می کنند [۱]. سایر تظاهرات به صورت توده قابل لمس، Intussusption، علائم اورولوژیک و نیز کشف تصادفی در بررسی های رادیوگرافیک و یا یافته اتفاقی در لاپاراتومی می باشد [۱]. به طور تبیین تشخیص تا قبل از لاپاراتومی و بررسی پاتولوژیک مقدور نمی باشد [۱]. نئوپلاسم های آپاندیس عمدتاً شامل تومور های کارسینوئید، نئوپلاسم های سیستیک و آدنوکارسینوم ها می باشد [۱]. سایر تومورها بی نهایت نادر هستند مانند: لنفوما، تومورهای استروما (لیومیوما، لیومیوسارکوما) و سارکوم کاپوزی [۲]

در معاینه؛ شکم نرم، در ناحیه RLQ توده ای به ابعاد 10cm*15cm، با قوام سفت و حدود نامشخص و mobil semi با تندر نس مختصر در لمس عمقی، بدون تغییر رنگ پوست. معاینه رکتال طبیعی بود و نکته پاتولوژیکی نداشت. که در بررسی سونوگرافی یک توده mixed echo بدون مارژینهای مشخص در داخل پریتون و با احتمال زیاد در نواحی اطراف سکوم، با مختصر مایع آزاد، داخل پریتون گزارش می شود. برای بیمار باریم انما انجام می شود که یک توده بافت نرم در RLQ بدون کلسیفیکاسیون داخلی با درگیری دریچه ایلئوسکال و دیستال ایلئوم مشاهده شد(شکل ۱ و ۲).

شبانه روز که به تدریج طی هفته بعد دچار سوزش ادرار و درد ناحیه RLQ و کشاله ران می شود. بیمار تحت درمان آنتی بیوتیکی قرار می گیرد. که مؤثر واقع نشده و به بیمارستان طالقانی مراجعه می کند، کاهش وزن حدود ۳ kg را طی ۲ هفته اخیر داشته است. تغییر اشتها نداشته است، درد RLQ بیمار با تغییر پوزیسیون و خم شدن تشدید می یافته است.

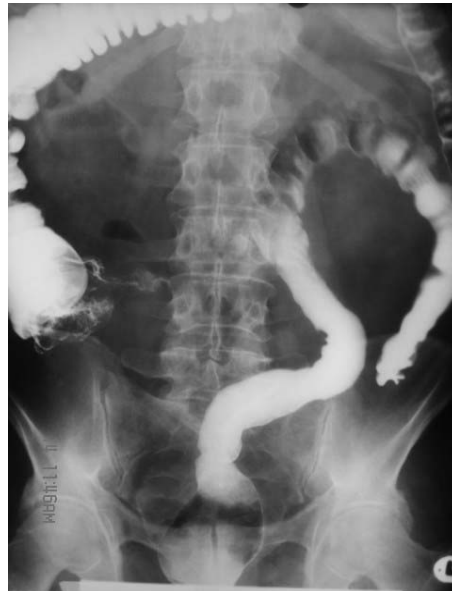علائم حیاتی:

PR=80

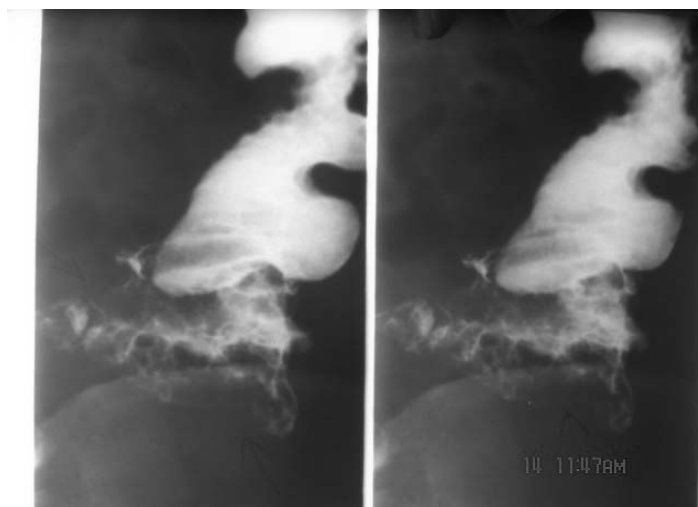
$$BP = \frac{115}{70}$$

$$AT=36/7$$

RR=10



شکل ۱: باریم انمای بیمار حاوی توده بافت نرم در RLQ با درگیری دیستال ایلئوم و دریچه ایلئوسکال

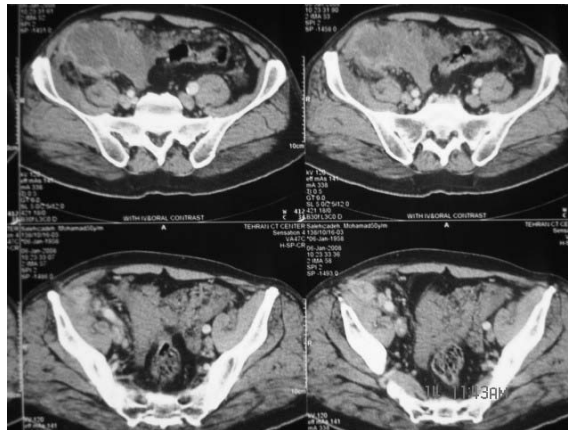


شکل ۲: فضای دریچه ایلئوسکال در باریم انما

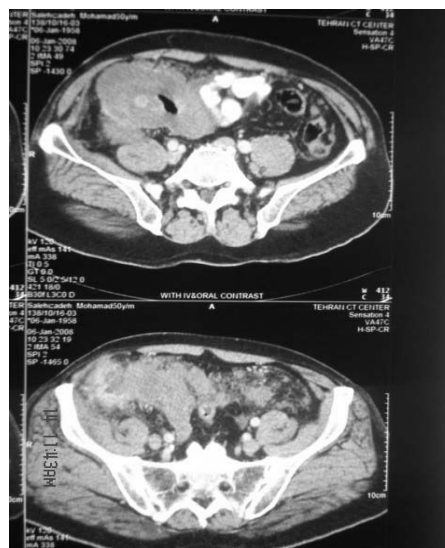کولکتومی راست قرار گرفت (شکل ۵ و ۶)
بررسی هیستوپاتولوژیک:

پسودومیگرومای صفاقی نوعی از کاشت تومور در حفره پریتون می باشد که حاوی مقادیر فراوان موسین است [۳] ضایعه اولیه ممکن است که یک تومور Border line یا بدخیم آپاندیس، تخمدان یا پانکراس باشد [۳]. نویسندگان این مبحث اعتقاد دارند این واژه باید به وجود مقادیر فراوان موسین حاوی سلولهای توموری اطلاق شود. در میکروسکوپی مقادیر متناهی از موسین دیده می شود، همچنین تعداد متغیری سلولهای غددی برای تأیید تشخیص باید دیده شود. IHC این سلولها برای mac2 مثبت است [۳].

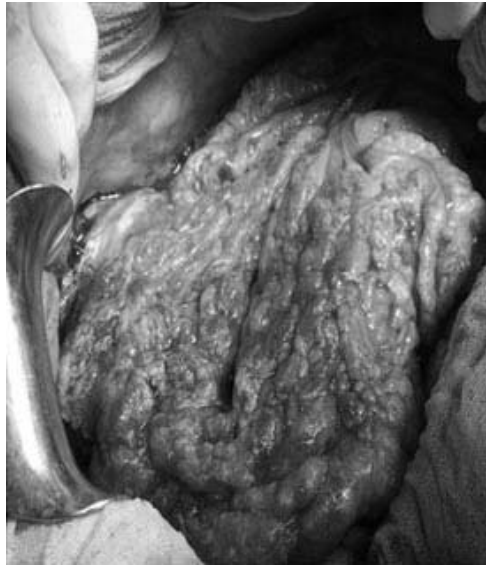در CT اسکن شکم و لگن انجام شده (شکل ۳ و ۴) یک توده بافت نرم در RLQ بدون کلسیفیکاسیون داخلی وجود داشت. نوک سکوم دارای extension نامنظم با از بین رفتن مخاط نرمال و با درگیری دریچه ایلئوسکال و دیستال ایلئوم بود. بعد از آمادگی روده و کارهای لازم دیگر بیمار لاپاراتومی می شود. که یافته حین عمل ضایعات بولوز و وزیکولر به صورت منتشر در مزوی روده بزرگ، روده کوچک، پریتون احشایی و جداری به همراه یک توده ۲۰×۱۰ cm در RLQ متصل به جدار شکم و لگن با درگیری عضله پسواس و تهاجم تا مجاورت حالب و گسترش تا فاسیای ژروتا که به داخل کانال اینگوینال نیز گسترش یافته بود. بیمار تحت عمل جراحی Excision کامل توده فوق به همراه اومنوم، و همی



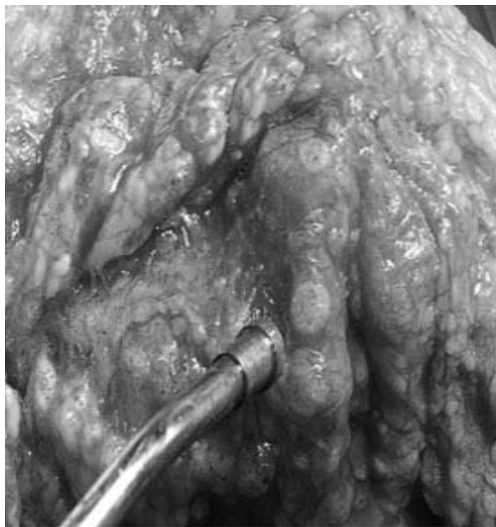شکل ۳: توده بافت نرم در RLQ با حدود و مارژینهای نامنظم در فضای CT اسکن



شکل ۴: توده بافت نرم در RLQ که مخاط نرمال را از بین برده است. سکوم و انتهای ایلئوم درگیر است (CT اسکن)



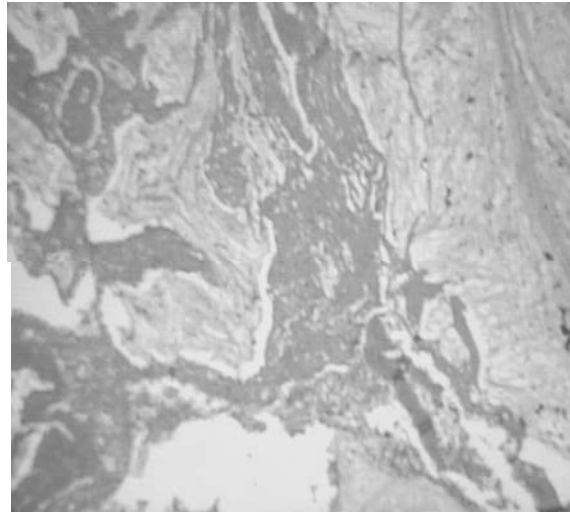
شکل ۶: درگیری اومننوم وپربتوان احشایی و جداری و مزوی روده ها با ضایعات وزیکولر و بولوز



شکل ۵: درگیری اومننوم با ضایعات بولوز منتشر

۳ و ۱/۵ سانتی متر می باشد. اومنتوم به ابعاد ۲۵×۱۵×۵ سانتی متر با قوام سفت بوده در برش تماماً درگیری تومورال دارد. ۱۴ غده لنفاوی به قطرهای ۰/۲ تا ۲ سانتی متر دیده شده، در میکروسکوپی در برشهای متعدد توده توموری روده و اومنتوم دریاچه های موسینی بزرگی که حاوی غدد بدخیم و سلولهای حلقه انگشتری بود دیده شد که در روده تمام جدار را در بر گرفته بودند. هر دومارژین جراحی دیستال و پروگزیمال بدون تومور بود. بر اساس اطلاعاتی که ذکر گردید و وجود مواد موسینی فراوان حاوی سلولهای بدخیم اپی تلیالی در حفره صفاقی به این نمونه واژه پسودومیگمای صفاقی رامی توان اطلاق کرد (شکل ۷ و ۸).

شایان ذکر است که موسینوس سیست آدنوم آپاندیس یا تخمدان ممکن است پاره شده و محتویات آن وارد صفاق شود [۴]. ولی این پروسه محدود شونده بوده و حاوی سلولهای توموری نیست و نباید به عنوان پسودومیگزومای صفاقی شناخته شود [۳]. نمونه ای که جهت پاتولوژی فرستاده شده است، شامل انتهای ایلئوم (بطول ۱۴ سانتی متر) و روده بزرگ شامل سکوم، کولون صعودی و عرضی (به طول ۴۵ سانتی متر) می باشد. پس از باز کردن یک توده موسینی نکروزه در محل سکوم و ابتدای کولون صعودی دیده می شود و فاصله آن از محل دیستال ۲۰ سانتی متر می باشد. بافت آپاندیس در برش های مکرر دیده نشد، قطر مارژینهای دیستال و پروگزیمال به ترتیب



شکل ۷: فضای پاتولوژیک تومور حاوی دریاچه های موسین بزرگ



شکل ۸: درگیری روده با سلولهای حلقه انگشتری در پاتولوژی

بحث

پسودومیکسوم پریتونئی یک وضعیت نادر به دنبال تومورهای تخمدانی یا آپاندیس و از نوع موسینوس است [۴] که با حضور مواد موسینی - ژلاتینی در حفره پریتون نمایان می شود [۴] که می تواند به صورت آزاد و چسبنده به سطوح وجود داشته باشد [۴]. سلولهای نئوپلاستیک با کیست های اطراف به صورت متصل به سطوح بافت همبندی وجود دارند [۴]. ظاهر ماکروسکوپی مشابه با سیست آدنوم خوشخیم دارد و با وجود ۲ کرایتریای بدخیمی تشخیص موسینوس سیست آدنوکارسینوم گذاشته می شود [۳].

آسیت موجود معمولاً با پاراسنتز تخلیه نمی شود [۴]. تومورهای موسینوس ۳۶٪ تومورهای اپیتلیالی را شامل می شود [۵] که ۸۱٪ خوش خیم بوده و فقط ۵٪ بدخیم اند [۵].

میانگین سن بیماران در زمان ابتلا ۵۲ سال است [۵]. بیماران معمولاً علامتدار مراجعه کرده که در این میان علائم اورولوژیک بسیار نادر بوده [۶] و با توجه به اینکه علائم اورولوژیک منوط به درگیری حالب و یا فشار روی مثانه و یا درگیری عصب می باشد [۶]. عمدتاً در مراحل انتهایی بیماری بوده که عمدتاً بیماران تا آن زمان، به دلیل سایر علائم مراجعه کرده اند [۶].

از عوارض درگیری اورولوژیک می توان به فیستول روده ای - مثانه ای و به طور نادر تر فیستول آپاندیکو - وزیکولر بدنبال شرایط التهابی یا نئوپلاستیک موجود اشاره کرد (۶). در بیمار ما تمام تظاهرات با وجود گستردگی تومور به صورت اورولوژیک و علائم تحریک مثانه آغاز شده است که بسیار نادر است.

پسودومیکسوم پریتونئی که عمدتاً بدنبال پرفوراسیون آپاندیس تومورال و یا تخمدان های تومورال اتفاق می افتاد [۱] و ناشی از پخش سلولهای مترشحه موسینی در پریتون است [۱] و پیشگویی کننده بسیار قوی بدخیمی می باشد [۱]. در یک سری مطالعاتی، ۹۵٪ بیماران با پسودومیکسوم پریتونئی دارای تشخیص پاتولوژیک موسینوس سیست آدنوکارسینوم بوده اند [۱]. در خانمها با توجه به درگیری همزمان تخمدان ها و آپاندیس یافتن منشأ اولیه تومور بسیار سخت است [۵]. عمده نویسندگان معتقدند که در

موارد همراهی آپاندیس و کروکونبرگ تومور تخمدانی، درگیری تخمدان ثانوی به درگیری آپاندیس اتفاق می افتاد [۳]. درمان به طور کلاسیک در تمام موارد موسینوس آدنوکارسینوم آپاندیس شامل همی کولکتومی راست و کم کردن حجم تومور تا حد امکان می باشد [۲]. در موارد پسودومیکسوم پریتونئی و حتی در موارد محدود تر تهاجم به لنفاتیک، سرور و مزوی آپاندیس رادیوتراپی پس از عمل [۲] و به اعتقاد بعضی از نویسندگان کموتراپی اینتراپریتونئال مفید است [۳]. بعضی از مراکز ریفرال از رزکسیون وسیع و شامل اومنکتومی حمایت می کنند [۱]. بقای زندگی ۵ ساله در موارد کارسینوم محدود به آپاندیس و بدنبال همی کولکتومی راست ۵۵٪ [۲] و در موارد پسودومیکسوم پریتونئی ۱۵٪-۱۰٪ است [۸].

References

1. Michael J.Z Inner, Stanly w ,Ashley , Maingot's abdominal operation . 12th edition 2011 ;section 5 : 607-8
2. Sabiston, text book of surgery . 18th edition 2008 ; section 10 : 1395-96
3. Rosail Acker man's ,surgical pathology , text book of pathology . 10th edition 2008.
4. Larry J, Copeland MD , text book of gynecology . 4nd edition 2008 ; chapter 60 : 1337-38
5. Hoskins Peres, Young / principles and practice of Gynecologic oncology ,3nd edition 2008 ;chapter 34 :993-4
6. Iichiro Ikeda, Takeshi Miura and Ichiro Kondo , case of vesico_Appendiceal fistula secondary to mucinous Adenocarcinoma of the appendix , department of urology , Kanagawa cancer center , Yokohama ,Japan
7. R.R. DegadoJR , J.T. Mullen and F.E.Ehrlich , Primary adenocarcinoma of the appendix , south.med.J.68(1975) , p.976,view record in Scopus cited By in Scopus (1)
8. M. Ferro and P.P. Anthony, Adenocarcinoma of the appendix , dis . Colon Rectum 28(1985) , P.457 , Full text via cross ref view record in Scopus cited By in Scopus (11)

Case Report

Case report : Mucinous cyst Adenocarcinoma whit urologic symptoms presentation

Salehian M.T¹, Fazaeli H^{*2}, Zareh KH³, Poursalehan M⁴, Pournaghi SJ⁵

¹Associated professor, Vascular surgeon, Shahid Beheshti University of Medical Sciences, Tehran, Iran

²General surgeon, Samen Al-Aemme Hospital, Bojnurd, Iran

³Associated professor pathologist, Shahid Beheshti University of Medical Sciences, Tehran, Iran

⁴Pathologist, Shahid Beheshti University of Medical Sciences, Tehran, Iran

***Correspondence Author:**

Samen Al-aemme Hospital,

Email:

hamid.fazaeli@yahoo.com

Abstract

Primary neoplastic lesions presenting with a mucocele of the Appendix are very rare and can be divided into benign variant of mucinous adenomas or cyst adenomas, mucinous tumours of uncertain malignant potential or mucinous cyst adenocarcinomas. Most of these tumors are asymptomatic and are found incidentally or by symptoms of simple appendicitis. We describe an unusual presentation of pseudomyxoma peritonei (the major complication of neoplastic mucinous appendiceal tumor) with urologic symptoms.

Keywords: pseudomyxoma peritonei, Mucinous cyst Adenocarcinoma

Submitted: 2012 Jul 2

Accepted: 2012 Aug 15