

مقاله پژوهشی

## درمان کراتکتازی پس از لیزیک با استفاده از کراس لینکینگ قرنیه با ریوفلاوین و UV-A

حمید خاکشور<sup>۱</sup>، لادن صفاریان<sup>۲</sup>، علی خاکشور<sup>۳</sup>، امیرحسین وجدانی<sup>۴\*</sup>، مسعود شفیعی<sup>۴</sup>، سعید شکوهی راد<sup>۵</sup>

<sup>۱</sup>دانشیار گروه چشم پزشکی، مرکز تحقیقات چشم دانشگاه علوم پزشکی مشهد، مشهد، ایران

<sup>۲</sup>استادیار گروه چشم پزشکی دانشگاه آزاد اسلامی مشهد، مشهد، ایران

<sup>۳</sup>استادیار گروه اطفال دانشگاه علوم پزشکی خراسان شمالی، بجنورد، ایران

<sup>۴</sup>دستیار چشم پزشکی، دانشگاه علوم پزشکی مشهد، مشهد، ایران

<sup>۵</sup>متخصص چشم، مرکز تحقیقات چشم، بیمارستان خاتم الانبیاء، دانشگاه علوم پزشکی مشهد، مشهد، ایران

\*نویسنده مسئول: مشهد، چهار راه ابوطالب، بیمارستان خاتم الانبیاء(ص)، مرکز تحقیقات چشم

پست الکترونیک: amirhosein\_vejdani@yahoo.com

وصول: ۱۳۹۱/۷/۱۰ اصلاح: ۱۳۹۱/۱۱/۲۱ پذیرش: ۱۳۹۱/۱۲/۲۱

### چکیده

**زمینه و هدف:** کراتکتازی یک عارضه تهدید کننده بینایی می باشد که ممکن پس از عمل لیزیک ایجاد شود. مطالعه حاضر با هدف بررسی اثرات کراس لینکینگ قرنیه با ریوفلاوین و UVA بر درمان این عارضه انجام شده است.

**مواد و روش کار:** در این بررسی آینده نگر غیر تصادفی، در مجموع ۲۳ چشم از ۱۲ بیمار پس از مراجعه به کلینیک چشم پزشکی نوید دیدگان مشهد با تشخیص کراتکتازی پس از لیزیک، برای کراس لینکینگ قرنیه انتخاب شدند. معاینات استاندارد شامل حدت بینایی اصلاح نشده، حدت بینایی اصلاح شده، اسلیت لامپ و معاینات توپوگرافیک قبل از عمل انجام شد. بیماران در فواصل ۱، ۳، ۶، ۱۲ و ۱۸ ماهه پس از عمل پی گیری شده و تستهای فوق مجدداً انجام شد.

**یافته ها:** میانگین دید اصلاح نشده قبل از عمل و در فواصل پی گیری ۱۲ و ۱۸ ماهه پس از عمل به ترتیب عبارتند از  $0/37 \pm 0/54$ ،  $0/33 \pm 0/41$  و  $0/33 \pm 0/42$  و  $0/36 \pm 0/5$   $logMAR$  (P = 0/011) میانگین مقادیر کراتومتري قبل از عمل و در فواصل پی گیری ۱۲، ۶ و ۱۸ ماهه پس از عمل به ترتیب عبارتند از  $42/72 \pm 3/49$ ،  $42/75 \pm 3/68$ ،  $42/62 \pm 3/84$ ،  $42/78 \pm 3/78$ .

**نتیجه گیری:** کراس لینکینگ یک عمل موثر در ثبات قرنیه و جلوگیری از پیشرفت عارضه اکتازی پس از لیزیک است و میزان بینایی و کراتومتري را بهبود می بخشد.

**واژه های کلیدی:** کراس لینکینگ، لیزیک، اکتازی

### مقدمه

کراس لینکینگ با ریوفلاوین و اشعه UV می تواند ساختمان استرومای قرنیه را تغییر دهد. این پروسه منجر به تشکیل باندهای کووالانت اضافی بین فیبرهای کلاژن و در نتیجه افزایش قدرت و پایداری قرنیه در اثر افزایش سختی بیومکانیک قرنیه می شود. [۹-۱۴] نشان داده شده است که کراس لینکینگ قرنیه در پایداری حدت بینایی (VA) و اندازه گیری توپوگرافی در اکتازی پس از لیزیک موثر است [۱۶] به نظر می رسد این روش درمانی یک روش کم خطر برای توقف پیشرفت سیر اکتازی به

کراتکتازی به عنوان یک عارضه تهدید کننده بینایی پس از لیزیک محتمل است. میزان واقعی بروز آن ناشناخته است و از نظر زمانی ممکن است بلافاصله پس از لیزیک یا سالها بعد اتفاق بیافتد [۳-۱] راههای درمانی تبیینی برای کنترل اکتازی پس از لیزیک شامل موارد زیر است: استفاده از لنز تماسی سخت، داروهای کاهنده فشار داخل چشمی و کاشت قطعات رینگ (حلقوی) داخل قرنیه [۴-۸] در بعضی موارد ممکن است نیاز به پیوند قرنیه باشد.

استفاده از یک دستگاه سنجش UVA کالیبره (LaserMate-Q, LASER2000, Wessling, Germany) قرار گرفت. در طی تابش، ریبوفلاوین هر ۴ دقیقه استفاده شد و از یک محلول نمکی متعادل برای هیدراسیون استرومای قرنیه استفاده شد. در انتهای عمل، یک لنز تماسی بانداژ (CIBA Vision, Duluth, GA, USA) بر روی قرنیه قرار گرفت.

استروئید، آنتی بیوتیک و قطره اشک مصنوعی برای تمام بیماران استفاده شد. پس از اپی تلیزاسیون مجدد (حدود ۵ روز بعد از عمل) لنز تماسی بانداژ برداشته شد. رژیم آنتی بیوتیک پس از عمل شامل سیپروفلوکساسین هر ۶ ساعت به مدت ۷ روز و فلورمتولون هر ۶ ساعت برای یک ماه و سپس با کم کردن آن به یک قطره در هفته ادامه یافت. قطره اشک مصنوعی هر ۶ ساعت برای یک ماه استفاده شد.

کلیه معاینات استاندارد قبل از مطالعه (بجز دانسیته مرکزی اندوتلیوم که در ماه ۶ و ۱۸ تکرار شد) در پیگیری ۱، ۳، ۶، ۱۲ و ۱۸ ماه پس از عمل نیز انجام گرفت.

تمام بررسی های آماری توسط نرم افزار SPSS ویرایش ۱۱/۵ انجام شد. سطح معنی داری برای ۰/۰۵ تنظیم شد. از آزمون T زوجی برای بررسی ارتباطات قبل و بعد از عمل استفاده شد.

#### یافته ها

۲۳ چشم از ۱۲ بیمار تحت عمل کراس لینکینگ قرنیه قرار گرفتند و به مدت ۱۸ ماه پی گیری شدند.

میانگین سنی بیماران  $30/27 \pm 3/4$  سال بود.

میانگین UCVA از  $0/3 \pm 0/54$  logMAR قبل از عمل به  $0/31 \pm 0/45$ ،  $0/2 \pm 0/27$ ،  $0/32 \pm 0/41$ ،  $0/32 \pm 0/42$ ،  $0/36 \pm 0/5$  به ترتیب ۱، ۳، ۶، ۱۲ و ۱۸ ماه پس از عمل تغییر یافت ( $p=0/13$ ). (نمودار ۱)

میانگین BCVA از  $0/077 \pm 0/042$  logMAR قبل از عمل به  $0/09 \pm 0/28$ ،  $0/04 \pm 0/12$ ،  $0/08 \pm 0/23$ ،  $0/11 \pm 0/37$ ،  $0/14 \pm 0/78$  به ترتیب ۱، ۳، ۶، ۱۲ و ۱۸ ماه پس از عمل تغییر یافت ( $p=0/58$ ) که از نظر آماری معنی دار نبود. (نمودار ۲)

معادل اسفریکال (SE) تغییرات غیر معنی داری را نشان داد به طوریکه از  $1/91 \pm 3/1$  قبل از عمل به  $1/96 \pm$

سمت از دست دادن بینایی می شود [۱۶، ۱۵] حتی در بعضی مطالعات رگرشن نشان داده شده است [۱۶].

در این مطالعه ما به بررسی ایمنی و کارایی کراس لینکینگ قرنیه در طی یک دوره ۱۸ ماهه پرداختیم.

#### روش کار

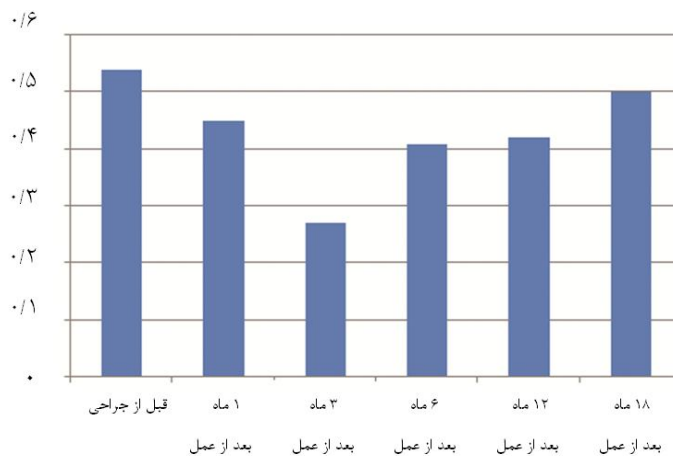
در یک مطالعه آینده نگر غیرتصادفی، ۲۳ چشم از ۱۲ بیمار که در مدت ۱۵ سال گذشته لیزیک شده و با شکایت کاهش بینایی به کلینیک چشم پزشکی نوید دیدگان مراجعه نمودند (۷ زن و ۵ مرد) پس از اخذ فرم رضایت آگاهانه وارد مطالعه شدند. تشخیص کراتکتازی بر اساس توپوگرافی قرنیه (steepening)، نتایج ارب اسکن علائم بالینی اکتازی (افزایش DD ۱ یا بیشتر، کاهش ضخامت قرنیه، کاهش بینایی یا رفرکشن غیر پایدار) است. معیارهای خروج عبارتند از: ضخامت قرنیه  $>400$  (به علت اندوتلیال توکسیک بودن UV [۱۷-۱۹])، حاملگی یا شیردهی و تاریخچه ترمیم اپی تلیال تاخیر افتاده.

آزمایشات قبل از عمل شامل اندازه گیری بینایی اصلاح نشده (UCVA)، بهترین دید اصلاح شده (BCVA) توسط چارت حدت بینایی درمان زودرس دیابتیک رتینوپاتی (ETDRS) و لگاریتم زاویه (logMAR)، اندازه گیری فشار داخل چشمی (توسط دستگاه Gold man)، توپوگرافی قرنیه (ارب اسکن ...) و دانسیته مرکزی اندوتلیال. رفرکشن مانیفست و پاکی متری (Nidek and Orbscan II) نیز انجام شد.

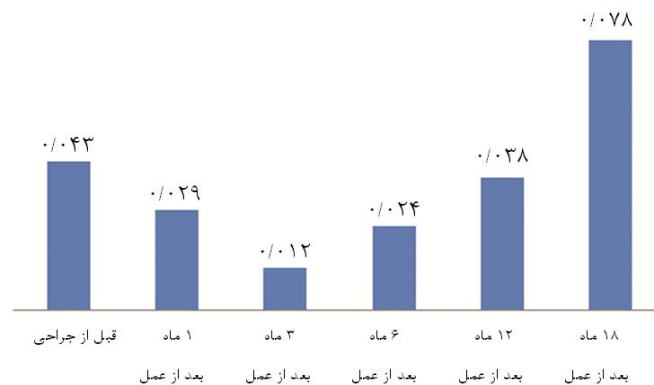
تحت شرایط استریل در اتاق عمل برای تمام بیماران یک نوع عمل مشابه انجام شد. پس از بی حسی موضعی اتانول ۳۳٪ به مدت ۲۰ ثانیه بر روی اپی تلیوم قرنیه گذاشته شد. اپی تلیوم مرکزی به آرامی دبرید شد (۸ میلی متر). یک محلول ۰/۱٪ ریبوفلاوین (۱۰ میلی گرم فسفات ریبوفلاوین-۵ در ۱۰ میلی لیتر محلول ۲۰٪ دکستران T-500) هر ۲ دقیقه تا ۲۴ دقیقه بر روی چشم قرار داده شد. پس از اثبات حضور ریبوفلاوین در بافت قرنیه و اتاق قدامی، قرنیه تحت پرتوافکنی با دستگاه کالیبره شده UV-X (IROC, Zurich, Switzerland) به مدت ۳۰ دقیقه و با تابش سطحی  $3 \text{ mw/m}^2$  (دوز سطحی  $g/cm^2$  ۵/۴) با دیود اشعه (۳۷۰ mm) در فاصله ۵ cm و

۴۱/۴۵ ± ۳/۴۹ و ۴۳/۶۸ ± ۴/۰۶، ۶ ماه بعد تبدیل شد. ۴۱/۸۵ ± ۳/۱۷ و ۴۳/۷۵ ± ۴/۱۱، ۱۲ ماه پس از عمل، ۴۳/۳۳ ± ۴/۷۰ و ۴۳/۳۳ ± ۴/۷۰، ۱۸ ماه پس از عمل بود (p برابر با ۰/۰۰۳ و ۰/۰۰۶). میانگین KR قبل از عمل ۳/۷۳ ± ۳/۷۵، ۴۲/۶۸ ± ۳/۷۵، ۴۳/۷۵ ± ۳/۸ و ۴۳/۴۹ بود که به ۴۲/۷۸ ± ۳/۸۴، ۴۲/۷۸ ± ۳/۸۴ و ۴۲/۶۸ ± ۳/۷۵، ۳، ۶، ۱۲ و ۱۸ ماه پس از عمل تغییر یافت (p برابر با ۰/۰۰۱).  
اختلاف اماری بین شمارش سلولهای اندوتلیال مرکزی قبل از کراس لینکینگ ۴۳۲-/+۲۵۶۷ و ۶ و ۱۸ ماه (۴۲۲-/+۲۵۵۵ و ۴۳۶-/+۲۵۵۳) پس از انجام آن وجود نداشت (p= ۰/۳۶).

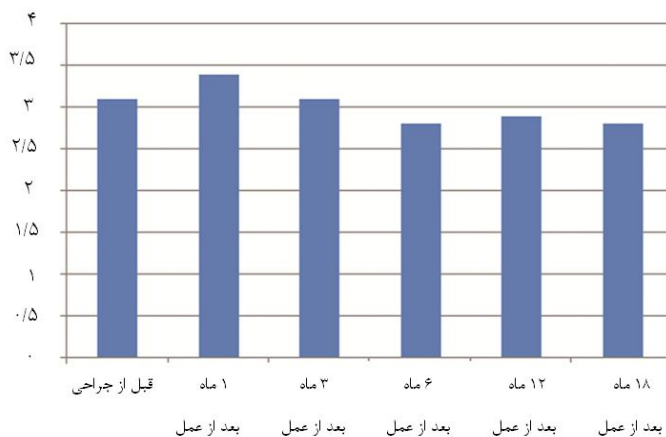
۳/۳۶ -، ۳/۱۱ ± ۱/۹۸، -۲/۸۴ ± ۲/۰۹، -۲/۹ ± ۲/۱۸، ۲۷ ± ۲/۸۵ - دیوپتر، ۱، ۳، ۶، ۱۲ و ۱۸ ماه پس از عمل تغییر کرد. (p=۰/۳۷) (نمودار ۳)  
سیلندر مانیفست از ۱/۵۹ ± ۲/۸۴- به ۱/۵۲ ± ۲/۸۶-، ۱/۵ ± ۲/۷۸، -۲/۴۸ ± ۱/۴۷، -۲/۴۸ ± ۱/۴۸، -۲/۳۸ ± ۱/۴۸، ۱/۳۶ ± ۲/۳۰- در فواصل ۱، ۳، ۶، ۱۲ و ۱۸ ماهه پیگیری تغییر یافت (p < ۰/۰۰۴). (نمودار ۴)  
اندازه گیری های توپوگرافیک در جدول ۱ نشان داده شده است. کمترین و بیشترین میزان KR به ترتیب ۳/۴ ± ۴۲/۱۶ و ۴۴/۷۵ ± ۴/۲۰ بود که به ۴۱/۶۸ ± ۳/۶۸ و



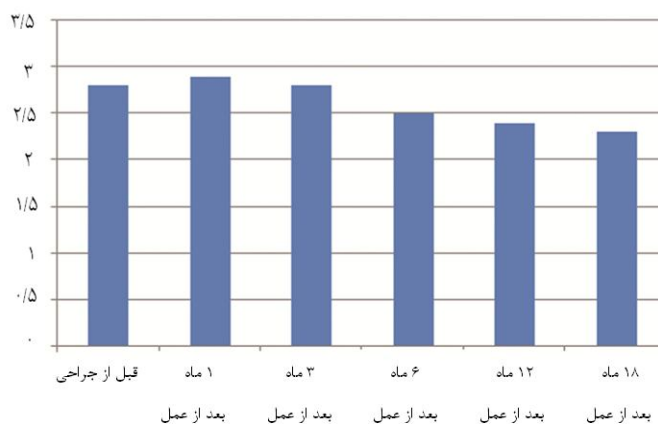
نمودار ۱: میانگین دید اصلاح نشده



نمودار ۲: میانگین بهترین دید اصلاح شده



نمودار ۳: تغییرات معادل کروی (SE)



نمودار ۴: تغییرات آستیگماتیسم manifest

جدول ۱: اندازه گیری های توپوگرافیک

K-readings						پارامتر
۱۸ ماه پس از عمل	۱۲ ماه پس از عمل	۶ ماه پس از عمل	۳ ماه پس از عمل	یک ماه پس از عمل	قبل از عمل	
41/85 ± 3/17	41/45 ± 3/49	41/68 ± 3/68	41/9 ± 3/49	42/4 ± 3/47	42/16 ± 3/40	کمترین
43/33 ± 4/7	43/75 ± 4/11	43/68 ± 4/0	44/1 ± 4/11	45/0 ± 4/29	44/75 ± 4/20	میانگین
42/78 ± 3/84	42/68 ± 3/75	42/68 ± 3/75	43/07 ± 3/65	43/75 ± 3/8	43/49 ± 3/73	بیشترین

## بحث

در مطالعه ما، UCVA میانگین از  $0/37 \pm 0/54$  قبل از کراس لینکینگ قرنیه به  $0/5 \pm 0/36$ ، ۱۸ ماه پس از عمل تغییر یافت. هیچ کدام از بیماران ۱ خط از چارت اسنلن را از دست ندادند.

پس از عمل، UCVA ۱ ماه پس از عمل کاهش یافت و ۳ ماه بعد ثابت شد و ۱۲ ماه بعد پیشرفت کرد و در ماه ۱۸ پیگیری، ثابت شد. (نمودار ۱)

روند مشابهی در VA در مطالعات دیگر گزارش شده است. تغییرات VA با تغییرات معادل رفراکتیو اسفیریکال (MRSE) همراه شد. ماه اول تغییرات میوپی در بیماران دیده شد که به آرامی ناپدید شد. بعد از ۳ ماه MRSE شروع به کاهش و VA شروع به افزایش کرد. تقریباً تمام بیماران تاری دید یا کاهش بینایی را در ماه اول تجربه کردند اما پس از ۳ ماه پی گیری میوپی کاهش و دید بیماران افزایش یافته بود. این میوپی ممکن است به علت روند بازسازی قرنیه در طی کراس لینکینگ باشد که در طی ۳ ماه ثابت می شود. BCVA نیز همین الگو را نشان داد (نمودار ۲).

برخی از بیماران VA بهبود یافته بدون هیچ بهبود قابل توجهی در عیوب انکساری (کاهش نزدیک بینی) را نشان دادند. این یافته می تواند ناشی از کاهش بی نظمی قرنیه و کاهش آستیگماتیسم باشد. میانگین KR و بیشترین K، کاهش استیپ شدن قرنیه و در برخی موارد فلت شدن ناحیه اکتازی را نشان داد.

در مطالعه ما کراس لینکینگ اثرات امیدوارکننده ای در درمان کراس لینکینگ پس از لیزیک را نشان داد. در برخی موارد پس از ۳ ماه انحناى قرنیه و VA ثابت شد. مشابه گزارش های دیگر، بهبود بینایی و استیپ شدن قرنیه نیز دیده شد. [۱۳-۱۶]

چون زمان دقیق شروع اکتازی مشخص نیست و اساس ایجاد این مشکل به خوبی شناخته شده نیست، نتایج عمل کراس لینکینگ به خوبی کراتوکونوس نیست و کنترل آن به نظر مشکل است [۱۵].

طبق نظر سالگادو<sup>۱</sup> و همکارانش مهمترین قدم در مدیریت کراتکتازی ایاتروژنیک، مونیتورینگ رفراکتیو بیمار است. مشابه گزارش های دیگر بیماران ما کدورت خفیف و گذرا را نشان دادند که ۳ ماه بعد ناپدید شد [۱۷].

برای اینکه عارضه تهدید کننده بینایی کراتکتازی به حداقل برسد بایستی از انجام جراحی عیوب انکساری در مواردیکه موجب ضعف بیومکانیکال قرنیه می شود که عمدتاً افراد مشکوک به کراتوکونوس می باشند و یا باقیماندن کمتر از ۲۵۰ میکرون از ضخامت بستر پرهیز نمود [۱۸]. چرا که در برخی موارد با توجه به نازک شدن قرنیه حداقل ضخامت مورد نیاز جهت انجام کراس لینکینگ و گذاشتن رینگ (۴۰۰ میکرون) [۱۹] کافی نبوده و انجام عمل جراحی پیوند قرنیه گریز ناپذیر است. در انتها با توجه به محدودیت تعداد بیماران مطالعات آینده با تعداد بیشتر و دوره پی گیری طولانی تر برای درک مزایای استفاده از کراس لینکینگ قرنیه و عواض احتمالی این عمل بعد از لیزیک پیشنهاد می شود.

## نتیجه گیری

کراس لینکینگ یک عمل موثر در ثبات قرنیه و جلوگیری از پیشرفت عارضه اکتازی پس از لیزیک است و میزان بینایی و کراتومتري را بهبود می بخشد.

## References

1. Krachmer JH, Feder RS, Belin MW. Keratoconus and related noninflammatory corneal thinning disorders, *Surv Ophthalmol* 1984; 28(4):293-322.
2. Comash IF, Lowless MA, progressive post-lasikkeratectasia: biomechanical instability or chronic disease process? *J cataract refract surg* 2002; 28(12):2206-13.
3. Seiler T, Koufala K, Richter G, Iatrogenic keratectasia after laser in situ keratomileusis, *J cataract refract surg* 1998 May-June; 14(3): 312-17.
4. Lembach RG, Use of contact lenses for management of keratoconus, *Ophthalmol Clin N Am* 2003 Sept; 16(3):383-94.
5. Coskunseven E, Kymionis GD, Tsiklis NS, "et al", One year results of intrastomal corneal ring segment implantation (Kera Ring) using femtosecond laser in patients with keratoconus, *Am J Ophthalmol* 2008 May; 145(5):775-9.
6. Shetty R, Kurian M, Anand D, Mhaske P, Narayana KM, Shetty BK, Intacs in advanced keratoconus, *Cornea* 2008; 27(9):1022-29.
7. Rabinowitz YS, Intacs for keratoconus, *Curv Opin Ophthalmol* 2007; 18(4):279-83.
8. Tan DT, Por YM, Current treatment option for corneal ectasia, *Curv Opin Ophthalmol* 2007; 18(4):284-9.
9. Bilgihan K, Ozdek SC, Sari A, Hasanreisoglu B, Excimer laser assisted anterior lamellar keratoplasty for keratoconus corneal problems after laser in situ keratomileusis and corneal stromal opacities, *J cataract Refract Surg* 2006; 32(8):1264-9.
10. Rodriguez LA, Guillen PB, Benavides MA, Garcia L, Porras D, Daqui-Garay RM. penetrating keratoplasty versus intrastromal corneal ring segments to correct bilateral corneal ectasia : preliminary study, *J Cataract Refract Surg.* 2007; 33 (3):488-96.
11. Hafezi F, Kanellopoulos J, Wiltfag R, Seiler T, Corneal collagen crosslinking with riboflavin and ultraviolet A to treat induced keratectasia after laser in situ keratomileusis, *J Cataract Refract Surg* 2007; 33(12); 2035-40.
12. Saffarian L, Khakshoor H, ZareiGhanavati M, Corneal crosslinking for keratoconus in Iranian patients, *MEAJO* 2010; 17(4); 365-69 [Persian].
13. Wollensak G, crosslinking of progressive keratoconus: new hope, *Curv Opin Ophthalmol* 2006; 17 (4):356-60.
14. Kohlhaas M, Collagen crosslinking with riboflavin and UVA-light in keratoconus, *Ophthalmol* 2008; 105(8):785-93.
15. Salgado JP, Khoramnia R, Lohmann CP, "et al", Corneal collagen crosslinking in post-LASIK keratectasia, *Br J Ophthalmol* 2011; 95(4):493-7.
16. Hersh PS, Greenstein S A, Fry KL, Corneal collagen crosslinking for keratoconus and corneal ectasia, *J Cataract Refract Surg* 2011; 37(1):149-160.
17. Koller T, Mrochen M, Seiler T, Complication and failure rates after corneal crosslinking, *J Cataract Refract Surg.* 2009; 35(8):1358-62.
18. Dimitri T, Azar, Refractive surgery, second edition, LASIK complication and their management, 2007; 212:14.
19. Goldich Y, Marcovich AL, Barkana Y, "et al", Safety of corneal collagen cross-linking with UV-A and riboflavin in progressive keratoconus, *Cornea.* 2010; 29(4):409-11.

Original Article

## Effect of Corneal Crosslinking With Riboflavin UV-A for Treatment of Post-Laser in Situ Keratomileusis Keratectasia

Khakshoor H<sup>1</sup>, Saffarian L<sup>2</sup>, Khakshoor A<sup>3</sup>, Vejdani AH<sup>4\*</sup>, Shafiee M<sup>4</sup>, Shokoohi Rad S<sup>5</sup>

<sup>1</sup> Associate Professor of Ophthalmology (cornea fellowship), Eye Research Center, Khatam-al-Anbia Hospital, Mashhad University of Medical Sciences, Mashhad, Iran.

<sup>2</sup> Assistant Professor of Ophthalmology, Islamic Azad University of Medical Sciences, Mashhad, Iran.

<sup>3</sup> Assistant Professor of Pediatric, North Khorasan University of Medical Sciences, Bojnurd, Iran.

<sup>4</sup> Resident of ophthalmology, Eye Research Center, Khatam-al-Anbia Hospital, Mashhad University of Medical Sciences.

<sup>5</sup> Ophthalmologist (cornea fellowship), Eye Research Center, Khatam-al-Anbia Hospital, Mashhad University of Medical Sciences

**\*Corresponding Author:**  
Khatam-al-Anbia Hospital,  
Eye Research Center,  
Mashhad, Iran  
**Email:**  
amirhosein\_vejdani@yahoo.com

---

### Abstract

**Background & Objectives:** keratectasia is a sight-threatening complication that may occur after LASIK. The purpose of this study was to evaluate the effects corneal crosslinking with riboflavin and UVA for treatment of this complication.

**Material & Methods:** Twenty-three eyes of 12 patients in Non-Randomize Cohort study (referred to Navididegan Clinic) were selected for corneal crosslinking. Standard examinations like: UCVA-BCVA-slit lamp examination, topography were performed preoperatively and 1, 3, 6, 12 and 18 months after the procedure.

**Results:** The mean UCVA was  $0.54 \pm 0.37$  LogMAR preoperatively that changed to  $0.41 \pm 0.33$ ,  $0.42 \pm 0.33$  and  $0.5 \pm 0.36$  LogMAR in 6, 12 and 18 months postoperation respectively ( $p=0.011$ ). Mean simk was  $43.49 \pm 3.72$  preoperatively and changed to  $42.68 \pm 3.75$ ,  $42.62 \pm 3.8$  and  $42.78 \pm 3.84$  in 6, 12 and 18 months postoperative respectively.

**Conclusion:** Crosslinking seems to be a safe procedure for stabilizing the progression of ectasia with stabilizing and improvement of UCVA and k-readings.

**Key words:** Crosslinking' ectasia' lasik

---

**Submitted:** 1 Oct 2012

**Revised:** 9 Feb 2013

**Accepted:** 11 Mar 2013