

مقاله پژوهشی

## مکان یابی ایزوفرم اندوتلیالی آنزیم سنتزکننده نیتریک اکساید (eNOS) در بافت بیضه مردان مبتلا به آژواسپرمی انسدادی

معرفت غفاری نوین<sup>۱</sup>، فرهنگ عابد<sup>۲</sup>، فاطمه کیانی<sup>۳</sup>، خدیجه فوقی<sup>۴\*</sup>

<sup>۱</sup> عضو هیات علمی مرکز تحقیقات بهداشت باروری ناباروری بیمارستان طالقانی، دانشگاه علوم پزشکی شهید بهشتی، تهران، ایران  
<sup>۲</sup> مرکز ناباروری صبوحی، بیمارستان مهدیه تهران. مرکز تحقیقات بهداشت باروری و ناباروری، تهران، ایران  
<sup>۳</sup> کارشناس ارشد بیوشیمی، دانشگاه علوم پزشکی شهید بهشتی، تهران، ایران  
<sup>۴</sup> عضو هیات علمی دانشگاه علوم پزشکی خراسان شمالی، دانشکده پزشکی، دپارتمان علوم تشریحی، تهران، ایران  
نویسنده مسئول: عضو هیات علمی دانشگاه علوم پزشکی خراسان شمالی، دانشکده پزشکی، دپارتمان علوم تشریحی  
پست الکترونیک: alashtlake@gmail.com

وصول: ۹۲/۲/۲ اصلاح: ۹۲/۴/۱۹ پذیرش: ۹۲/۶/۱۶

### چکیده

**زمینه و هدف:** یکی از علت های ناباروری با علل مردانه آژواسپرمی انسدادی می باشد که این اختلال جزء اختلالات پس بیضوی (post testicular) می باشد. طبق مطالعات مشابهی که قبلا صورت پذیرفت بیماران آژواسپرمی مقادیر متفاوتی از بیان آنزیم eNOS را از خود نشان می دهند. به همین دلیل بر آن شدیم که به بررسی بیان آنزیم eNOS در بیماران آژواسپرمی انسدادی بپردازیم. **مواد و روش کار:** در این مطالعه موردی -شاهدی تعداد ۱۰ نفر در گروه آژواسپرمی انسدادی و ۷ نفر در گروه کنترل (از مردان بارور) که جهت درمان و یا تشخیص ناباروری به مراکز نازایی مراجعه نمودند وارد مطالعه شدند. ضمن کسب رضایت نامه کتبی از هر دو گروه تحت عمل بیوپسی بیضه قرار گرفتند. سپس نمونه ها به روش ایمونوهیستوشیمی مورد ارزیابی قرار گرفت. **یافته ها:** آنزیم eNOS در سلول های لایدیگ و سلول های سرتولی در ه ردو گروه بیان شدند ولی در سلول های زایای نرمال دیده نشد. تنها تفاوت بارز بیان آنزیم eNOS در سلول های سرتولی بوده است که این بیان در گروه انسدادی بیشتر از کنترل بوده است. این نتایج از لحاظ آماری معنی دار بوده است ( $P < 0.001$ ). **نتیجه گیری:** سلول های سرتولی و ارتباط متقابل این سلول ها با سلول های زایای توبول سمی نیفر احتمالا نقش بالقوه مهمی را در کیفیت اسپرم و نهایتا وقوع یک باروری موفق برعهده دارد. **واژه های کلیدی:** آژواسپرمی انسدادی، نیتریک اکساید، eNOS، ایمونوهیستوشیمی

### مقدمه

مسیر حرکت اسپرم از بیضه تا انزال انسداد به صورت فیزیکی وجود دارد ولی اسپرماتوژنیزس طبیعی است در حالیکه در آژواسپرمی غیرانسدادی بیمار با کاهش یا فقدان اسپرماتوژنیزس در بیضه مواجه شده و نقص شدید بیضوی وجود دارد. آژواسپرمی انسدادی می تواند در اثر بیماری زای اپی دیدیمی، وازال و یا مجرای انزالی ایجاد گردد. یکی از شایع ترین علل انسداد وازال وازکتومی است. از دیگر علل شایع در بروز آژواسپرمی انسدادی می توان به عفونت های سیستم ادراری- تناسلی، جراحت های

طبق آمار جهانی حدود ۱۰ الی ۱۵٪ زوجین دارای مشکلات ناباروری می باشند [۱]. ناباروری به علت مردانه حدود نیمی از علل ناباروری را به خود اختصاص داده است [۱،۲]. یکی از علت های ناباروری مردانه آژواسپرمی است [۲]. آژواسپرمی به وضعیتی در مردان اطلاق می گردد که در مایع سمینال سانترفیوژ شده هیچ اسپرمی یافت نشود [۳] آژواسپرمی به دو گروه کلی انسدادی و غیرانسدادی تقسیم می شود [۴]. در آژواسپرمی انسدادی در طول

در این مطالعه موردی -شاهدی تعداد ۱۰ نفر از مردان مبتلا به آزواسپرمی انسدادی و ۷ نفر از مردان با بافت بیضه طبیعی مورد بررسی ایمونوهیستوشیمی قرار گرفتند. از این دو گروه پس از کسب مجوز از کمیته اخلاق دانشگاه علوم پزشکی شهید بهشتی و رضایت نامه کتبی از بیماران مبتلا نمونه برداری به روش بیوپسی بیضه<sup>۲</sup> صورت پذیرفت. قابل ذکر می باشد که عمل بیوپسی بیضه در حین درمان و یا تشخیص برای انجام تکنیک های کمک باروری برای دسترسی به اسپرم انجام شده و خطری را متوجه بیمار ننمود.

ایمونوهیستوشیمی بافت ها:

روش به کار گرفته در این مطالعه بر اساس مطالعات قبلی انجام پذیرفت [۹]. پس از بیوپسی بافت بیضه و تشخیص نوع انسدادی آزواسپرمی (وجود اسپرم در نمونه بیوپسی شده و عدم وجود اسپرم در نمونه مایع سمینال بافت بیضه در محلول فیکساتیو بوئین و پس از ۴ ساعت در محلول فیکساتیو فرمالین ۱۰٪ برای بررسی ایمونوهیستوشیمی قرار داده شد.

مراحل انجام ایمونوهیستوشیمی:

۱. برش های ۵ میکرونی از بلوک های پارافینی بافت ها و قرار دادن بر روی لام های پوشش دار شده با Poly-L-Lysin.

۲. پارافین زدایی.

۳. خنثی سازی پراکسیدازهای درون زاد<sup>۳</sup> با استفاده از پراکسید هیدروژن ۳ درصد و متانول (Merck Germany) به مدت ۱۵ دقیقه در تاریکی.

۳. بلوکه کردن آنتی بادی های غیر اختصاصی با استفاده از سرم بز<sup>۴</sup> (DAKO Denmark).

۴. بلوکه کردن بیوتین های درون زاد<sup>۵</sup> (Merck Germany) نیز با استفاده از محلول بلوک کننده بیوتین به مدت ۱۵ دقیقه.

۵. تیمار نمونه ها اطراف لام ها با استفاده از آنتی بادی اولیه پلی کلونال خرگوشی ضد انسانی آنزیم eNOS (Rabbit

اسکروتال و اینگوینال در طی جراحی و عوامل ژنتیکی و یا واریکوسل اشاره نمود [۵]. اخیرا دانشمندان نقش نیتریک اکساید را نیز به عنوان عامل احتمالی دخیل در آزواسپرمی انسدادی دانسته اند [۶] این مولکول از تبدیل اسیدامینه L-arginine به واسطه یکسری کوفاکتورها و آنزیم سنتزکننده نیتریک اکساید<sup>۱</sup> به L-citruline و نیتریک اکساید تبدیل می گردد [۷]. تا به حال سه ایزوفرم NOS به نام های نرونی- اندوتلیالی و الفائی شناسایی و تخلیص شده است [۷]. در میان ایزوفرم های NOS ایزوفرم اندوتلیالی آنزیم سنتزکننده نیتریک اکساید وابسته به کلسیم داخل سلولی است [۸،۹] مطالعات اخیر پیشنهاد می کند که نیتریک اکساید در دستگاه فیزیولوژی مردانه نقش های فیزیولوژیکی مختلفی از قبیل عملکرد نعوظی، ترشح آندروژن، حرکت اسپرم، بلوغ اسپرم، کیفیت اسپرم، ظرفیت یابی اسپرم، اتصال تخمک به اسپرم را ایفا می کند [۱۰]. مکان یابی این مولکول در بافت بیضه، اپی دیدیم، پروستات و سمینال وزیکول نقش این مولکول را در برقراری تعادل عروقی و در اسپرماتوزنزیس و بلوغ اسپرم پیشنهاد می کند [۸-۱۰] سیستم های تولیدمثلی با استفاده از روش های ایمونوهیستوشیمی آنزیم eNOS مطالعات اخیر پیشنهاد می کند بیان این آنزیم نقش مهم بالقوه ای را در بافت های اپی دیدیم، پروستات، کیسه های سمینال، و همچنین بافت بیضه موش و انسان ایفا می کند [۱۱]. در بافت بیضه آنزیم eNOS در سلول های مختلف بافت بیضه نرمال انسان از قبیل سلول های اندوتلیال بافت بیضه، در سلول لایدیگ، در سلول های سرتولی، میوفیبروبلاست های اطراف توبول سمی نیفرمکان یابی شده است [۷،۱۰]. در صورتی که بیان این آنزیم در سلول های مختلف بافت بیضه مردان مبتلا به آزواسپرمی انسدادی بررسی نشده است. لذا در این مطالعه به منظور بررسی بررسی بیان و نقش آنزیم eNOS در بیماران آزواسپرمی انسدادی به بررسی مکان یابی آنزیم eNOS در بافت بیضه افراد گروه کنترل و بیماران با اختلال آزواسپرمی انسدادی قرار گرفتند.

روش کار

- 2 - Testicular Biopsy
- 3 - Endogenous peroxidase
- 4 - Goat serum
- 5 - Endogenous Biotin

- 1 - Nitric oxide synthase (NOS)

روش آماری:

بررسی آماری نتایج حاصل از ایمونوهیستوشیمی دو گروه با استفاده از آزمون غیر پارامتری Kruskal wallis تجزیه تحلیل گردید.

#### یافته ها

سلول های لایدیگ، سرتولی اسپرمانتیدهای نابالغ که به نظر سلول های در حال آپوپتوزیس می باشند رنگ پذیری eNOS نشان دادند (تصاویر ۲ و ۱). در هر دو گروه سلول های زایای نرمال در اکثر توبول ها میانگین شدت رنگ پذیری صفر بود اما در برخی موارد توبول ها رنگ پذیری ضعیفی داشتند. سلول های لایدیگ در گروه آزواسپرمی انسدادی و گروه کنترل رنگ پذیری یکسانی داشته است (جدول ۱) تنها تفاوت قابل ملاحظه رنگ پذیری سلول های سرتولی بوده که در گروه آزواسپرمی انسدادی شدت رنگ پذیری بیشتری را نسبت به گروه کنترل داشته است (جدول ۲). سلول های زایای با هسته پیکنوتیک وهتروکرماتین که بیشتر به سلول های زایای در حال آپوپتوز شبیه است در گروه انسدادی و کنترل رنگ پذیری یکسانی داشته اند (تصویر ۲). علاوه بر سلول های در نظر گرفته شده فوق دیگر سلول ها مانند اندوتلیوم عروق خونی بیضوی و سلول های شبه عضلانی میوئید نیز در جاتی از رنگ پذیری eNOS رانشان داد (تصویر ۱ و ۲).

Ab cam cat num ≠ ab5589 anti human eNOS (USA) با رقت ۱:۵۰ به مدت ۱ ساعت در انکوباتور.

۶. شستشو

۷. تیمار با آنتی بادی ثانویه ضد خرگوشی بیوتینه (Goat cat num ≠ ab 6721 USA) anti rabbit/biotinated (Ab cam با رقت ۱:۲۰۰ به مدت ۱ ساعت در انکوباتور.

۸. شستشو

۹. تیمار با آنتی بادی ثالثیه (Straptavidin /HRP(sigma) cat num ≠ 2341) با رقت ۱:۲۰۰۰ به مدت ۳۰ دقیقه

۱۰. مواجهه با ماده رنگی دی - آمینو بنزیدین (DAB)(DAKO Denmark).

۱۱. نمونه کنترل منفی جهت تأیید کار به جای آنتی بادی اولیه با PBS شستشو گردید.

۱۲. نمونه کنترل مثبت خارجی از نمونه های جفت انسانی مادرانی که زایمان Full-term داشتند استفاده گردید.

در پایان نمونه های مورد مطالعه که دارای کد های مخفی بودند توسط سه محقق مورد بررسی قرار گرفته و براساس شدت رنگ پذیری شدید (+++), متوسط (++)، خفیف (+) و بدون واکنش (۰) نمره گذاری گردید [۹-۱۲].

#### جدول ۱

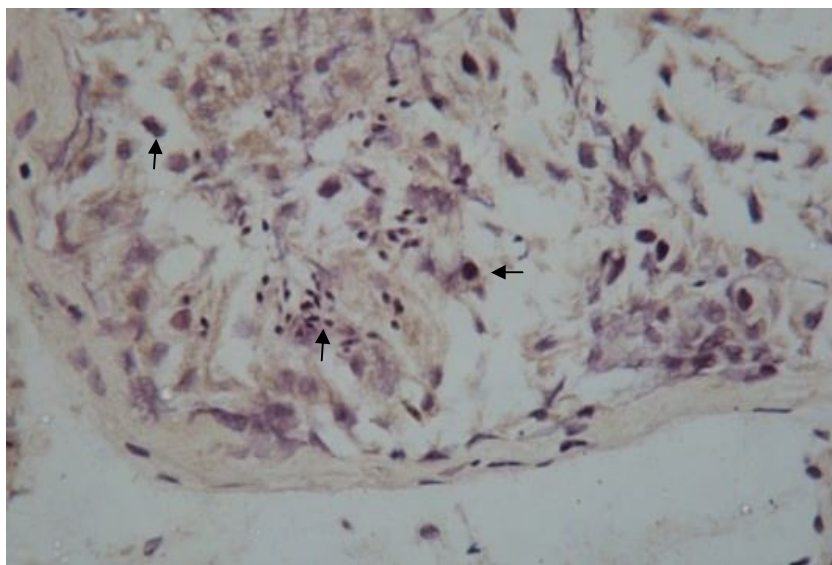
گروه / سلول	سلول لایدیگ	سلول سرتولی
گروه کنترل	++	+
گروه آزواسپرمی انسدادی	++	++

رنگ پذیری ایمونوهیستوشیمی آنزیم eNOS در نمونه های حاصل از بیوپسی بیضه در سلول های دو گروه انسدادی و کنترل: (۰: عدم رنگ پذیری +: رنگ پذیری ضعیف ++: رنگ پذیری با شدت متوسط +++: رنگ پذیری شدید). بیان eNos در سلول های سرتولی گروه آزواسپرمی انسدادی اختلاف معنی داری با گروه کنترل نشان داد ( $P < 0.001$ )

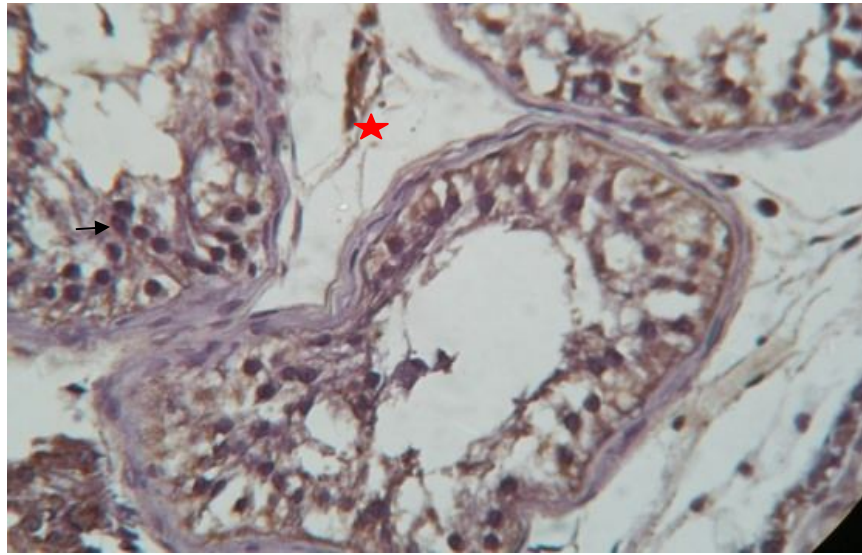
گروه/سلول	سیتوپلاسم اسپرماتید نابالغ	سلول زایای طبیعی	سلول های زایای با هسته پیکنوتیک (ابنرمال)
گروه کنترل	+	•	+
گروه آزو اسپرمی انسدادی	+	•	+

رنگ پذیری ایمونوهیستوشیمی آنزیم eNOS در نمونه های حاصل از بیوپسی بیضه در سلول های جنسی دو گروه انسدادی و کنترل :

( ۰ : عدم رنگ پذیری +: رنگ پذیری ضعیف ++: رنگ پذیری با شدت متوسط +++: رنگ پذیری شدید). اختلاف معنی داری در بیان eNOS نشان ندادند ( $p > 0.05$ )



تصویر ۱: رنگ آمیزی ایمونوهیستوشیمی eNOS در گروه آزو اسپرمی. سلول های سرتولی (پیکان)، لیدیک (پیکان سفید، بالا و چپ) و رده اسپرماتوزوئید (نوک پیکان). بزرگنمایی 40X



تصویر ۲: رنگ آمیزی ایمونوهیستوشیمی eNOS در گروه کنترل. سلول های سرتولی (پیکان)، دیواره عروق خونی (\*) بزرگنمایی ۴۰X

#### بحث

در مطالعه حاضر درمقایسه بیان آنزیم eNOS در افراد آزواسپرمی انسدادی و گروه کنترل با تغییرات زیادی مواجه نشده و به جز در سلول های سرتولی که افزایش بیان در گروه انسدادی وجود داشت در دیگر سلول ها این بیان نیمه کمی تقریبا مشابه بود. این در حالی است که در مطالعه ای که قبلا بر روی بیماران آزواسپرمی غیرانسدادی انجام داده ایم این تغییرات بیان در کل سلول های بافت بیضه اعم از سلول های جنسی و غیرجنسی متفاوت بوده است [۱۵]. علت این امر احتمالا به این دلیل است که در افراد آزواسپرمی غیر انسدادی به دلیل ناهای مختلف هیستوپاتولوژی از توبول فیروز تا هایپواسپرماتوزنزیس که نمایانگر نقص در فرایند اسپرماتوزنزیس هستند میزان بیان پروتئین eNOS نسبت به گروه آزواسپرمی انسدادی که اسپرماتوزنزیس نرمال دارند در مقایسه با گروه کنترل تغییرات بیشتری داشته است. کیفیت بد اسپرم ها در بیماران آزواسپرمی

انسدادی و موفقیت کم حاملگی پس از انسداد از طریق وازکتومی مشهود می باشد، به همین خاطر فاکتورهایی از قبیل اختلالات ایپی دیدیمی، آنتی بادی های ضد اسپرم<sup>۱</sup> و عوامل افزایشنده این آنتی بادی ها مانند نیتریک اکساید می توانند در بروز اختلال آزواسپرمی انسدادی نقش مهم بالقوه ای را ایفا کنند [۱۱،۱۲] از طرفی افزایش میزان آنتی بادی های ضد اسپرم در این بیماران همراه با افزایش در سطوح نیتریک اکساید می توان به این نتیجه رسید که در افراد با اختلال آزواسپرمی انسدادی این مولکول با افزایش تولید آنتی بادی ضد اسپرم سبب اختلال در روند تولید مثلی می گردند [۱۶]

پروتئین eNOS به وسیله روش های رنگ آمیزی های ایمونولوژیکی نشان داده شده است و دیده شده است که در سلول های زایای در حال تخریب در بیضه های رت های نرمال و کریپتورکیدیسم بیان این پروتئین صورت می پذیرد [۱۵، ۱۰]. بنابراین نیتریک اکساید ممکن است در

1 -Anti sperm Antibody

سلول های زایای اپی تلیوم توپول های سمی نیفر را از طریق آپوتوز القا می کند. همواره آپوتوزیس برای از بین بردن و حذف اسپرم های ناسالم نقش ایفا میکند و افزایش بیان آنزیم eNOS می تواند سبب تخریب غشای میتوکندری در اسپرم و نهایتاً آزاد سازی سیتوکروم C و به راه افتادن آبشار Caspase برای تحریک بیشتر فرایند آپوتوزیس می باشد [۲۵،۲۶].

در این مطالعه بیان آنزیم eNOS در دو گروه مورد آزمایش شدت رنگ پذیری سلول های سوماتیک (لایدینگ و سرتولی) و جنسی (سلول زایای نرمال و ابنرمال و اسپرماتید نابالغ) مورد ارزیابی قرار گرفت. تمامی سلول ها با درجاتی شدت رنگ پذیری ضعیف تا شدت بالا داشتند به جز سلول های زایای نرمال که تقریباً فاقد رنگ پذیری ایمونوهیستوشیمی بوده است. یافته های حاصل از بررسی ایمونوهیستوشیمی نمونه های مورد مطالعه بانتهای حاصل از یافته های زینی<sup>۲</sup> و همکارانش [۹] در سال ۱۹۹۶ که ایمونوهیستوشیمی eNOS را بر روی بافت بیضه واپی دیدیم و واژدفران در افراد سالم انجام دادند مطابقت دارد. این مقاله شاید تنها مقاله نزدیک با موضوع مورد مطالعه ما باشد. با این وجود یکی از نقایص اصلی مطالعات زینی و همکارانش در این بررسی این بوده است که نمونه های کنترل آن ها افرادی بودند که درجاتی از نقائص اسپرماتوژنیزس رداشته و همچنین افرادی که هیپر تروفی خوش خیم پروستات<sup>۳</sup> داشتند وارد مطالعه شدند و به عبارتی در گروه کنترل افراد بافت بیضه سالم به معنای واقعی نمونه بافتی سالم نداشتند. در حالیکه در مطالعه حاضر افراد گروه کنترل شامل افرادی بودند که دارای اسپرماتوژنیزس کاملاً نرمال و بافت بیضه سالم بوده و برای تشخیص ناباروی و یا دلایل دیگر (به عنوان مثال داشتن استرس در دادن نمونه) طبق صلاحدید پزشک اورولوژیست تحت عمل بیوپسی بیضه قرار گرفتند.

#### نتیجه گیری

هرچند که نیتریک اکساید آزاد شده از انواع مختلف آنزیم های سنتز کننده نیتریک اکساید<sup>۴</sup> در اپی تلیوم سمی

کنترل عملکرد بافت بیضه چه در شرایط نرمال و چه در شرایط پاتولوژیک نقش داشته باشد گزارشات زیادی توجه به درهم کنش بین سلول های سرتولی وزایا دارند [۱۶،۱۸،۲۱]. به همین طریق در همکنش<sup>۱</sup> بین سلول های زایا و سلول های سرتولی ممکن است بیان eNOS را نیز متأثر سازد. بنابراین می توانیم این طور استنباط کنیم، هنگامی که در توپول های سمی نیفر شاهد انواع سلول های زایا هستیم، شاهد بیان بیشتر آنزیم eNOS می باشیم. منطقی است در مواردی که بیماران از لحاظ هیستولوژی نرمال هستند مثل بیماران آزواسپرمی انسدادی و افراد گروه کنترل نسبت به حالت هیستوپاتولوژی در بیماران آزواسپرمی غیر انسدادی که ن ماهایی از کاهش سلول های زایا در توپول ها را دارند ، بیان سلول های سرتولی به همان اندازه بیشتر می شود [۱۶]. البته عملکرد نیتریک اکساید در سلول های سرتولی هنوز مشخص نشده است [۱۰]. اما با توجه به فرضیات و مطالب فوق نقش و عملکرد احتمالی آن می تواند تنظیم تکامل سلول های زایا باشد. اخیراً پیشنهاد شده است که وجود eNOS در سلول های سرتولی با در همکنش بین سلول های زایا [۲۳] و آنزیم گاما گلو تامیل ترانس پپتیداز [۱۸] ارتباط دارد. این آنزیم انتقال اسیدهای آمینه را در غشاء پلاسمائی فعال کرده و سطح گلو تاتیون را تنظیم می کند [۲۴]. از طرفی NOS یک تنظیم کننده حیاتی و مهم در نفوذ پذیری اپی تلیوم های متعدد [۲۳] بنابراین به احتمال قوی در اپی تلیوم توپول سمی نیفر نیز هم می تواند به عنوان یک تنظیم کننده ایفای نقش کند. همراه بودن ایزوفرم اندوتلیالی آنزیم سنتز کننده نیتریک اکساید با پروتئین های از قبیل اکلودین، اکتین، آلفا توپولین<sup>۱</sup> می تواند مؤید این مطلب باشد که در کنترل اتصالات محکم در بافت بیضه مؤثر است [۲۳]. مطالعات نشان داده که بیان eNOS در سلول های زایای در حال تخریب و آپوتوتیک همراه بوده است اما بیان iNOS همراه با بقای سلول های زایای اپی تلیوم توپول های سمی نیفروس همراه می باشد [۲۴]

نیتریک اکساید حاصل از کاتالیز آنزیم اندوتلیالی نیتریک اکساید در سطوح پاتولوژیک بالاتر از  $10^{-4}$  مولار تخریب

2 -Zini

3 -Benign Prostate Hypertrophy(BPH)

4 -Nitric oxide synthase

1 -interaction

## تشکر و قدردانی

این مطالعه بخشی از یافته های پژوهشی در مرکز تحقیقات باروری - ناباروری دانشگاه علوم پزشکی شهید بهشتی می باشد.

نیفر وجود دارد اما به احتمال قوی این آنزیم eNOS است که تنظیم کننده اصلی فرایند اسپرماتوژنیز می باشند. این فرضیه می تواند راه کارهای بالینی را در جهت استراتژی های درمانی برای جلوگیری از اختلالات آواسپرمیایی وابسته به نیتریک اکساید داشته باشد.

## References

- Irvine DS, Epidemiology and etiology of male infertility, *Human reprod*, 1998; 13:33-44 Review
- Stanwell-Smith RE, Hendry WF, The prognosis of male subinfertility, *Br J Urol*, 1984; 56(4): 422-428
- Cesare Battaglia "et al", Interstitial Doppler flow, seminal plasma nitrites/nitrates and nonobstructive sperm extraction from patients with obstructive and nonobstructive azospermia, *Fertility and Sterility* 2001; 75: 1088-1093
- Nistal M, Riestra ML, Paniagua R. Testicular biopsy in patients with azospermia. *Am J Surg Pathol* 1999; 23 (12) : 1586-54
- Ezeh UI, Moore HD, Cooke ID, Correlation of sperm extraction with morphological, biophysical and endocrine profiles in men with azospermia due to primary gonadal failure, *Human Reprod* 1998; 13(11) : 3066-74
- Koji Shiraishi, Katu ssuke, Nitric oxide produced in the testis is involved in dilation of internal spermatic vein that compromises spermatogenesis in infertile men with varicocele, *Bju.international* 2006; (1086-1090)
- Sejal B Doshi, Karishma Khullar, Rakesh K Sharma and Ashok Agarwal, Role of reactive nitrogen species in male infertility, *reproductive biology and endocrinology* 2012; 10: 109
- M. Fujisawa A, K. Yamanaka, H. Tanaka, H. Okada, S. Arakawa and S. Kamidono, Expression of endothelial nitric oxide synthase in sertoli cells of men with infertility of various causes, *BJU*, 2001; 87 (85-8)
- Zini A, O' Bryan MK, Magid MS, Shegel PN, Immunohistochemical localization of endothelial nitric oxide synthase in human testis, Epididymis and vas deferans suggest a possible role for nitric oxide in spermatogenesis, sperm maturation and programmed cell death, *Biol Reprod* 1996; 55: 935-41
- Burnett AL, Richer DD, Chamness SL, "et al", Localization of nitric oxide synthase in the reproductive of the male rat, *Biol Reprod* 1995; 52 : 1-7
- Moncada S, Palmwer RM, Higgs EA, Nitric oxide : Physiology, pathophysiology and pharmacology, *Pharmacol Rev* 1991; 43: 109-42
- Scmmith HHW, Walter U, NO at work, *cell* 1994; 78: 919-25
- Le Magueresse B, Jegou B. Possible involvement of germ cell in the regulation of estradiol-17 $\beta$  and ABP secretion by immature rat sertoli cells (in vitro studies), *Biochem Biophys Res Commun* 1986; 14 : 861-9
- Nikki p, y. lee, c. yan cheng, Mitric oxide/nitric oxide synthase, spermatogenesis and Tight junction Dynamics, *Biology of reproduction* 2003; pp(267-276)
- Shaul, DW, North, A.J., Wu, L.C., Wells, L.B., Brannon, T.S., Lau, K.s., Michel, T., Endothelial nitric oxide synthase is expressed in cultured human bronchiolar epithelium, *J. clin. Invest* 1994; vol 94 pp(2231-2236)
- Middendorf R, Muller D, Wiches S, Holstein AF, Davidoff MS, Evidence for production and functional activity of nitric oxide in seminal tubules and blood vessels of human testis, *J. clin Androl* 1997; vol 82. Pp(4154-4161)
- Del Punta K, Charreau EH, Pignataro OP, Nitric oxide inhibits Leydig cell Steroidogenesis, *Endocrinology* 1996; vol 137 PP(5337-5343)
- Tomomoto Ishikawa, Yutaka Kondo, Kasumasa Goda and Msato Fujisawa, Overexpression of endothelial nitric oxide synthase in transgenic mice Accelerates Testicular Germ cell Apoptosis Induced by Experimental Cryptorchidism, *Journal of Andrology*, 2005; vol 26 pp(281-288)

19. Kang You Min , Zhang Jian , LIJIAN , Duan Xiang –Lin ,Expression of eNOS in rat testes from infancy to maturity ,current zoology ;200349(3) 3339-45
20. Foghi,k,Ghaffarinovin,M,Madjd Jabbari ,Z,Najafi,T, HEIDARI, M., ROSTAMPOUR YASOORI, A.. Immuno-histochemical localization of endothelial nitric oxide synthase in testicular cells of men with non-obstructive azoospermi, Iranian Journal of Reproductive Medicine, 2011; Vol 9, Num 4
21. Liao DL, Yu, LQ, Xin H;Exploration on the relationship between AbAs and NO level of infertile patients and on investigative Chinese and western medicine treatment; 2004, vol 24, NO4306-308
22. M. Murad Başar, Üçler Kısa, Devrim Tuğlu, Erdal Yılmaz, Halil Başar, Osman Çağlayan, and Ertan Batislam, Testicular Nitric Oxide and Thiobarbituric Acid Reactive Substances Levels in Obstructive Azoospermia: A Possible Role in Pathophysiology of Infertility,Mediators of inflammation 2006;page 1-5
23. Sejal B Doshi, Karishma Khullar, Rakesh K Sharma and Ashok Agarwal, Role of reactive nitrogen species in male infertility,reproductive biology and endocrinology 2012;10:109
24. Lee NP, Cheng CY: Nitric oxide/nitric oxide synthase, spermatogenesis, and tight junction dynamics, Biol Reprod 2004, 70:267–276
25. Makker K, Agarwal A, Sharma R: Oxidative stress & male infertility, Indian J Med Res 2009, 129:357–367
26. Koppenol WH, Moreno JJ, Pryor WA, Ischiropoulos H, Beckman JS: Peroxynitrite: a cloaked oxidant from superoxide and nitric oxide, Chem Res Toxicol 1992, 5:834–842.



Original Article

## Immuno-histochemical localization of endothelial nitric oxide synthase in testicular cells of men with obstructive azoospermia

Marefat ghaffari novin<sup>1</sup>, Farhang Abed<sup>2</sup>, Fatemeh Kiani<sup>3</sup>, Khadijeh Foghi<sup>4\*</sup>

<sup>1</sup>faculty member of Infertility and Reproductive Health Research Center(IRHRC).Shahid Beheshti Univeristy of Medical Sciences.Tehran.Iran

<sup>2</sup>Sabohi infertility center, Mahdiah hospital. Infertility and Reproductive Health Research Center(IRHRC).Tehran.Iran

<sup>3</sup>Msc , Shahid Beheshti Univeristy of Medical Sciences, Tehran, Iran

<sup>4</sup>faculty member of north Khorasan University of Medical Sciences. Medicine school, Anatomical sciences Department, Tehran, Iran

**\*Corresponding Author:**  
North Khorasan University of  
Medical Sciences, Medicine  
school, ,Tehran,Iran  
Email:alashlake@gmail.com

---

### Abstract

**Background & Objectives:** Obstructive azoospermia is one of the cause of infertility in men which is classified as post testicular disorders. According to previous studies patients with azoospermia show deferent levels of eNOS enzyme. The aim of this study was to assess the eNOS enzyme expression in patients with azoospermia.

**Method and Materials:** In this case control study 10 patients with azoospermia and 7 healthy men referred to infertility center for treatment or diagnosis were studied. After filling consents the testicular biopsies were obtained and fixed

**Results:** Leydig and sertoli cells expressed eNOS ,but germinal normal cells did not expressed eNOS enzyme . Interestingly eNOS enzyme expression in case group showed significant level of difference in comparison with those of control( $P<0.001$ ).

**Conclusion:** according to the results of this study sertoli cells and their intractions with germinal cells of seminiferous tubule may play an important role in sperm quality and a successful fertilization.

**Keywords:** Immunohistochemistry, eNOS, Obstructive azoospermia ,Nitric oxide

---

Submitted:2013 Apr 22

Revised:2013 July 10

Accepted:2013 Sep 7