

## اثرات درمان ترکیبی سلولهای بنیادی مغز استخوان و آنتی اکسیدان موجود در چای سبز بر حجم انفارکتوس و اختلالات نورولوژیک بدنبال انسداد دائم شریان مغزی میانی در موش صحرایی

باقر پورحیدر<sup>۱\*</sup>، رعنا نقی زاده<sup>۲</sup>، بهنام حشمتیان<sup>۳</sup>، غلامحسین فرجاه<sup>۴</sup>، مریم پورحیدر<sup>۵</sup>

<sup>۱</sup>استادیار مرکز تحقیقات نوروفیزیولوژی، گروه علوم تشریح، دانشکده پزشکی، دانشگاه علوم پزشکی ارومیه، ارومیه، ایران  
<sup>۲</sup>دانش آموخته کارشناسی ارشد آناتومی، دانشکده پزشکی، دانشگاه علوم پزشکی ارومیه، ارومیه، ایران  
<sup>۳</sup>دانشیار مرکز تحقیقات نوروفیزیولوژی، گروه فیزیولوژی، دانشکده پزشکی، دانشگاه علوم پزشکی ارومیه، ارومیه، ایران  
<sup>۴</sup>دانشیار مرکز تحقیقات نوروفیزیولوژی، گروه علوم تشریح، دانشکده پزشکی، دانشگاه علوم پزشکی ارومیه، ارومیه، ایران  
<sup>۵</sup>دانشجوی دکتری بافت شناسی، گروه علوم تشریح، دانشکده پزشکی، دانشگاه علوم پزشکی ارومیه، ارومیه، ایران  
<sup>\*</sup>نویسنده مسئول: ارومیه، پردیس نازلو، دانشکده پزشکی، گروه علوم تشریحی  
 پست الکترونیک: bpourheydar@yahoo.com

### چکیده

**زمینه و هدف:** سکنه مغزی سومین علت مرگ و میر در جهان می باشد. امروزه استفاده از سلولهای بنیادی مغز استخوان (BMSC) از روشهای شایع در درمان سکنه مغزی می باشد. چای سبز ترکیبی بنام Epigallocatechin-3 Gallate (EGCG) دارد که دارای اثرات آنتی اکسیدانی است. هدف از مطالعه حاضر بررسی اثرات درمان ترکیبی BMSC و EGCG بدنبال انسداد دائم شریان مغزی میانی در رت می باشد.

**مواد و روش کار:** ۴۰ سر موش صحرایی نر به گروههای ایسکمی، حامل (vehicle)، BMSC، EGCG و BMSC+EGCG تقسیم شدند در همه گروهها شریان مغزی میانی سمت چپ به روش الکتروکواگولیشن مسدود گردید. ۲۴ ساعت بعد در گروه و هیکل PBS و در گروه BMSC سلولهای بنیادی از طریق ورید دمی تزریق شد. در گروه EGCG آنتی اکسیدان و در گروه BMSC+EGCG ترکیبی از سلول و آنتی اکسیدان تزریق شد. قبل از تزریق سلولها با Brdu نشاندار شدند. ایمونوهیستوشیمی جهت شناسایی سلولها و رنگ آمیزی TTC برای تعیین حجم انفارکتوس و تست های رفتاری برای بررسی اختلالات نورولوژیک انجام شد.

**یافته ها:** حجم انفارکتوس و اختلالات نورولوژیک در گروههای درمانی نسبت به گروه ایسکمی کاهش معنی داری یافت (p < ۰/۰۰۱) و بهبود رفتاری افزایش پیدا کرد که این افزایش در گروه BMSC+EGCG قابل ملاحظه بود.

**نتیجه گیری:** این مطالعه نشان داد که تزریق تنها و توام BMSC و EGCG در مدل تجربی سکنه مغزی موجب کاهش حجم انفارکتوس، کاهش اختلالات نورولوژیک و بهبود رفتاری گردید. که میزان این تغییرات در گروه تجویز توام به مراتب بیشتر بود.

**واژه های کلیدی:** سکنه مغزی، سلولهای بنیادی مغز استخوان، اپی گالوکاتکین، تست رفتاری

وصول: ۹۵/۰۲/۲۶

اصلاح: ۹۵/۰۶/۰۶

پذیرش: ۹۵/۰۶/۲۳

## مقدمه

سکته مغزی سومین علت مرگ و میر پس از سرطان و بیماری قلبی و اولین علت اصلی ناتوانی افراد در سراسر جهان است [۱]. اگر چه سکته مغزی یک بیماری کشنده نیست اما در مقام مقایسه معلومیت و ناتوانی آن از مرگ بیشتر است. با توجه به آمارهای ذکر شده سالانه ۷۰۰ هزار نفر مورد سکته مغزی در کشور آمریکا اتفاق می افتد و در هر ۳ دقیقه یک نفر بر اثر سکته مغزی دچار مرگ می شود [۲]. مطالعات پایه و بالینی چندین مکانیسم را برای آسیب مغزی پس از سکته بیان می کنند که شامل پاسخ التهابی شدید، مرگ برنامه ریزی شده سلول، مسمومیت سلولی با گلوتامات (excitotoxicity) و آزاد شدن رادیکالهای آزاد می باشد به گونه ای که بعد از سکته مغزی فاکتورهای التهابی و اکسیداتیو افزایش چشمگیری پیدا می کنند [۳-۵]. التهابی که بعد از یک حمله ایسکمی شروع می شود و برای چند روز ادامه می یابد در مرگ سلولی نوروئی بعد از سکته سهیم است [۶]. پاسخ التهابی در اثر نفوذ نوتروفیل ها و میکروگلیاهای فعال شده به مغز دچار ایسکمی از ۲۴ تا ۷۲ ساعت بعد از ضایعه آغاز می شود که با آزاد شدن میانجی های التهابی مانند سیتوکین ها و کموکاین ها که در گسترش آسیب مغزی نقش دارند، همراه می باشد [۷-۹].

ایسکمی مغزی منجر به اختلالات عصبی نظیر اختلالات حرکتی، حسی، بینایی، اختلال در تکلم (aphasia) [۱۰] و نقایص نوروسایکولوژیک (همچون کاهش ادراک، آپراکسی یا ناتوانی در انجام تکالیفی که خود شخص قبلاً فراگرفته)، اختلال شناختی (apraxia agnosia)، فراموشی (amnesia)، اختلال در یادگیری فضایی (spatial learning) و حافظه (memory) می گردد [۱۱، ۱۲]. از آنجا که سکته مغزی از دلایل شایع مرگ و میر و ناتوانی در کشورها می باشد و این امر عوارض فراوانی را بر زندگی اشخاص گذاشته و هزینه های درمانی فراوانی را بر خانواده ها تحمیل می کند لذا محققین بدنبال راهکارهایی برای درمان این بیماران به منظور کم کردن عوارض آن می باشند.

راههای درمانی متعددی برای درمان سکته های مغزی تحت مطالعه می باشند. هدف اصلی این درمانها ممانعت

از، از بین رفتن نورونهای بیشتر (neurostoration) و جایگزین شدن نورونهای جدید (neurogenesis) می باشد که این دو موجب بهبود فانکشنال بعد از ایسکمی مغزی خواهد شد [۱۳]. یکی از راههای درمانی که امروزه بطور شایع در بین محققین رواج دارد سلول درمانی (cell therapy) می باشد که سلولهای بنیادی به محل ضایعه یا از طریق داخل وریدی تزریق می شود که این سلولها موجب ایجاد نورونهای جدید (neurogenesis) و ایجاد رگهای جدید (angiogenesis) و در کل موجب بهبود عملکرد می گردد [۱۴، ۱۵].

سلولهای بنیادی (stem cells) را به دو دسته سلولهای بنیادی جنینی و سلولهای بنیادی بالغین تقسیم می کنند. سلولهای بنیادی بالغین سلولهای چند توان با منشأ داخلی هستند که در بافتهای مختلفی از بدن یافت می شوند از جمله منابع غنی برای این نوع سلولها مغز استخوان می باشد. مغز استخوان دارای دو نوع جمعیت سلولی شامل سلولهای بنیادی خونی (HSCS) Hematopoietic stem cell و Mesenchymal stem cell (MSCS) می باشد که به این سلولها Bone marrow stromal cells (BMSC) هم گفته می شود [۱۶].

سلولهای BMSC قادرند به استئوسیت، کندروسیت، آدیپوسیت، میوسیت، آستروسیت، نورون و سلولهای اندوتلیال متمایز شوند [۱۷، ۱۸]. محققین از سلولهای بنیادی مختلفی برای درمان ایسکمی مغزی استفاده می کنند ولی سلولهای BMSC نسبت به بقیه مزایایی دارند که عبارتند از: قابل دسترس بودن آنها و سهولت کشت و تکثیر آنها، قدرت پرولیفراسیون بالا. همچنین این سلولها سیستم ایمنی را تحریک نکرده و ریسک دفع پیوند پائینی دارند [۳۱]. مطالعات اخیر نشان داده است که تزریق سلولهای BMSC در ضایعات مختلف سیستم عصبی موجب بهبود عملکرد می شود [۳۱] و معتقدند که این سلولها از طریق ترشح فاکتورهای مختلف رشد موجب بقای سلولهای عصبی شده و از آپوپتوز آنها جلوگیری می کنند و از این طریق موجب بهبود فانکشنال می شوند. امروزه درمانهای ترکیبی سلولهای BMSC با آنتی اکسیدانها بطور شایع در بین محققین رواج دارد. مطالعات مختلف نشان می دهد که استفاده از آنتی اکسیدانها به همراه

یکسان در اختیار آنها قرار گرفت. این مطالعه با تصویب کمیته اخلاق پزشکی دانشگاه علوم پزشکی ارومیه و رعایت اصول کنوانسیون هلسینکی در مورد کار با حیوانات آزمایشگاهی انجام شده است.

موشهای صحرایی به صورت تصادفی انتخاب شده و در ۵ گروه ۸ تایی به شرح زیر قرار گرفتند: الف) گروه ایسکمی که در حیوانات این گروه سخته مغزی ایجاد شد. ب) گروه حامل (vehicle). در این گروه سخته مغزی ایجاد شده و بعد از ۲۴ ساعت  $30 \mu\text{l}$  فسفات بافر سالین (PBS) از طریق ورید دمی و داخل صفاقی تزریق شد ج) گروه BMSC. در حیوانات این گروه سخته مغزی ایجاد شد و بعد از ۲۴ ساعت سلولهای بنیادی مغز استخوان به تعداد  $1 \times 10^6$  سلول در  $30 \mu\text{l}$  سوسپانسیون سلولی از طریق ورید دمی تزریق شد [۲۷]. د) گروه EGCG. در حیوانات این گروه سخته مغزی ایجاد شد و بعد از ۲۴ ساعت epigallocatechin به میزان  $50 \text{ mg/Kg}$  بصورت داخل صفاقی تزریق شد [۲۸]. ه) گروه BMSC+EGCG. در حیوانات این گروه سخته مغزی ایجاد شد بعد از ۲۴ ساعت سلولهای بنیادی مغز استخوان به تعداد  $1 \times 10^6$  سلول از طریق ورید دمی و epigallocatechin به میزان  $50 \text{ mg/Kg}$  بصورت داخل صفاقی تزریق گردید. مدل سخته مغزی به روش: Middle Cerebral Artery Electrocoagulation Model که برای اولین بار توسط Tamura و همکاران در سال ۱۹۸۱ توضیح داده شد [۲۹] انجام گرفت. بطور خلاصه ابتدا حیوان را در وضعیت Lateral position قرار داده و یک انسزیون عمودی و مایل بطول ۲ سانتی متر در نقطه وسط خط بین کاسه چشم طرف چپ و مجرای شنوایی خارجی داده شد. در زیر میکروسکوپ جراحی پوست و عضله تمپورالیس به آرامی به طرف عقب و پایین برده شد. سپس به دنبال یک کرانیوتومی کوچک ریشه شریان Middle cerebral با دستگاه الکتروکوتر، کوتر شد. بافت نرم به جای خود برگردانده شده و پوست بخیه زده شد. در طول عمل جراحی درجه حرارت بدن حیوان توسط Temperature Control Unit در دمای ۳۷ درجه سانتی گراد ثابت نگه داشته شد. سلولهای بنیادی مغز استخوان تحت شرایط استریل از رت های بالغ نژاد Wistar باسن دوازده هفته و

سلولهای BMSC اثر سینرژیستی داشته و موجب افزایش اثر درمانی این سلولها می گردد [۲۰،۱۹]. یکی از آنتی اکسیدانهای مهم که اثرات آنتی اکسیدانی فراوانی دارد کتکین ها (Catechins) می باشد. چای سبز حاوی تعدادی ترکیب پلی فنولی تحت عنوان کتکین (Catechin) می باشد [۲۱]. فراوانترین ترکیب پلی فنولی چای سبز Epigallocatechin-3-gallate (EGCG) می باشد که بخش عمده فعالیت‌های بیولوژیک چای سبز مربوط به همین ترکیب می باشد [۲۲]. تحقیقات نشان داده اند که EGCG دارای آثار حفاظتی در مقابل آسیب های ایسکمی مغزی [۲۳،۲۴] و نیز بیماری های نورودژنراتیو می باشد [۲۵،۲۶]. بررسی ها نشان داده اند که کاتکین ها از جمله EGCG، آثار نوروپروتکتیو خود را از طریق مهار رادیکالهای آزاد، کاهش پراکسیداسیون چربی، کاهش آپوپتوز و نیز آثار ضد التهابی اعمال می نمایند [۲۲].

مطالعات متعددی در زمینه بررسی آثار نوروپروتکتیو EGCG در مدل تجربی ایسکمی مغزی صورت گرفته است همچنین پژوهشهای فراوانی در زمینه بررسی اثرات پیوند سلولهای BMSC در ضایعات عروقی مغز انجام شده است، از آنجا که استفاده از آنتی اکسیدانها بهمراه سلولهای BMSC اثر سینرژیستی داشته و موجب افزایش اثرات درمانی این سلولها می گردد و با عنایت به اینکه طبق بررسی های ما تاکنون مطالعه ای در خصوص بررسی اثرات تزریق توام EGCG و سلولهای BMSC در مدل تجربی سخته مغزی (مدل الکتروکوآگولیشن) صورت نگرفته است لذا در تحقیق حاضر بر آن شدیم که اثرات تزریق توام EGCG و سلولهای BMSC را بر حجم انفارکتوس و اختلالات نورولوژیک در مدل تجربی انسداد دائم شریان مغزی میانی بررسی نماییم.

## روش کار

در این مطالعه از ۴۰ سر موش صحرایی نر بالغ نژاد ویستار موجود در حیوان خانه دانشکده پزشکی ارومیه با وزن تقریبی ۲۵۰-۳۰۰ گرم استفاده شد. درجه حرارت اتاق پرورش حیوانات ۲۴-۲۲ درجه سانتی گراد و تنظیم نور بر مبنای سیکل نوری ۱۲ ساعت روشنایی و ۱۲ ساعت تاریکی بود. غذای مخصوص موش و آب کافی به صورت

جانبی (نمره ۲)، چرخش یکطرفه (نمره ۳)، چرخش یکطرفه به اضافه کاهش سطح هوشیاری (نمره ۴) و عدم تحرک یا مردن حیوان در اثر شدت آسیب (نمره ۵). تست ۲۴ ساعت پس از ایسکمی و در روزهای ۷ و ۱۴ پس از ایسکمی در سه نوبت انجام گرفته و میانگین نمرات ثبت شد جهت نمره دهی، حیوان از دم معلق شده و واکنش حیوان مشاهده و ارزیابی می گردد بطور مثال در صورت چرخش یکطرفه نمره ۳ تعلق می گیرد.

برای ارزیابی عملکرد حسی- حرکتی موشها از تست دیگری بنام تست برچسب کاغذی<sup>۲</sup> (Adhesive removal ttest) (ART) استفاده شد [۳۴]. آزمون جداکردن برچسب کاغذی ۲۴ ساعت پیش از ایسکمی، ۲۴ ساعت پس از ایسکمی و در روزهای ۷ و ۱۴ پس از ایسکمی در سه نوبت در حیوانات انجام شد. جهت انجام تست یک برچسب کاغذی به ابعاد ۳×۱ سانتی متر به پنجه ی دست طرف مقابل ضایعه چسبانده شده و حیوان داخل محفظه ی شیشه ای به ابعاد ۶۰×۳۰ و به ارتفاع ۵۰ سانتی متر قرار می گیرد. زمان از ابتدای چسباندن بر چسب تا شروع تقلای حیوان برای کردن و در نهایت جداکردن برچسب توسط کرنومتر ثبت می شود و سپس نتایج سه بار تکرار و به صورت میانگین و برحسب ثانیه ثبت می شوند.

به منظور اندازه گیری حجم انقارکتوس مغزی، ۴ رت از هر گروه بصورت تصادفی انتخاب شده و حیوانات پس از انجام تستهای رفتاری در روز ۱۴ پس از ایسکمی، با دوز مضاعف کتامین (۱۶۰ mg/Kg) و گزیلازین (۲۰ mg/Kg) کشته شده و مغز آنها از مجسمه خارج گردید. برای بدست آوردن حجم هر نیمکره مغز و حجم دو نیمکره پس از خارج کردن مغز، اندازه گیری وزن کل مغز و نیمکره ها توسط جیوه انجام می شود. بدین صورت که داخل ظرف اندازه گیری تا لبه ی آن از جیوه پر می شود. سپس کل بافت مغز روی جیوه قرار می گیرد و جهت نفوذ به داخل جیوه و کاهش کشش سطحی فشار آهسته ای به بافت مغز وارد می شود میزان جیوه ای که از ظرف اندازه گیری به بیرون می ریزد حجم بافت مغز می باشد که وزن می شود سپس برای بدست آوردن حجم، عدد به دست آمده

وزن تقریبی ۳۰۰-۲۵۰ گرم طبق پروتوکول عزیززی و همکاران تهیه شد [۳۰]. به این ترتیب که پس از بیهوشی عمیق با دوز مضاعف کتامین و گزیلازین استخوانهای تی بیا و فمور رتھا در آورده شد و توسط ۶ میلی لیتر مدیوم MEM (sigma) مغز استخوان آنها فلش شد. سپس سوسپانسیون سلولی به مدت ۵ دقیقه و با سرعت ۸۰۰ دور در دقیقه سانتریفیوژ شد. محلول رویی دور ریخته شد به pallet سلولی ۱۰ میلی لیتر، مدیوم MEM- اضافه شد که حاوی (FBS fetal bovine serum) ده درصد و 2ml Glutamine, 100u/ml penicilin, 100mg/ml streptomycin بود. سلولها در دمای ۳۷ درجه و CO<sub>2</sub> پنج درصد انکوبه شدند. بطور کلی سلولهای BMSC تکثیر یافته، با محلول تریپسین ۰/۲۵ درصد و EDTA ۰/۰۴ درصد سه بار پاساژ داده شدند. Viability سلولها قبل از پیوند توسط رنگ آمیزی تریپان بلو بررسی شد سه روز قبل از پیوند سلولهای BMSC، آنها توسط Brdu (sigma) نشاندار شدند. برای نشاندار کردن آنها Brdu با غلظت ۵ میکرومول و حجم ۵۰ میکرولیتر به مدیوم حاوی این سلولها اضافه شد [۳۱].

در دو گروه BMSC+EGCG و BMSC پیوند سلولی به طریق زیر انجام گرفت: ۲۴ ساعت پس از ضایعه ایسکمی، سوسپانسیونی از سلولهای بنیادی مغز استخوان کشت شده، تهیه گردید و به میزان ۱×۱۰<sup>۶</sup> سلول در ۱۰۰ μl ۳۰ سوسپانسیون سلولی از طریق ورید دمی تزریق شد قابل ذکر است قبل از هر تزریق Viability سلولهای BMSC با رنگ آمیزی Trypan blue مورد ارزیابی قرار گرفت. ۲۴ ساعت پس از ایسکمی در گروه های EGCG و BMSC+EGCG، تزریق Epigallocatechin به میزان ۵۰ mg/Kg از طریق IP و بدون بیهوشی انجام گرفت [۳۲].

برای ارزیابی اختلالات نورولوژیک از دو تست استفاده شد ابتدا از تست بدرسون<sup>۱</sup> استفاده شد [۳۳]. در این تست از سیستم نمره دهی ۶ رتبه ای استفاده شده که به روش زیر نمره دهی می شود. عدم وجود اختلال و نقص قابل مشاهده (نمره صفر)؛ خم شدن اندام جلویی (نمره ۱)، خم شدن اندام جلویی به اضافه کاهش مقاومت به هل دادن

نرمال سالین تزریق گردید. در ادامه ۲۵۰ ml محلول فیکساتیو شامل پارافمالدئید ۴ درصد در فسفات بافر ۰/۱ مولار (PH=۷/۴) به بدن حیوان تزریق شد.

ایمونوهیستوشیمی به منظور شناسایی و تشخیص سلولهای BMSC سه روز پس از ایسکمی انجام شد جهت انجام آن دورت از هر گروه بطور تصادفی انتخاب و پس از پرفیوژن ترنس کاردیال، مغز حیوان به آرامی در آورده شد و به مدت یک هفته در محلول پارافمالدئید ۴ درصد نگهداری گردید. پس از یک هفته، و پس از پروسه پردازش بافتی، برشهای پارافینی به ضخامت ۵ میکرون تهیه شد. بعد از ژلاتینه کردن لامها، برشهای آماده شده بر روی لامهای ژلاتینه چسبانده شدند و پس از خشک کردن آماده ی پروسه ایمونوهیستوشیمی گردید. به طور خلاصه پس از دیپارافینه کردن لامها در محلول گزلیول، آب دهی در الکل های نزولی ۱۰۰ و ۹۰ و ۸۰ و ۷۰ انجام شد. پس از انکوباسیون برش ها در فرماید ۵۰٪، استاندارد سدیم سترات، (دمای ۶۵ درجه)، 2N HCL (دمای ۳۷ درجه)، در بوریک اسید ۰/۱ مولار برده شدند. پس از شستشو در PBS، به مدت یک شبانه روز در دمای ۴ درجه در PBS Monoclonal antibody anti-BrdU Mouse (sigma) انکوبه شدند. پس از شستشو با PBS به مدت ۲ ساعت در Goat anti-mouse secondary antibody (sigma) انکوبه شده سپس با کروموژن DAB به مدت ۵ دقیقه انکوبه شده و به منظور رنگ آمیزی زمینه با همتوکسیلین رنگ آمیزی شدند. و در نهایت پس از چسباندن لامل با میکروسکوپ نوری مشاهده شدند [۳۱]. برای مقایسه میانگین حجم منطقه انفارکته در گروه های مختلف از آزمون آماری One way ANOVA و تست تکمیلی Tukey test و برای آنالیز تست های رفتاری و مقایسه ی آن در گروههای مختلف از آزمونهای Mann-Whitney و Kruskal-wallis استفاده شد و  $p < 0/05$  به عنوان سطح معنی دار در نظر گرفته شد.

### یافته ها

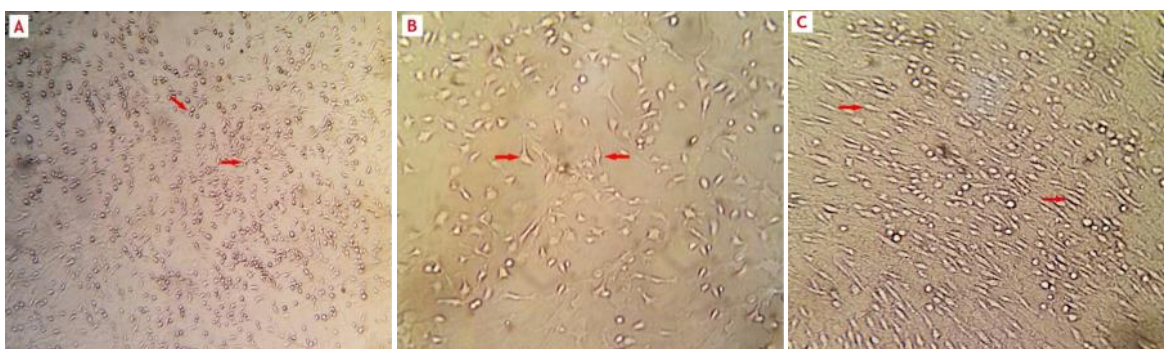سلولهای بنیادی مغز استخوان (BMSC) در شرایط استریل کشت داده شده و سه بار پاساژ داده شدند. مورفولوژی این سلولها در مراحل مختلف کشت در شکل ۱ نشان داده شده است.

به ۱۳/۵۴۳ (وزن مخصوص جیوه) تقسیم می شود. سپس بافت مغز از داخل جیوه خارج گردیده و دو نیمکره از هم جدا شده و وزن هر نیمکره جداگانه به روش فوق اندازه گیری و حجم هر نیمکره بر حسب  $cm^3$  به دست می آید. برای اندازه گیری حجم منطقه انفارکته، بافت مغز پس از توزین در دمای منهای ۷۰ درجه به مدت ۵ دقیقه نگهداری و سپس توسط دستگاه ماتریکس مغز به قطعاتی با ضخامت ۱ میلی متر (۶ برش کرونال) برش زده می شود. برش ها توسط محلول ۲ درصد ۵، ۳، ۲ تری فنیل تتراازولیم کلراید (TTC) در دمای ۳۷ درجه به مدت ۱ ساعت رنگ آمیزی می شود.

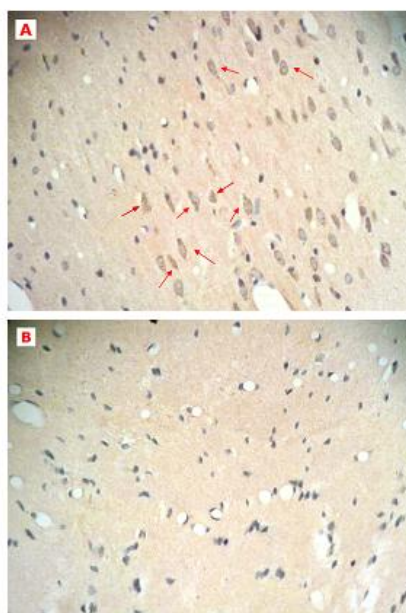
نواحی آسیب دیده (انفارکته) فاقد رنگ و نواحی سالم به رنگ قرمز در می آید. سپس برش ها روی برگه شفاف از جنس طلق شیشه ای منتقل شده و اسکن انجام می شود. اندازه گیری منطقه انفارکته توسط نرم افزار پردازشگر تصویر J Image آنالیز می شود. در این نرم افزار حجم منطقه انفارکته در هر برش اندازه گیری شده و در ضخامت ۱ میلی متر ضرب می شود مناطق انفارکته در ۶ برش با هم جمع شده و میزان منطقه انفارکته در هر مغز بدست می آید. پس از اندازه گیری منطقه انفارکته در مغز برای بدست آوردن درصد انفارکتوس از فرمول زیر استفاده می شود:

درصد حجم انفارکتوس = حجم نیمکره ی راست - (حجم نیمکره چپ - حجم انفارکته) / حجم نیمکره راست عدد حاصل در ۱۰۰ ضرب شده و درصد منطقه انفارکته محاسبه می شود. اندازه گیری درصد انفارکتوس در تمام گروهها انجام می شود.

حیوانات با استفاده از تزریق داخل صفاقی دوز مضاعف کتامین (۱۶۰ mg/Kg) و گزیزین (۲۰ mg/Kg) بیهوش شدند. پس از بیهوشی بر روی تخت مخصوص پرفیوژن قرار داده شدند. پس از باز کردن شکم اتصالات کبد و دیافراگم قطع شد سپس غضروف های دنده ای دو طرف در ناحیه ای نزدیک به آگزینا بریده شد و جدار قدامی قفسه سینه بالا نگه داشته شد. پس از بازکردن پریکاردیوم، کانولا از طریق قاعده بطن چپ به آرامی به داخل آئورت صعودی وارد شد. برای جلوگیری از لخته شدن ابتدا ۰/۱ ml هپارین تزریق شد سپس ۱۵۰ ml



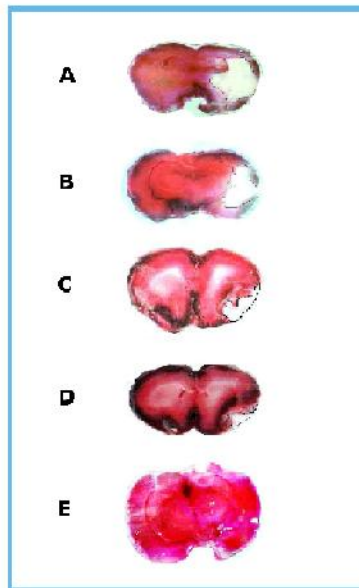
شکل ۱: کشت سلولهای بنیادی مغز استخوان BMSC در مراحل مختلف. مورفولوژی سلولهای بنیادی مغز استخوان. A- مرحله اولیه (early stage) -B- مرحله بینابینی (intermediate stage) -c- مرحله آخر (late stage). (بزرگنمایی ۴۰۰) عکسبرداری از میکروسکوپ Nikon (ECLIPSE E100)



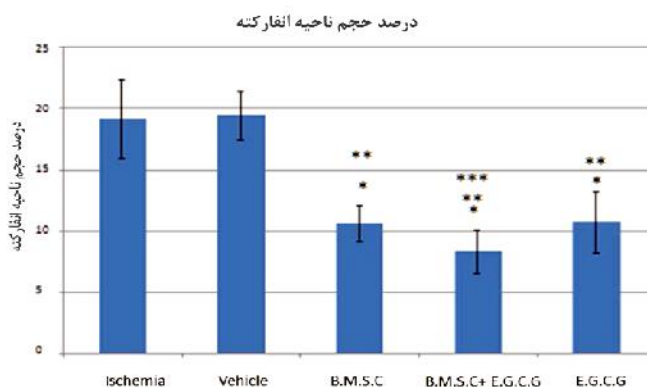
شکل ۲: یافته های ایمونوهیستوشیمی: A- گروه BMSC. پیکانها سلولهای Brdu مثبت را نشان می دهند این سلولها در واقع سلولهای بنیادی مغز استخوان هستند که زنده مانده و به محل ضایعه (ناحیه هیپوکامپ) مهاجرت کرده و در آنجا مستقر شده اند. B- گروه حامل (vehicle). که ۷ روز پس از ضایعه PBS دریافت کرده بودند در این گروه سلول Brdu مثبت مشاهده نشد (بزرگنمایی ۴۰۰) عکسبرداری از میکروسکوپ Nikon ECLIPSE E100

یکنواختی رنگ قرمز آجری تأییدی بر عدم وجود ضایعه ی بافتی در نیمکره ی راست و چپ ایسکمی و وهیکل و نیمکره ی راست سه گروه درمانی می باشد. در حالی که القاء ایسکمی مغزی توسط انسداد شریان مغزی میانی توانسته ضایعه ی نسبتاً وسیعی را با رنگ سفید در قشر و زیر نیمکره ی چپ در گروه های ایسکمی و وهیکل ایجاد نماید (شکل ۳) با توجه به تصاویر تهیه شده، در هر سه گروه درمانی (BMSC, EGCG, BMSC+EGCG) کاهش قابل ملاحظه ای در میزان حجم ضایعه ی مغزی (حجم انفارکتوس) نسبت به گروه های ایسکمی و وهیکل دیده می شود (نمودار ۱).

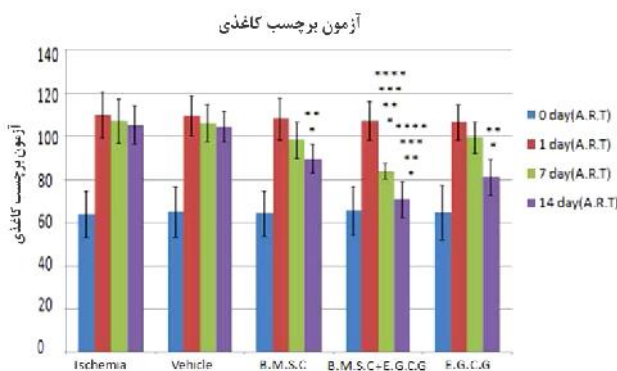
کشت سلولهای BMSC انجام شد و سلولها سه بار پاساژ داده شدند و سه روز قبل از پیوند با Brdu نشاندار شدند. بعد از پرفیوژن ترنس کاردیال و تهیه برشهای پارافینی، برای شناسایی سلولهای BMSC بر اساس دستورالعمل کیت ایمونوهیستوشیمی برش ها با Mouse anti-Brdu monoclonal antibody (Sigma St. Louis, MO: B2531) رنگ آمیزی شدند. یافته های ایمونوهیستوشیمی وجود سلولهای پیوند شده را در محل ضایعه تأیید کرد. به عبارت دیگر تصاویر میکروسکوپی نشان دادند که سلولهای BMSC که از طریق ورید دمی حیوان تزریق شده بودند زنده مانده و به محل ضایعه مهاجرت کرده و در آنجا تجمع پیدا کردند (شکل ۲)



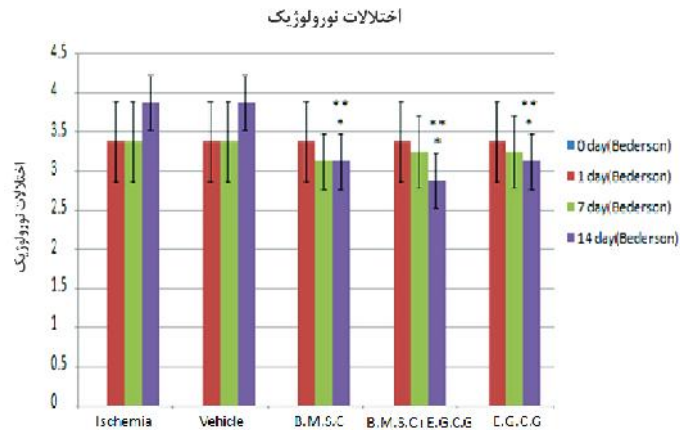
شکل ۳: فتوگراف تهیه شده از بافت مغز با رنگ آمیزی به روش TTC، ۱۴ روز پس از انسداد شریان مغزی میانی. مناطق سفید رنگ نشان دهنده ناحیه ایسکمی و مناطق قرمز رنگ نشان دهنده نواحی سالم مغزی می باشد. A- گروه ایسکمی B- گروه وهیکل C- گروه EGCG و D- گروه BMSC و E- گروه BMSC+EGCG حاشیه ناحیه انفارکت با خط سیاه علامت گذاری شده است.



نمودار ۱: میزان درصد حجم ضایعه مغزی (حجم انفارکتوس) ۱۴ روز پس از انسداد شریان مغز میانی در گروه های مورد آزمایش  
 \* اختلاف معنی دار با گروه ایسکمی در سطح ۰/۰۵  
 \*\* اختلاف معنی دار با گروه حامل (vehicle) در سطح ۰/۰۵  
 \*\*\* اختلاف معنی دار با گروه آنتی اکسیدان (EGCG) در سطح ۰/۰۵



نمودار ۲: میانگین ART زمان تأخیر لمس و جدا کردن چسب چسبانده شده به کف دست مقابل ضایعه در ۴ مقطع زمانی پیش از ایسکمی، و در روزهای ۱ و ۷ و ۱۴ بعد از القاء سکتی مغزی در گروه های مختلف. داده ها به صورت (Mean ±SD) بیان شده اند. زمان بر حسب ثانیه می باشد.  
 \* اختلاف معنی دار با گروه ایسکمی در سطح ۰/۰۵  
 \*\* اختلاف معنی دار با گروه حامل (vehicle) در سطح ۰/۰۵  
 \*\*\* اختلاف معنی دار با گروه آنتی اکسیدان (EGCG) در سطح ۰/۰۵  
 \*\*\*\* اختلاف معنی دار با گروه سلول (BMSC) در سطح ۰/۰۵



نمودار ۳: میانگین تست اختلالات نورولوژیک (بدرسون) در روزهای ۱ و ۷ و ۱۴ بعد از ایسکمی در گروه های مختلف  
 \*اختلاف معنی دار با گروه ایسکمی در سطح ۰/۰۵  
 \*\* اختلاف معنی دار با گروه حامل (vehicle) در سطح ۰/۰۵

سبب کاهش حجم انفارکتوس می شود. بین گروه BMSC و گروه BMSC+EGCC از نظر میانگین درصد انفارکتوس اختلاف معنی دار مشاهده نشد ( $p > 0/05$ ). و این نشان می دهد هر چند تجویز توام عصاره چای سبز و سلولهای بنیادی مغز استخوان در مقایسه با تجویز جداگانه سلولهای بنیادی مغز استخوان سبب کاهش حجم انفارکتوس شد ولی این کاهش معنی دار نبود. و در نهایت بین گروههای EGCG و BMSC از نظر میانگین درصد انفارکتوس اختلاف معنی دار مشاهده نشد ( $p < 0/052$ ). و این نشان می دهد بین مصرف جداگانه عصاره چای سبز و دریافت جداگانه سلولهای بنیادی در کاهش حجم انفارکتوس اختلاف عملکردی وجود ندارد.

تأثیر تزریق BMSC و EGCG و ترکیب آن دو در مدل تجربی استروک در آزمون جدا کردن چسب از کف دست حیوان (ART) (Adhesive removal test) مورد بررسی قرار گرفت. زمان تأخیر لمس و برداشتن چسب از کف دست سمت مقابل ناحیه سکنه مغزی در زمانهای ۲۴ ساعت پیش از ایسکمی و در روزهای ۱ و ۷ و ۱۴ پس از سکنه مغزی مورد بررسی قرار گرفت. با توجه به نتایج حاصل از آزمون Kruskal- Wallis سطح معنی داری

دریافت EGCG به میزان ۵۰ mg/Kg و سلولهای بنیادی مغز استخوان (BMSC) به تعداد  $1 \times 10^6$  سلول در  $30 \mu l$  سوسپانسیون سلولی و ترکیبی از آن دو ۲۴ ساعت بعد از انسداد شریان مغزی میانی، درصد حجم انفارکتوس را بطور معنی داری کاهش داد. بطوریکه میانگین درصد حجم ضایعه ی مغزی (انفارکتوس) در گروه EGCG به میزان ۱۰/۷۷٪، در گروه BMSC ۱۰/۶۶٪ و در گروه BMSC+EGCG ۸/۳۶٪ بود

با توجه به نتایج حاصل از آنالیز آماری، میانگین درصد انفارکتوس گروه ایسکمی با گروه های ( $p < 0/001$ ) BMSC، EGCG ( $p < 0/001$ ) و BMSC+EGCG دارای اختلاف معنی دار می باشد همچنین میانگین درصد انفارکتوس گروه وهیکل با گروههای BMSC ( $p < 0/001$ )، EGCG ( $p < 0/001$ )، BMSC+EGCG ( $p < 0/001$ ) دارای اختلاف معنی داری می باشد. بین گروه EGCG و گروه BMSC+EGCC از نظر میانگین درصد انفارکتوس اختلاف معنی دار وجود دارد ( $p = 0/027$ ). و این نشان می دهد که تجویز توام عصاره چای سبز و سلولهای بنیادی مغز استخوان بطور موثرتری از تجویز جداگانه عصاره چای

ایسکمی و وهیکل (۳/۸۷)، BMSC (۳/۱۲)، EGCG (۳/۱۲) و BMSC+EGCG (۲/۸۷) بود. با توجه به نتایج آزمون Kruskal – Wallis، سطح معنی داری برای میانگین آزمون بدرسون در روزهای ۱ و ۷ و ۱۴ بعد از ایسکمی به ترتیب برابر با ۰/۱۰۰، ۰/۶۴۹ و ۰/۰۰۰ گزارش شد که تنها اختلاف میانگین در روز ۱۴ بعد از ایسکمی معنی دار می باشد (نمودار ۳). با توجه به نتایج حاصل از آزمون Mann – Whitney، میانگین متغیر ART در روز ۷ پس از ایسکمی، در گروه های ایسکمی، وهیکل، BMSC، EGCG با گروه BMSC+EGCG دارای اختلاف معنی دار می باشد ( $p < 0/001$ ). زمان تأخیر لمس و برداشتن چسب کاغذی از کف دست مقابل ناحیه سکنه در روز ۷ پس از ایسکمی برای گروه های ایسکمی (۱۰۷)، وهیکل (۱۰۶)، BMSC (۹۸)، EGCG (۹۹) و BMSC+EGCG (۸۴) ثانیه بود. با توجه به نتایج حاصل از آزمون Mann – Whitney، میانگین متغیر ART در روز ۱۴ بعد از ایسکمی در گروه ایسکمی با گروههای BMSC ( $P=0/004$ ) و BMSC+EGCG ( $p=0/001$ ) دارای اختلاف معنی دار است. همچنین میانگین متغیر ART در روز ۱۴ بعد از ایسکمی در گروه BMSC با گروه BMSC+EGCG دارای اختلاف معنی دار می باشد ( $p=0/002$ ). و نیز میانگین متغیر ART در روز ۱۴ بعد از ایسکمی در گروه EGCG با گروه های ایسکمی ( $p=0/001$ ) و BMSC+EGCG ( $p=0/035$ ) دارای اختلاف معنی دار می باشد. زمان تأخیر لمس و برداشتن چسب کاغذی از کف دست مقابل ناحیه ی سکنه در روز ۱۴ بعد از ایسکمی برای گروه های ایسکمی (۱۰۵)، وهیکل (۱۰۴)، BMSC (۸۰)، EGCG (۸۱) و BMSC+EGCG (۷۱) ثانیه بود. تأثیر تزریق BMSC و EGCG و ترکیب آندو در مدل تجربی استروک در بروز اختلالات نورولوژیک توسط سیستم نمره دهی بدرسون در روزهای ۱ و ۷ و ۱۴ بعد از سکنه مغزی مورد بررسی قرار گرفت. میانگین نمرات تست یک روز پس از ایسکمی در همه گروهها ۳/۳۷ بود. میانگین نمرات تست ۷ روز پس از ایسکمی در گروههای ایسکمی و وهیکل (۳/۳۷)، BMSC (۳/۲۵)، EGCG (۳/۲۵) و BMSC+EGCG (۳/۲۵) بود. میانگین نمرات تست ۱۴ روز پس از ایسکمی در گروه های

ایسکمی و وهیکل (۳/۸۷)، BMSC (۳/۱۲)، EGCG (۳/۱۲) و BMSC+EGCG (۲/۸۷) بود. با توجه به نتایج آزمون Kruskal – Wallis، سطح معنی داری برای میانگین آزمون بدرسون در روزهای ۱ و ۷ و ۱۴ بعد از ایسکمی به ترتیب برابر با ۰/۱۰۰، ۰/۶۴۹ و ۰/۰۰۰ گزارش شد که تنها اختلاف میانگین متغیر ART در روزهای ۱ و ۷ و ۱۴ بعد از ایسکمی معنی دار می باشد (نمودار ۳). با توجه به نتایج حاصل از آزمون Mann – Whitney، میانگین متغیر ART در روز ۷ پس از ایسکمی، در گروه های ایسکمی، وهیکل، BMSC، EGCG با گروه BMSC+EGCG دارای اختلاف معنی دار می باشد ( $p < 0/001$ ). زمان تأخیر لمس و برداشتن چسب کاغذی از کف دست مقابل ناحیه سکنه در روز ۷ پس از ایسکمی برای گروه های ایسکمی (۱۰۷)، وهیکل (۱۰۶)، BMSC (۹۸)، EGCG (۹۹) و BMSC+EGCG (۸۴) ثانیه بود. با توجه به نتایج حاصل از آزمون Mann – Whitney، میانگین متغیر ART در روز ۱۴ بعد از ایسکمی در گروه ایسکمی با گروههای BMSC ( $P=0/004$ ) و BMSC+EGCG ( $p=0/001$ ) دارای اختلاف معنی دار است. همچنین میانگین متغیر ART در روز ۱۴ بعد از ایسکمی در گروه BMSC با گروه BMSC+EGCG دارای اختلاف معنی دار می باشد ( $p=0/002$ ). و نیز میانگین متغیر ART در روز ۱۴ بعد از ایسکمی در گروه EGCG با گروه های ایسکمی ( $p=0/001$ ) و BMSC+EGCG ( $p=0/035$ ) دارای اختلاف معنی دار می باشد. زمان تأخیر لمس و برداشتن چسب کاغذی از کف دست مقابل ناحیه ی سکنه در روز ۱۴ بعد از ایسکمی برای گروه های ایسکمی (۱۰۵)، وهیکل (۱۰۴)، BMSC (۸۰)، EGCG (۸۱) و BMSC+EGCG (۷۱) ثانیه بود. تأثیر تزریق BMSC و EGCG و ترکیب آندو در مدل تجربی استروک در بروز اختلالات نورولوژیک توسط سیستم نمره دهی بدرسون در روزهای ۱ و ۷ و ۱۴ بعد از سکنه مغزی مورد بررسی قرار گرفت. میانگین نمرات تست یک روز پس از ایسکمی در همه گروهها ۳/۳۷ بود. میانگین نمرات تست ۷ روز پس از ایسکمی در گروههای ایسکمی و وهیکل (۳/۳۷)، BMSC (۳/۲۵)، EGCG (۳/۲۵) و BMSC+EGCG (۳/۲۵) بود. میانگین نمرات تست ۱۴ روز پس از ایسکمی در گروه های

### بحث

شریان مغزی میانی (Middle Cerebral artery) یکی از مهمترین شریان های تغذیه کننده مغز می باشد و انسداد آن توسط ترومبوز و آمبولی از شایع ترین علل اصلی سکنه مغزی در انسان به شمار می رود. در مطالعه حاضر این شریان با روش الکتروکواگولیشن مسدود و ایسکمی مغزی در موش صحرایی ایجاد شد. این مدل تجربی استروک امروزه توسط محققان زیادی جهت ایجاد سکنه موضعی در موش صحرایی بکار گرفته می شود [۳۰، ۳۳، ۳۱]. هدف از مطالعه حاضر بررسی اثرات درمان ترکیبی سلولهای بنیادی مغز استخوان و آنتی اکسیدان موجود در چای سبز بر حجم انفارکتوس و اختلالات نورولوژیک بدنبال انسداد دائم شریان مغزی میانی در موش صحرایی بود یافته های این مطالعه نشان داد که تزریق BMSC و EGCG و ترکیبی از آندو در صد حجم انفارکتوس را بطور معنی داری کاهش میدهد که این کاهش در گروه توام بیشتر بود. همچنین نتایج نشان داد که تزریق BMSC و EGCG و ترکیبی از آندو موجب بهبود رفتاری و کاهش اختلالات نورولوژیک گردید که میزان آن در گروه توام بیشتر بود. یافته های ایمنونوهیستوشیمی نشان داد که سلولهای BMSC نشاندار شده زنده مانده و به محل ضایعه مهاجرت و در آنجا تجمع پیدا کردند (نمودار ۳). بین درمانهای منفرد سلول و آنتی اکسیدان، از نظر کاهش حجم انفارکتوس، بهبود رفتاری، عملکردی و کاهش اختلالات نورولوژیک اختلاف معنی داری مشاهده نشد ( $p > 0/05$ ).

بیان مارکرهای نوروزنزیس و آنژیوژنزیس، اولیگودندروژنزیس و سیناپتوژنزیس در روز ۱۴ بعد از سکنه مغزی می شود [۳۶].

دانشمندان چندین مکانیسم را مسئول آسیب مغزی بدنبال سکنه معرفی می کنند که شامل التهاب، مسمومیت سلولی با گلوتامات، رها شدن رادیکال های آزاد، پراکسیداسیون چربی غشاء و مرگ برنامه ریزی شده (آپوپتوز) می باشد [۴۲، ۴۱]. رادیکالهای آزاد مولکولهایی با الکترون های منفرد هستند بنابراین نسبت به چربی ها بسیار واکنش پذیر بوده و موجب پراکسیداسیون آنها می شوند. از آنجا که غشاء سلولهای عصبی حاوی مقادیر فراوانی چربی (لیپید) می باشند، رادیکال های آزاد با این لیپیدها واکنش داده و موجب تخریب غشاء سلول و در نهایت آپوپتوز می شود. لذا مهار پراکسیداسیون چربی به عنوان یکی از مکانیسم های اصلی عملکرد عوامل درمانی در ضایعات ایسکمیک مطرح است.

بر اساس مطالعات انجام گرفته بر روی خواص نوروپروتکتیو EGCG در ایسکمی مغزی [۳۸] و بیماریهای نورودژنراتیو [۳۹]، یکی از مکانیسم های احتمالی پیشنهاد شده توسط محققین، اثر مهاري این ترکیب روی پراکسیداسیون چربی القاء شده توسط رادیکالهای آزاد است پلی فنول های موجود در چای سبز (بویژه EGCG) به واسطه گروههای هیدروکسیل موجود در ساختار شان می توانند به رادیکال های آزاد متصل شده و آنها را خنثی نمایند [۳۸]. همچنین آنها می توانند بطور غیر مستقیم میزان آنتی اکسیدانهای آندوژن بدن را افزایش دهند [۴۳].

یافته های مطالعه ی حاضر نشان داد که تزریق EGCG در مدل تجربی استروک، موجب کاهش معنی دار درصد حجم ناحیه ی انفارکته ( $p < 0/001$ )، کاهش معنی دار زمان برداشتن چسب کاغذی در روز ۱۴ پس از جراحی ( $p = 0/001$ ) و کاهش معنی دار اختلالات نورولوژیک در روز ۱۴ پس از جراحی ( $p = 0/004$ ) نسبت به گروه ایسکمی گردید. این یافته ها نشان می دهد که EGCG موجب بقاء نورونها، کاهش اختلالات نورولوژیک (حسی و حرکتی) و بهبود رفتاری در حیوانات ایسکمیک شده است. به نظر می رسد EGCG با مهار پراکسیداسیون چربی

حال سلولهای BMSC با چه مکانیسمی موجب بقاء نورونها، کاهش اختلالات نورولوژیک و بهبود حسی و حرکتی (رفتاری) در حیوانات بعد از سکنه مغزی شده اند؟ اکثر محققین بر این باورند که سلولهای BMSC فاکتورهای رشد و فاکتورهای نوروتروفیک متعددی را تولید می کنند که این فاکتورها موجب بقاء، تمایز نورونها، تحریک پرولیفراسیون سلولی و در نهایت موجب بهبود رفتاری می گردند [۳۴]. نتایج مطالعه حاضر با سایر مطالعات پژوهشگران هم خوانی دارد که به تعدادی از آنها اشاره می شود:

چن<sup>۱</sup> و همکاران (۲۰۰۳) در مطالعه ای با ایجاد مدل استروک از طریق بستن شریان مغزی میانی و تزریق داخل وریدی BMSC میزان نوروزنزیس، آپوپتوز و نیز بیان bFGF (Fibroblast Growth Factor beta) را بررسی کردند و نتیجه گرفتند که این سلولها موجب افزایش نوروزنزیس، کاهش آپوپتوز و افزایش بیان bFGF می شوند آنها اظهار داشتند که سلولهای BMSC از طریق افزایش ترشح فاکتورهای نوروتروفیک و نیز افزایش نوروزنزیس، سبب بقاء نورونها و موجب کاهش آپوپتوز در آنها گشته و از این طریق موجب بهبود عملکردی و رفتاری شده است [۳۵].

فرناندس<sup>۲</sup> و همکاران (۲۰۱۳) در مطالعه ای مدل تجربی استروک را با انسداد شریان مغزی میانی ایجاد کردند و اثرات تزریق داخل وریدی سلولهای BMSC و ADMSC (Adipose – derived mesenchymal stem cells) را مورد مطالعه قرار دادند. آنها تعیین حجم انفارکته، تستهای رفتاری و تست های مربوط به مرگ سلولی را انجام داده و مارکرهای ترمیم مغز - olig SYP(Synaptophysin ) 2(oligodendrocyte-2 NF(Neurofilament )، VEGF(Vascular endothelial growth Factor) را با وسترن بلات بررسی کردند و مشاهده نمودند که کاهش میزان مرگ سلولی، بهبود رفتاری و نیز بیان مارکرهای ترمیم مغز در هر گروه درمان افزایش معنی داری پیدا کرد آنها نتیجه گیری کردند که تزریق BMSC و ADMSC در مدل استروک موجب افزایش بهبود رفتاری، کاهش مرگ سلولی، افزایش

1-Chen

2 -Fernandes

سلولهای دوپامینرژیک در گروهها بررسی کردند نتایج نشان داد که میزان بیان این ژن در گروه توام نسبت به گروههای سلول و آنتی اکسیدان به مراتب بطور معنی داری افزایش یافت. آنها نتیجه گیری کردند که تجویز آنتی اکسیدان COQ10 اثر سینرژیستی بر سلولهای BMSC داشته و موجب نتایج درمانی موثرتری نسبت به تجویز جداگانه آنها در درمان بیماری پارکینسون داشته است.

### نتیجه گیری

بطور خلاصه یافته های تحقیق حاضر نشان داد که تزریق جداگانه سلولهای بنیادی مغز استخوان و Epigallocatechin-3 Gallate در مدل تجربی سکتة مغزیموجب بقاء نورون ها، کاهش اختلالات نورولوژیک، بهبود عملکردی و رفتاری و بهبود وضعیت حسی و حرکتی می شود این تأثیرات در تزریق توأم سلولها و آنتی اکسیدان به مراتب موثر تر می باشد لذا استفاده از تزریق توأم آنها به عنوان یک روش درمانی موثر در ضایعات ایسکمیک مغزی پیشنهاد می شود و نیز نیاز به مطالعات بیشتر در کار آزمایشی های بالینی به منظور کاربرد این مواد در درمان بیماران ضروری به نظر می رسد. برای ادامه این کار تحقیقاتی موارد زیر پیشنهاد میگردد: بررسی تمایز سلولهای بنیادی مغز استخوان به نورون ها، الیگودندروسیت ها و آستروسیت ها در مدل تجربی استروک، بررسی پارامترهای بیوشیمیایی مربوط به خواص آنتی اکسیدانی EGCG در مدل تجربی استروک، مطالعات کارآزمایی بالینی به منظور کاربرد این درمان در بیماران.

### تشکر و قدردانی

نویسندگان مقاله از معاونت محترم پژوهشی دانشگاه علوم پزشکی ارومیه جهت تامین منابع مالی اجرای طرح تشکر و قدردانی می نمایند. این مقاله از نتایج پایان نامه دوره کارشناسی ارشد رشته آناتومی خانم رعنا نقی زاده (کد ۱۲۴۴-۵۷-۰۱-۹۲) در مرکز تحقیقات نوروفیزیولوژی دانشگاه علوم پزشکی ارومیه استخراج شده است.

القاء شده توسط رادیکال های آزاد از تخریب غشاء سلولی نورونها جلوگیری کرده و از این طریق موجب بقاء نورونها و کاهش آپوپتوز و نهایتاً بهبود عملکردی می گردد. یافته های مطالعه ما با سایر مطالعات هم خوانی دارد که به چند مورد اشاره می شود:

لیم<sup>۱</sup> و همکاران (۲۰۰۴) مطالعه ای را در مورد اثرات عملکردی و رفتاری EGCG در مدل تجربی استروک در رت انجام دادند. آنها شریان مغزی میانی را مسدود و پس از تجویز EGCG تستهای رفتاری را در روزهای ۱ و ۵ و ۱۰ و ۱۴ پس از ایسکمی انجام دادند و مشاهده کردند که بهبود عملکردی در حیواناتی که EGCG دریافت کرده بودند در مقایسه با گروه ایسکمی معنی دار بود. البته بهبود رفتاری در روز ۱۴ پس از ایسکمی معنی دار بود که کاملاً با مطالعه ی ما هم خوانی دارد [۳۲].

نتایج مطالعه حاضر نشان داد که تجویز آنتی اکسیدان (EGCG) بهمراه سلولهای بنیادی مغز استخوان اثر سینرژیستی داشته و موجب افزایش اثرات درمانی این سلولها می گردد. این نتایج با نتایج سایر مطالعات مشابه هم خوانی دارد که به تعدادی از آنها اشاره می کنیم.

نژادی و همکاران [۱۸] در مطالعه ای اثرات سینرژیستی کو آنزیم Q10 (COQ10) را بر روی سلولهای BMSC در مدل تجربی بیماری پارکینسون بررسی کردند. آنها مدل تجربی بیماری پارکینسون را در موش صحرایی ایجاد کرده و رتها را به ۶ گروه کنترل، شم، ضایعه، COQ10 BMSC BMSC COQ10+ تقسیم کردند در گروههای COQ10، BMSC، به ترتیب کوآنزیم Q10 و سلولهای بنیادی مغز استخوان ودر گروه COQ10+ BMSC ترکیبی از سلول و آنتی اکسیدان را تزریق کردند. تستهای رفتاری، شمارش نورونها و میزان بیان ژن تیروزین هیدروکسیلاز را بررسی کردند. نتایج تستهای رفتاری در گروههای COQ10 BMSC مشابه بود ولی در گروه COQ10+ BMSC بهبود رفتاری بیشتری مشاهده شد. نتایج شمارش نورونها سالم نشان داد تعداد این نورونها در گروه تجویز توام به مراتب از گروههای تیروکسین هیدروکسیلاز (TH) را بعنوان شاخص

## References

1. Thom T, Haase N, Rosam N, " et al", Heart disease and stroke statistics A report from the American Heart Association statistics committee and stroke statistics subcommittee circulation 2006 ;113,e 85-e157.
2. Carmichael ST, Rodent models of focal stroke, size, mechanism and purpose, NeuroRx 2005; 2(3):396-409.
3. Sanchez - Moreno C, Dashe JF, Scott T, " et al", Decreased levels of plasma vitamin C and D increased concentration of inflammatory and oxidative stress markers after Stroke ,Stroke ,2004; 35(1) :163-8 .
4. Giuliani D ,leone S, Mioni C, " et al",Broad therapeutic treatment window of alpha melanocyte – stimulating hormone for long –lasting protection against ischemic stroke in mongolion gebrials , Eur J pharamacol 2006 ;538(1-3):48-56
5. Allahtavakoli M ,Jarrott B, Sigma -1 receptor ligand pre-084 reduced infarct volume ,neurological deficits , Pro –inflammatory cytokines and enhanced anti-inflammatory cytokines after embolic stoke in rats, Brains Res Bull 85(2011)219-24
6. Zheng Z, Lee J E, Yenari M A. Stroke: Molecular mechanism and potential targets for treatment, Curr Mol Med 3(2003) 361-72
7. Iadecola C,Alexander M, Cerebral ischemia and inflammation, Curr opin Neurol 14 (2001)89-94
8. Schmerbach K , Schefe J H , krikor M, Comparison between single and combined treatment with candesartan and pioglitazone following transient Focal ischemia in rat brain, Brain Res1208 (2008)225-33
9. Williams A.J, Berti R, Dave J R, "et al", Delayed treatment of ischemia /reperfusion brain injury, Extended therapeutic window with the proteosome inhibitor min 519, Stroke 35 (2004)1186-91
- 10.E.M Andrews, S-Y Tsai, SC Jahnsen, "et al", Human adult bone marrow - derived somatic cell therapy results in Functional recovery and axonal plasticity following stroke in the rat , Experimental Neurology 211(2008); 588-592
- 11.Bokura H and Robinson RG, Long term cognitive impairment associated with caudate stroke, Stroke 1997; 28:970-5
- 12.Godefrog O, Rousseaux M, pruvo JP, Neuropsychological changes related to unilateral lenticosriate infarcts, J,Neurol Neurosury , psychiat 1994 ;57:480-5
- 13.Chen J, Choop M. Neurorestorative treatment of stroke: cell and pharamacological approaches, Neuro Rx 2006; 3:466-73
- 14.Nan Li, Ping Wang, Xue-Ling Ma, Juan Wang, Effects of bone marrow stromal cell transplantation on neurologic function and expression of VEGF in rats with focal ischemia, Mulecular Medicine reports 2014: 10: 2299-2305
- 15.Qian Zhang, Yongua ZhaoYouhun Xu, Zhenwei Chen.Sodium ferulate and n-butylidenephthalate combined with bone marrow stromal cell improve the therapeutic effects of angiogenesis and neurogenesis after rat focal cerebral ischemia.J. Transl Med 2016:14: 223-23
- 16.Krabbe C, Zimmer J, Meyer M, Neural trans differentiation of mesenchymal stem cells-a critical review , APMIS 2005; 113:831-44
- 17.Zhao LR, Duan WM, Reyes Metal, Human bone marrow stem cells exhibit neural phenotypes and ameliorate neurological deficits after grafting into the ischemic brain of rats , Exp.Neurol 2002 ; 174:11-20
- 18.Wislet – Gendebien S , Brugere F , Hans G. Nestin Positive mesenchymal stem cells Favour the astroglial lineage in neural progenitors and stem cells by releasing active BMP4 , BMC, Neurosci 2004;1:5:33
- 19.Hussein YM, Hussein RM, Amin Al Mohamed AS. Evaluation of mesenchymal stem cells and vitamin E in treatment of infertile male albino rats, International J of multidisciplinary and current research 2015: vol 3 (sep/oct 2015 issue)
- 20.Nezhadi A, Ghazi F, Rassoli H, BMSC and COQ10 improve behavioral recovery and histological outcome in rat model of parkinson's disease, Pathophysiology 2011: 18:317-324

21. Kakuda T. Neuroprotective effect of green tea components theanine and catechins, *Boil pharm Bull* 2002; 25:1513-18
22. Sutherland BA, Rahman RM, Appleton J, Mechanisms of action on green tea catechins with a focus on ischemia-induced neurodegeneration, *J Nutr Biochem* 2006; 17 :291-306
23. Choi YB, Kim YI, Lee KS, Protective effect of Epigallocatechin-3 gallate on brain damage after transient middle cerebral artery occlusion in rats, *Brain Res* 2004; 1019; 47-54.
24. Lee H, Bae JH, Lee SR, Protective effect of green tea polyphenol EGCG against neuronal damage and brain edema after unilateral cerebral ischemia in gerbils, *J Neurosci Res* 2004; 77:892-900
25. Weinreb O, Mandel S, Amit T, et al, Neurological mechanism of green tea polyphenols in Alzheimers and parkinsons disease, *J Nutr Biochem* 2004; 15:506-16
26. He M, Zhoo L, Wei MJ, Yao WF, et al, Neuroprotective effects of epigallocatechin-3 gallate on aging mice induced by D-galactose, *Boil pharm Bull* 2009;32:55-60
27. Calio ML, Marinho DS, Ko GM, Transplantation of bone marrow mesenchymal stem cells decreases oxidative stress, apoptosis and hippocampus damage in brain of a spontaneous stroke model, *Free Radiac Boil Med* 2014;70:141-54
28. Lee H, Bae JH, Lee SR. Protective effect of green tea polyphenol EGCG against neuronal damage and brain edema after unilateral cerebral ischemia in gerbils, *J Neurosci Res* 2004; 77(6) : 892-900
29. Tamura A, Graham DI, McCulloch J, et al, Focal cerebral ischemia in the rat, Part I: description of technique and early neuropathological consequences following middle cerebral artery occlusion, *Cereb Blood Flow Metab* 1981; 1:53-60
30. Azizi SA, Stokes D, Augelli BJ, Engraftment and migration of human bone marrow stromal cells implanted in the brains of albino rats – similarities to astrocyte grafts, *Proc Natl Acad Sci USA* 1998; 95(7) : 3908-13.
31. Joghataei MT, Pourheydar B, et al, Co-transplantation of schwann cells, and bone marrow stromal cells promotes functional recovery in contusion model of rat spinal cord injury, *Yakhteh Med J* 2010; 12(1):7-16
32. Lim SH, Kim SH, Kim YK, et al, The functional effect of epigallocatechin gallate on ischemic stroke in rats, *Acta Neurobiol Exp* 2010; 70(1):40-60.
33. JB Bederson, LH Pitts, M Tsuji, MC Nishimura, Rat middle cerebral artery occlusion: evaluation of the model and development of a neurologic examination, *Stroke* 1986; 17: 3: 472-476
34. Mustafa Balkayan, Jan M Krober, Andre Rex, Assessing post-stroke behavior in mouse model of focal ischemia. *J. of Cerebral Blood Flow & Metabolism* 2013; 33: 330-338
35. Tamura A, Graham DI, McCulloch J, et al, Focal cerebral ischemia in the rat: Description of technique and early neuropathological consequences following middle cerebral artery occlusion, *J Cereb Blood Flow Metab* 1981;1(1) 53-60
36. Mahmood A, Lu D, Chopp M, Intravenous administration of marrow stromal cells (MSCs) increases the expression of growth factors in rat brain after traumatic brain injury, *J Neurotrauma* 2004 Jan; 21(1): 33-9
37. Chen Q, Long Y, Yuan X, Protective effects of bone marrow stromal cell transplantation in injured rodent brain: synthesis of neurotrophic factors, *J Neurosci Res* 2005; 80(5): 611-9
38. Ramos-cabrer P, Justicia C, Wiederman D, Stem cell Mediation of functional recovery after stroke in the rat, *Plos one* 2010; 5(9): e 12779
39. Rasooli H JM, Roghani M, Nobakht M, Basic & clinical Neuroscience Neuroprotective effect of Epigallocatechin-3 Gallate in an experimental model of Alzheimer's Disease in rat: A histological Study, 2009; V.1. Number 10 [Persian]
40. Sutherland BA, Appleton J, Mechanism of action of green tea catechins with a focus on ischemia mediated neurodegeneration, *J Neurotrauma* 2006 :17:291-306
41. Weinreb O, Mandel S, Amit T, Neurological mechanisms of green tea polyphenols in Alzheimer's and Parkinson's disease, *J Nutr Biochem* 2004 : 15(9) : 506-16.
42. He M, Zhao L, Wei Mj. Yao WF, Neuroprotective effect of (-) - epigallocatechin-3 gallate on aging mice induced by D-galactose, *Biol Pharm Bull* 2009 :32(1):55-60

43. Allahtavakoli MJB, Sigma -1 receptor ligand pre -084 reduced infarct volume, neurological deficits, pro – inflammatory cytokinase and eahance Anti- inflammatory cytokinase after embolic stroke in rat's brain, Res Bull 2011:85,219-24
44. Giuliani D , Leone S, Mioni C, Broad therapeutic treatment window of alpha –melanocyte – Stimulating Hormone for long –Lodting protection against ischemic stroke in Mongolian gerbils , Eur J pharmacol 2006:538(1-3): 48-56
45. Skrzydlewska E OJ , Farbiszewski R, Protective effect of green tea against lipid peroxidation in rat live ,blood serum and the brain , phytomedicine 2002: 9: 232-38

## Effects of co-administration of bone marrow stromal cells and green tea antioxidant on infarction volume and neurologic disorders after permanent middle cerebral artery occlusion in rat

Pourheydar B<sup>1\*</sup>, Naghizadeh R<sup>2</sup>, Heshmatian B<sup>3</sup>, Farjah Gh H<sup>4</sup>, Pourheydar M<sup>5</sup>

<sup>1</sup>Assistant Professor, Neurophysiology Research Center, Department of Anatomical Sciences, Faculty of Medicine, Urmia University of Medical Sciences, Urmia, Iran

<sup>2</sup>MSc in Anatomy, Faculty of Medicine, Urmia University of Medical Sciences, Urmia, Iran

<sup>3</sup>Associated Professor, Neurophysiology Research Center, Department of Physiology, Faculty of Medicine, Urmia University of Medical Sciences, Urmia, Iran

<sup>4</sup>Associated Professor, Neurophysiology Research Center, Department of Anatomical Sciences, Faculty of Medicine, Urmia University of Medical Sciences, Urmia, Iran

<sup>5</sup>Phd student of Histology, Department of Anatomical Sciences, Faculty of Medicine, Urmia University of Medical Sciences, Urmia, Iran

\*Corresponding Author: Department of Anatomical Sciences, Faculty of Medicine, Paradise Nazloo, Urmia

Email: bagher.pourheydar@gmail.com

### Abstract

**Background & Objective:** Stroke is the third cause of death in the world. Today cell therapy with BMSC is one of the most common treatment methods for treatment of stroke. Green tea has a component named epigallocatechin-3 gallate (EGCG) which has antioxidant effects. The aim of this study is to assess the effects of BMSC and EGCG co-administration on rat's middle cerebral artery (MCA) occlusion.

**Materials and Methods:** Male wistar rats (n=40) were divided into five groups including: Ischemia, vehicle, EGCG, BMSC, and EGCG+ BMSC. The left MCA was occluded in all groups using electrocoagulation method. Twenty-four hours after ischemia, animals in vehicle and BMSC groups received PBS and BMSCs via the tail vein, respectively. Animals in EGCG group received EGCG and in EGCG+ BMSC group received both cells and antioxidant. The cells were labeled with Brdu before transplantation. IHC was used to identify BMSCs, and TTC staining was performed for infarcted volume measurement. Moreover, behavioral tests were performed for neurological assessment.

**Results:** The infarcted volume and neurological deficits were significantly decreased and functional recovery increased in treatment groups in comparison with the ischemic group ( $P < 0.001$ ). These alternations were higher in EGCG+ BMSC group.

**Conclusion:** Injection of BMSC and EGCG and co-administration of them in experimental model of stroke can lead to reduction of infarcted volume, neurological disorders, and functional recovery improvement. These alternations were higher in EGCG+ BMSC group.

**Key words:** stroke, BMSC, epigallocatechin, behavioral test