Journal of North Khorasan University of Medical Sciences
Summer 2012;4(2):285-290

مجله دانشگاه علوم پزشکی خراسان شمالی
تابستان ۱۳۹۱؛۴(۲): ۲۹۰-۲۸۵

گزارش مورد

گزارش یک مورد: موسینوس سیست آدنوکارسینوم آپاندیس با تظاهرات ادراری

محمد تقی صالحیان[۱]، حمید فضایلی یوسف آباد[۲]، خندان زارع[۳]، محسن پور صالحان[۴]، سید جواد پور نقی[۵]*

[۱]دانشیار گروه جراحی، بخش جراحی عروق بیمارستان آیت اله طالقانی، دانشگاه علوم پزشکی شهید بهشتی، تهران، ایران
[۲]متخصص جراحی، بخش جراحی بیمارستان ثامن الائمه تأمین اجتماعی، بجنورد، ایران
[۳]استادیار گروه پاتولوژی بخش پاتولوژی، بیمارستان آیت اله طالقانی، دانشگاه علوم پزشکی شهید بهشتی، تهران، ایران
[۴]دستیار پاتولوژی، بخش پاتولوژی، بیمارستان آیت اله طالقانی، دانشگاه علوم پزشکی شهید بهشتی، تهران، ایران
[۵]فوق تخصص گوارش، دانشگاه علوم پزشکی خراسان شمالی، بجنورد، ایران
***نویسنده مسئول**: بیمارستان ثامن الائمه، بجنورد، ایران
پست الکترونیک: hamid.fazaeli@yahoo.com

وصول: ۱۳۹۱/۴/۱۲ پذیرش:۱۳۹۱/۵/۲۵

چکیده

ضایعات نئوپلاستیک اولیه آپاندیس که به صورت موکوسل تظاهر می کنند بسیار نادرند و می توان آنها را به انواع خوش خیم موسینوس آدنوما و سیست آدنوما با استعداد ذاتی برای تبدیل به بدخیمی و موسینوس سیست آدنوکارسینوما تقسیم کرد. قسمت اعظم این تومورها بی علامت بوده و به طور اتفاقی کشف می شوند و یا با علائم یک آپاندیسیت ساده تظاهر پیدا کرده و پس از اکسپلور جراحی کشف می شوند. ما با یک مورد تظاهر غیر طبیعی پسودومیکسوم پریتونئی (عارضه عمده موسینوس سیست آدنوکارسینوم آپاندیس) که به صورت تظاهرات اورولوژیک بود، مواجه شدیم که به تفصیل گزارش می شود.

کلید واژه ها: *پسودومیکسوم پریتونئی، موسینوس سیست آدنوکارسینوم*

مقدمه

به طور کلی بد خیمی های آپاندیس جزء نادر ترین نئوپلاسمها و کمتر از ۱٪ تمام موارد آپاندکتومی را شامل می شود [۱] و در موارد بدخیمی های GI کمتر از ۰/۵٪ را شامل می شود [۲] که معمولاً بیماران در۵۰٪ موارد با علائم و تظاهرات التهاب آپاندیس مراجعه می کنند [۱]. سایر تظاهرات به صورت توده قابل لمس، Intussusption، علائم اورولوژیک و نیز کشف تصادفی در بررسی های رادیوگرافیک و یا یافته اتفاقی در لاپاراتومی می باشد [۱]. به طور تیپیک تشخیص تا قبل از لاپاراتومی و بررسی پاتولوژیک مقدور نمی باشد [۱]. نئوپلاسم های آپاندیس عمدتاً شامل تومور های کارسینوئید، نئوپلاسم های سیستیک و آدنوکارسیوم ها می باشد [۱]. سایر تومورها بی نهایت نادر هستند مانند: لنفوما، تومورهای استروما (لیومیوما، لیومیوسارکوما) و سارکوم کاپوزی [۲]

در این میان ترمی به نام موکوسل وجود داشته که طیف وسیعی از انواع آتیپی ها و هیپرپلازی های موسینوس را شامل می شود که شامل کیست ساده، موسینوس سیست آدنوما، موسینوس سیست آدنوکارسینوما و نهایتاً پسودومیکسوم پریتونئی می باشد [۱]. در این موارد آپاندیس به صورت لوکالیزه یا منتشر و گلوبال بزرگ می شود [۳]. لومن آن دیلاته شده و شامل مقادیر متنابهی موکوس می گردد [۳]، در گذشته این تغییرات را ثانوی به انسداد قسمت پروگزیمال لومن می دانستند [۳]. تیم جراحی ما در بیمارستان طالقانی با یک نمونه از بیماری فوق و به صورت پسودومیکسوم پریتونئی مواجه که به تفصیل گزارش می شود.

گزارش مورد

بیمار آقای ۵۰ ساله با احساس تکرار ادرار از حدود ۱۴ روز قبل از مراجعه و به صورت تشدید یابنده و در تمام ساعات

[Downloaded from journal.nkums.ac.ir on 2025-12-21]

شبانه روز که به تدریج طی هفته بعد دچار سوزش ادرار و درد ناحیه RLQ و کشاله ران می شود. بیمار تحت درمان آنتی بیوتیکی قرار می گیرد. که مؤثر واقع نشده و به بیمارستان طالقانی مراجعه می کند، کاهش وزن حدود kg ۳ را طی ۲ هفته اخیر داشته است. تغییر اشتها نداشته است، درد RLQ بیمار با تغییر پوزیسیون و خم شدن تشدید می یافته است.

علائم حیاتی:

PR=80 $BP = \frac{115}{70}$

RR=10 AT=36/7

در معاینه؛ شکم نرم، در ناحیه RLQ توده ای به ابعاد 10cm*15cm، با قوام سفت و حدود نامشخص و mobil semi با تندرنس مختصر در لمس عمقی، بدون تغیر رنگ پوست. معاینه رکتال طبیعی بود و نکته پاتولوژیکی نداشت. که در بررسی سونوگرافی یک توده mixed echo بدون مارژینهای مشخص در داخل پریتوان و با احتمال زیاد در نواحی اطراف سکوم، با مختصر مایع آزاد، داخل پریتوان گزارش می شود. برای بیمار باریم انما انجام می شود که یک توده بافت نرم در RLQ بدون کلسیفیکاسیون داخلی با درگیری دریچه ایلئوسکال و دیستال ایلئوم مشاهده شد(شکل ۱و۲).

شکل۱: باریم انمای بیمارحاوی توده بافت نرم در RLQ با درگیری دیستال ایلئوم و دریچه ایلئوسکال

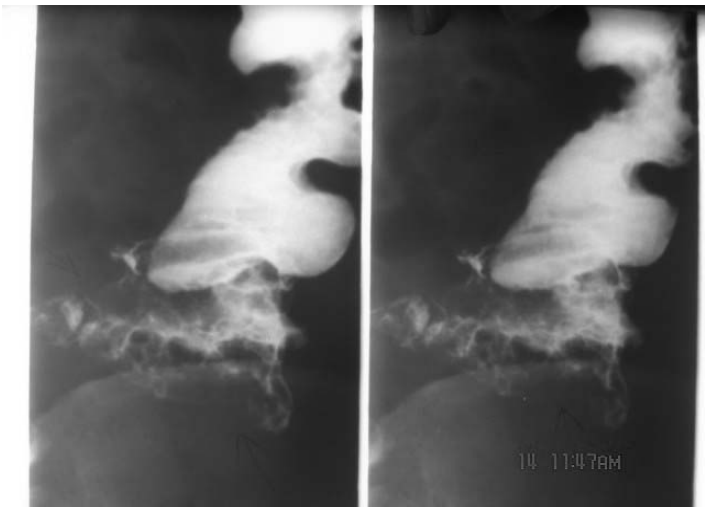

شکل ۲: فضای دریچه ایلئوسکال در باریم انما

[Downloaded from journal.nkums.ac.ir on 2025-12-21]

در CT اسکن شکم و لگن انجام شده (شکل ۳و۴) یک توده بافت نرم در RLQ بدون کلسیفیکاسیون داخلی وجود داشت. نوک سکوم دارای extension نامنظم با از بین رفتن مخاط نرمال و با درگیری دریچه ایلئوسکال و دیستال ایلئوم بود. بعد از آمادگی روده و کارهای لازم دیگر بیمار لاپاراتومی می شود. که یافته حین عمل ضایعات بولوز و وزیکولر به صورت منتشر در مزوی روده بزرگ، روده کوچک، پریتوان احشایی و جداری به همراه یک توده cm ۱۰ cm×۲۰ در RLQ متصل به جدار شکم و لگن با درگیری عضله پسواس و تهاجم تا مجاورت حالب و گسترش تا فاسیای ژروتا که به داخل کانال اینگوینال نیز گسترش یافته بود. بیمار تحت عمل جراحی Excision کامل توده فوق به همراه اومنتوم، و همی کولکتومی راست قرار گرفت(شکل ۵و۶)

بررسی هیستو پاتولوژیک:

پسودومیگزومای صفاقی نوعی از کاشت تومور در حفره پریتوئن می باشد که حاوی مقادیر فراوان موسین است [۳] ضایعه اولیه ممکن است که یک تومور Border line یا بدخیم آپاندیس، تخمدان یا پانکراس باشد [۳]. نویسندگان این مبحث اعتقاد دارند این واژه باید به وجود مقادیر فراوان موسین حاوی سلولهای توموری اطلاق شود. در میکروسکوپی مقادیر متنابهی از موسین دیده می شود، همچنین تعداد متغیری سلولهای غددی برای تأیید تشخیص باید دیده شود. IHC این سلولها برای mac2 مثبت است [۳].

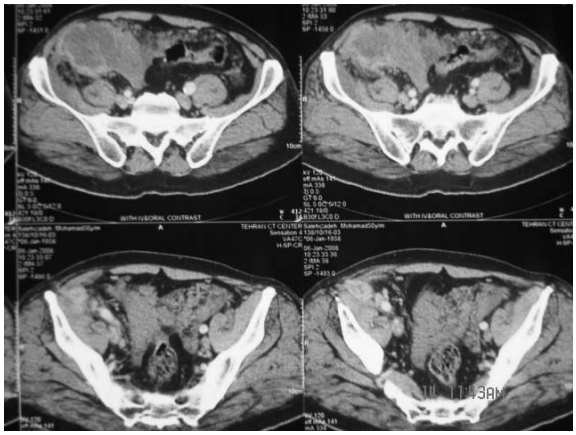

شکل۳:توده بافت نرم در**RLQ** باحدود و مارژینهای نامنظم در فضای CT اسکن

شکل ۴: توده بافت نرم در**RLQ** که مخاط نرمال را از بین برده است.
سکوم و انتهای ایلیوم درگیر است(CT اسکن)

[Downloaded from journal.nkums.ac.ir on 2025-12-21]

شکل ۶: درگیری اومنتوم وپریتوان احشایی و جداری و مزوی
روده ها با ضایعات وزیکولر و بولوز

شکل ۵: درگیری اومنتوم با ضایعات بولوز منتشر

[Downloaded from journal.nkums.ac.ir on 2025-12-21]

شایان ذکر است که موسینوس سیست آدنوم آپاندیس یا تخمدان ممکن است پاره شده و محتویات آن وارد صفاق شود **[۴]**. ولی این پروسه محدود شونده بوده و حاوی سلولهای توموری نیست و نباید به عنوان پسودومیکزومای صفاقی شناخته شود **[۳]**. نمونه ای که جهت پاتولوژی فرستاده شده است، شامل انتهای ایلئوم (بطول ۱۴ سانتی متر) و روده بزرگ شامل سکوم، کولون صعودی و عرضی (به طول ۴۵ سانتی متر) می باشد. پس از باز کردن یک توده موسینی نکروزه در محل سکوم و ابتدای کولون صعودی دیده می شود و فاصله آن از محل دیستال ۲۰ سانتی متر می باشد. بافت آپاندیس در برش های مکرر دیده نشد، قطر مارژینهای دیستال و پروکزیمال به ترتیب ۳ و ۱/۵ سانتی متر می باشد. اومنتوم به ابعاد ۵×۱۵×۲۵ سانتی متر با قوام سفت بوده در برش تماماً درگیری تومورال دارد. ۱۴ غده لنفاوی به قطرهای ۰/۲ تا ۲ سانتی متر دیده شده، در میکروسکوپی در برشهای متعدد توده توموری روده و اومنتوم دریاچه های موسینی بزرگی که حاوی غدد بدخیم و سلولهای حلقه انگشتری بود دیده شد که در روده تمام جدار را در بر گرفته بودند. هر دومارژین جراحی دیستال و پروگزیمال بدون تومور بود. بر اساس اطلاعاتی که ذکر گردید و وجود مواد موسینی فراوان حاوی سلولهای بدخیم اپی تلیالی در حفره صفاقی به این نمونه واژه پسودومیگزمای صفاقی رامی توان اطلاق کرد(شکل ۷و۸).

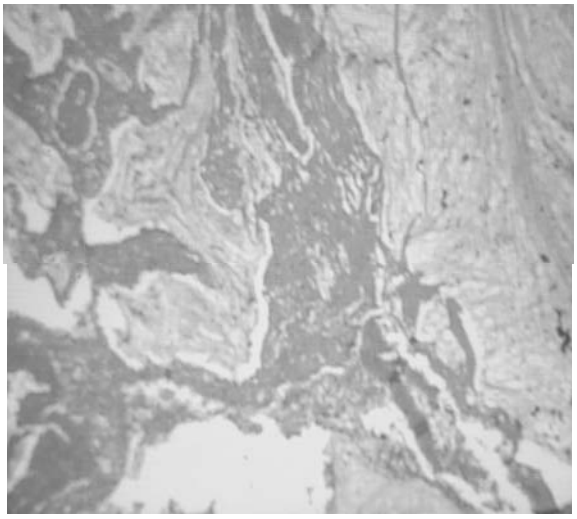

شکل۷: فضای پاتولوژیک تومور حاوی دریاچه های موسین بزرگ

شکل۸ : درگیری روده با سلولهای حلقه انگشتری درپاتولوژی

[Downloaded from journal.nkums.ac.ir on 2025-12-21]

بحث

پسودومیکسوم پریتونئی یک وضعیت نادر به دنبال تومورهای تخمدانی یا آپاندیس و از نوع موسینوس است [۴] که با حضور مواد موسینی – ژلاتینی در حفره پریتوان نمایان می شود [۴] که می تواند به صورت آزاد و چسبنده به سطوح وجود داشته باشد [۴]. سلولهای نئوپلاستیک با کیست های اطراف به صورت متصل به سطوح بافت همبندی وجود دارند [۴]. ظاهر ماکروسکوپی مشابه با سیست آدنوم خوشخیم دارد و با وجود ۲ کرایتریای بدخیمی تشخیص موسینوس سیست آدنوکارسینوم گذاشته می شود [۳].

آسیت موجود معمولاً با پاراسنتز تخلیه نمی شود [۴]. تومورهای موسینوس ۳۶٪ تومورهای اپیتلیالی را شامل می شود [۵] که ۸۱٪ خوش خیم بوده و فقط ۵٪ بدخیم اند [۵].

میانگین سن بیماران در زمان ابتلا ۵۲ سال است [۵]. بیماران معمولاً علامتدار مراجعه کرده که در این میان علائم اورولوژیک بسیار نادر بوده [۶] و با توجه به اینکه علائم اورولوژیک منوط به درگیری حالب و یا فشار روی مثانه و یا درگیری عصب می باشد [۶]. عمدتاً در مراحل انتهایی بیماری بوده که عمدتاً بیماران تا آن زمان، به دلیل سایر علائم مراجعه کرده اند [۶].

از عوارض درگیری اورولوژیک می توان به فیستول روده ای – مثانه ای و به طور نادر تر فیستول آپاندیکو – وزیکولر بدنبال شرایط التهابی یا نئوپلاستیک موجود اشاره کرد (۶). در بیمار ما تمام تظاهرات با وجود گستردگی تومور به صورت اورولوژیک و علائم تحریک مثانه آغاز شده است که بسیار نادر است.

پسودومیکسوم پریتونئی که عمدتاً بدنبال پرفوراسیون آپاندیس تومورال و یا تخمدان های تومورال اتفاق می افتاد [۱] و ناشی از پخش سلولهای مترشحه موسینی در پریتوان است [۱] و پیشگویی کننده بسیار قوی بدخیمی می باشد [۱]. در یک سری مطالعاتی، ۹۵٪ بیماران با پسودومیکسوم پریتونئی دارای تشخیص پاتولوژیک موسینوس سیست آدنوکارسیونم بوده اند [۱]. در خانمها با توجه به درگیری همزمان تخمدان ها و آپاندیس یافتن منشأ اولیه تومور بسیار سخت است [۵]. عمده نویسندگان معتقدند که در موارد همراهی آپاندیس و کروکنبرگ تومور تخمدانی، درگیری تخمدان ثانوی به درگیری آپاندیس اتفاق می افتاد [۳]. درمان به طور کلاسیک در تمام موارد موسینوس آدنوکارسینوم آپاندیس شامل همی کولکتومی راست و کم کردن حجم تومور تا حد امکان می باشد [۲]. در موارد پسودومیکسوم پریتونئی و حتی در موارد محدود تر تهاجم به لنفاتیک، سروز و مزوی آپاندیس رادیوتراپی پس از عمل [۲] و به اعتقاد بعضی از نویسندگان کموتراپی اینتراپریتونئال مفید است [۳]. بعضی از مراکز ریفرال از رزکسیون وسیع و شامل اومنتکتومی حمایت می کنند [۱]. بقای زندگی ۵ ساله در موارد کارسینوم محدود به آپاندیس و بدنبال همی کولکتومی راست ۵۵٪ [۲] و در موارد پسودومیکسوم پریتونئی ۱۵٪-۱۰٪ است [۸].

References

1. Michael J.Z Inner, Stanly w ,Ashley , Maingot's abdominal operation . 12 t^{h} edition 2011 ;section 5 : 607-8
2. Sabiston, text book of surgery . 18th edition 2008 ; section 10 : 1395-96
3. Rosail Acker man's , surgical pathology , text book of pathology . $^{10\ th}$ edition 2008.
4. Larryy J, Copeland MD , text book of gynecology .4 nd edition 2008 ; chapter 60 : 1337-38
5. Hoskins Peres, Young / principles and practice of Gynecologic oncology ,3nd edition 2008 ;chapter 34 :993-4
6. Iichiro Ikeda, Takeshi Miura and Ichiro Kondo , case of vesico_Appendiceal fistula secondary to mucinous Adenocarcinoma of the appendix , department of urology , Kanagawa cancer center , Yokohama ,Japan
7. R.R. DegadoJR , J.T. Mullen and F.E.Ehrlich , Primary adenocarcinoma of the appendix , south.med.J.68(1975) , p.976,view record in Scopus cited By in Scopus (1)
8. M. Ferro and P.P. Anthony, Adenocarcinoma of the appendix , dis . Colon Rectum 28(1985) , P.457 , Full text via cross ref view record in Scopus cited By in Scopus (11)

[Downloaded from journal.nkums.ac.ir on 2025-12-21]

Case Report

Case report : Mucinous cyst Adenocarcinoma whit urologic symptoms presentation

SalehianM.T[1], Fazaeli H[2], Zareh KH [3], Poursalehan M[4] ,Pournaghi SJ[5]*

[1]Associated professor, Vascallar surgeon, shahid beheshti university of Medical Sciences, Tehran, Iran
[2]General surgeon, Samen Al-aemme Hospital, Bojnurd, Iran
[3]Associated professor pathologist, shahid beheshti university of Medical Sciences, Tehran, Iran
[4]Pathologist, shahid beheshti university of Medical Sciences, Tehran, Iran

****CorrespondenceAuthor:***
Samen Al-aemme Hospital,
Email:
hamid.fazaeli@yahoo.com

Abstract
Primary neoplastic lesions presenting with a mucocele of the Appendix are very rare and can be divided in to benign variant of mucinous adenomas or cyst adenomas, mucinous tumours of uncertain malignant potential or mucinous cyst adenocarcinomas. Most of these tumors are asymptomatic and are found incidentally or by symptoms of simple appendicitis. We describe an unusual presentation of pseudomyxoma peritonei(the major complication of neoplastic mucinous appendiceal tumor) with urologic symptoms.
Keywords: *pseudomyxomaperitonei , Mucinous cyst Adenocarcinoma*

Submitted: *2012 Jul 2*
Accepted: *2012 Aug 15*

[Downloaded from journal.nkums.ac.ir on 2025-12-21]