Journal of North Khorasan
University of Medical Sciences
No 55, Volume 14, Issue 3

Research Article

Investigation of Methamphetamine Effects on the Tissue Structure of the Main Gonadal in Rats

Tahmineh Peirouvi[1*], Majid Katebi[2], Amirhossein Rashidi[3], Naser Sheikhi[4]

[1]Associate Professor, Department of Histology, School of Medicine, Urmia University of Medical Sciences, Urmia, Iran
[2]Associate Professor, Department of Histology, School of Medicine, Hormozgan University of Medical Sciences, Bandar Abbas, Iran
[3]MD,Department of Histology, School of Medicine, Urmia University of Medical Sciences, Urmia, Iran
[4]MSc, Department of Statistics, School of Medicine, Urmia University of Medical Sciences, Urmia, Iran

***Corresponding author:** Tahmineh Peirouvi, Department of Histology, School of Medicine, Urmia University of Medical Sciences, Urmia, Iran. E-mail: tpeirouvi@yahoo.co.uk

DOI: 10.32592/nkums.14.3.34

How to Cite this Article:
Peirouvi T, Katebi M, Rashidi A, Sheikhi N. Investigation of Methamphetamine Effects on the Tissue Structure of the Main Gonadal in Rats. *J North Khorasan Univ Med Sci*. 2022;**14**(3): 34-39. DOI: 10.32592/nkums.14.3.34

Received: 16 Feb 2022
Accepted: 13 Jun 2022

Keywords:
Main gonad
Male rat
Methamphetamine
Seminiferous tubules
Testosterone

Abstract

Introduction: Methamphetamine is a stimulant of the central nervous system that is usually misused. This study aimed to determine the effects of methamphetamine on the diameter and thickness of seminiferous tubules of adult male rats' main gonad.

Method: Twenty adult male rats weighted 200 to 220 gr were used in the current study. They were divided into study and control groups, each consisting of 10 rats. The study group received 2 mg per body weight of methamphetamine in the first three days and 5 mg in the next four days in peritoneum. The control group, on the other hand, received 0.5 ml per rat of physiologic serum in the the peritoneum. Twenty-four hours after the last injection, the rats were killed, and the main gonad was taken out of the scrotum. After tissue passage and dying with hematoxylin and eosin, the main gonad was observed with an optic microscope, and the results were analyzed using an independent t-test. A value of $P<0.05$ was considered to determine the level of significance between the two groups.

Results: The findings showed that using methamphetamine significantly decreases the average diameter and thickness of the epithelium of seminiferous tubules of rats. It was also found that the weight of rats and gonads decreased, but it was not statistically significant.

Conclusion: The results of this study show that methamphetamine is a poisonous compound for the main gonad of male rats due to the degeneration and atrophy of seminiferous tubules.

Copyright *© 2022 The Author(s); Published by Journal of North Khorasan University of Medical Sciences. This is an open access article, distributed under the terms of the Creative Commons Attribution-NonCommercial 4.0 International License (http://creativecommons.org/licenses /by-nc/4.0/) which permits others to copy and redistribute material just in noncommercial usages, provided the original work is properly cited.*

[Downloaded from journal.nkums.ac.ir on 2025-07-08]

مجله دانشگاه علوم پزشکی خراسان شمالی
دوره ۱۴، شماره ۳، پاییز ۱۴۰۱

مقاله پژوهشی

بررسی اثرات مت‌آمفتامین بر ساختار بافتی لوله‌های اسپرم‌ساز در موش صحرایی

تهمینه پیروی[۱*]، مجید کاتبی[۲]، امیرحسین رشیدی[۳]، ناصر شیخی[۴]

[۱]دانشیار، بخش بافت‌شناسی، دانشکده پزشکی، دانشگاه علوم پزشکی ارومیه، ارومیه، ایران
[۲]دانشیار، بخش بافت‌شناسی، دانشکده پزشکی، دانشگاه علوم پزشکی هرمزگان، بندرعباس، ایران
[۳]پزشک عمومی، بخش آناتومی، دانشکده پزشکی، دانشگاه علوم پزشکی ارومیه، ارومیه، ایران
[۴]کارشناس ارشد، بخش آمار، دانشکده پزشکی، دانشگاه علوم پزشکی ارومیه، ارومیه، ایران
*نویسنده مسئول: تهمینه پیروی، بخش بافت‌شناسی، دانشکده پزشکی، دانشگاه علوم پزشکی ارومیه، ارومیه، ایران. ایمیل: tpeirouvi@yahoo.co.uk

DOI: 10.32592/nkums.14.3.34

تاریخ دریافت: ۱۴۰۱/۱۱/۲۷
تاریخ پذیرش: ۱۴۰۱/۰۳/۲۳

واژگان کلیدی:
تستوسترون
گناد اصلی
لوله‌های سمینی فر
مت‌آمفتامین
موش صحرایی نر

چکیده

مقدمه: مت‌آمفتامین ماده محرک سیستم عصبی مرکزی است که معمولا سوءمصرف می‌شود. هدف مطالعه حاضر تعیین اثرات مت‌آمفتامین بر قطر و ضخامت لوله‌های سمینی فر گناد موش‌های صحرایی نر است.

روش کار: در این مطالعه از ۲۰ سر موش صحرایی نر بالغ با وزن ۲۰۰ تا ۲۲۰ گرم استفاده شد. موش‌ها به دو گروه آزمایش و کنترل (هر گروه ۱۰ موش) تقسیم شدند. در گروه آزمایش موش‌های صحرایی سه روز اول ۲ میلی‌گرم و چهار روز بعد، ۵ میلی‌گرم مت‌آمفتامین به‌ازای هر کیلوگرم وزن بدن به صورت داخل صفاقی دریافت کردند. گروه کنترل نیز ۰/۵ میلی‌لیتر سرم فیزیولوژی به صورت داخل صفاقی به مدت یک هفته به‌ازای هر موش دریافت کردند. بعد از گذشت ۲۴ ساعت از آخرین تزریق، موش‌های صحرایی کشته و گناد اصلی از اسکروتوم خارج شد. بعد از پاساژ بافتی و رنگ‌آمیزی با هماتوکسیلین-ائوزین، با میکروسکوپ نوری بررسی شدند. نتایج با استفاده از آزمون تی مستقل تحلیل شد. مقدار $P< ۰/۰۵$ برای تعیین سطح معنی‌داری بین گروه‌ها در نظر گرفته شد.

یافته‌ها: نتایج پژوهش نشان داد مصرف مت‌آمفتامین باعث کاهش معنادار میانگین قطر و ضخامت اپی‌تلیوم لوله‌های سمینی فر در موش‌های صحرایی می‌شود.

نتیجه گیری: با توجه به نتایج به‌دست‌آمده از این مطالعه، مت‌آمفتامین با دژنراسیون و آتروفی لوله‌های اسپرم‌ساز یک ترکیب سمی برای گناد اصلی موش‌های صحرایی نر است.

مقدمه

مواد و داروهای مخدر همگی مشتق تریاک (Opium) هستند که به صورت طبیعی (مانند تریاک)، نیمه‌صنعتی (مانند هروئین) یا صنعتی (مانند متادون و مت‌آمفتامین) تهیه می‌شوند. امروزه با ورود مواد مخدر صنعتی مثل آمفتامین و مت‌آمفتامین و استفاده روزافزون این مواد در قشر جوان، انجام مطالعات جدی پیرامون اثرات این مواد بر بافت‌های بدن ضروری است. برخی جوانان به دلایل مختلف ازجمله حس کنجکاوی، رهایی از فشارهای روانی و اجتماعی به این مواد پناه می‌برند [۱].

جذب مت‌آمفتامین از طریق لوله گوارش کم است و غلظت آن در خون دو ساعت پس از مصرف به حداکثر می‌رسد و ۳ تا ۶ روز بعد از آن کاهش می‌یابد [۱]. مت‌آمفتامین‌ها بعد از جذب، در بیشتر نقاط بدن پخش می‌شوند و چون لیپوفیلیک هستند، از سد خونی-مغزی نیز عبور می‌کنند و منجر به آزادسازی آمین‌های زیستی و کاته کولامین‌ها از انتهاهای پیش‌سیناپسی می‌شوند. مت‌آمفتامین اثرات وسیع و ناشناخته‌ای بر اندام‌های حیاتی بدن مثل مغز، قلب و کلیه بر جای می‌گذارد و یک نوروتوکسین بسیار قوی است که اثرات مخربی بر سیستم اندوکرین نیز دارد و باعث تحریک سیستم غدد درون‌ریز و محور هیپوتالاموس-هیپوفیز می‌شود [۳، ۲].

بافت بیضه یکی از بافت‌های حساس بدن در برابر عوامل خطرزای محیطی است. تغییر در ساختار سلولی این بافت با بروز درجات گوناگونی از ناباروری همراه است. هرچند سلول‌های رده اسپرماتوژنز در بافت بیضه درون محیط مناسبی قرار دارند، اختلال در فرایند اسپرماتوژنز یکی از مهم‌ترین عوامل دخیل در اختلالات باروری در جنس نر به شمار می‌رود. بروز اختلالات ساختاری یا عملکردی سلول‌ها باعث تغییر در فرایند اسپرم‌زایی می‌شود [۴].

Sprague و همکاران در مطالعه‌ای تأثیر اکستازی را به‌عنوان یک مت‌آمفتامین بر محور هیپوتالاموس-هیپوفیز-تیروئید بررسی و مشخص کردند اکستازی نقش تحریکی بر این محور دارد و از طریق اثرگذاری روی این محور، موجب افزایش دمای بدن می‌شود [۵]. Gera و همکاران نیز با بررسی تأثیر این ماده بر محور هیپوتالاموس-هیپوفیز-

Copyright © 2022 The Author(s); Published by Journal of North Khorasan University of Medical Sciences. This is an open access article, distributed under the terms of the Creative Commons Attribution-NonCommercial 4.0 International License (http://creativecommons.org/licenses/by-nc/4.0/) which permits others to copy and redistribute material just in noncommercial usages, provided the original work is properly cited.

[Downloaded from journal.nkums.ac.ir on 2025-07-08]

آدرنال، افزایش ترشح هورمون کورتیزول را تحت تأثیر اکستازی گزارش دادند [۶]. حسامی و همکاران در گزارشی به اثرات مخرب اکستازی بر محور هیپوتالاموس-هیپوفیز-گناد جنس نر اشاره کردند و نشان دادند مصرف طولانی‌مدت این ماده باعث تخریب محور هیپوتالاموس-هیپوفیز-گناد در جنس نر می‌شود [۷].

با توجه به اینکه در زمینه اثرات مصرف کوتاه‌مدت مت‌آمفتامین بر لوله‌های اسپرم‌ساز مطالعه‌ای انجام نشده است، در این مطالعه بر آن شدیم تا اثرات مصرف کوتاه‌مدت (به مدت یک هفته) مت‌آمفتامین را بر بافت بیضه با تأکید بر قطر لوله‌ها و ضخامت اپی‌تلیوم بررسی کنیم.

روش کار

در این مطالعه ۲۰ سر موش صحرایی نر بالغ با وزن ۲۰۰ تا ۲۲۰ گرم از مرکز حیوانات آزمایشگاهی دانشگاه علوم پزشکی شهید بهشتی خریداری شد. به‌منظور سازگاری با محیط جدید، موش‌ها به مدت یک هفته در محیط آزمایشگاه در شرایط استاندارد طبق چرخه ۱۲ ساعته خواب‌وبیداری و در قفس نگهداری شدند. غذای استاندارد و آب به‌طور آزاد در اختیار حیوانات قرار داده شد. موش‌ها به دو گروه آزمایش وکنترل (هر گروه ۱۰ موش) تقسیم شدند. در گروه آزمایش موش‌های صحرایی سه روز اول ۲ میلی‌گرم و چهار روز بعد، ۵ میلی‌گرم مت‌آمفتامین به ازای هر کیلوگرم وزن بدن به صورت داخل صفاقی دریافت کردند. گروه کنترل ۰/۵ میلی‌لیتر به‌ازای هر موش به صورت داخل صفاقی سرم فیزیولوژی به مدت یک هفته دریافت کردند [۸]. بعد از گذشت ۲۴ ساعت از آخرین تزریق، موش‌های صحرایی یک‌به‌یک از قفس خارج و کشته شدند. سپس بیضه‌های حیوان از داخل کیسه اسکروتوم خارج شد با ترازوی دیجیتال ساریتاریوس اندازه‌گیری و در داخل فرمالین ۱۰ درصد در دمای اتاق به مدت ۱۰ روز فیکس شد.

به‌منظور پاساژ بافتی، نمونه‌ها داخل ظرف ویژه اتوتکنیکون قرار داده شد. سپس فیکساسیون، آب‌گیری، شفاف‌سازی و آغشتگی انجام شد. در مرحله بعد، قالب‌گیری انجام شد. قبل از قالب‌گیری، گنادها به دو قسمت تقسیم شدند و هر قسمت در یک قالب بلوک‌گیری شد. بعد از قالب‌گیری، با استفاده از دستگاه میکروتوم دوار از بلوک‌ها برش تهیه شد. بدین منظور، دستگاه روی ضخامت ۶ میکرومتر تنظیم و قالب‌های حاوی بافت روی دستگاه فیکس شد. با چرخاندن دسته میکروتوم برش‌ها تهیه شد. بلافاصله برش‌های آماده‌شده به داخل حمام آب گرم با دمای ۴۰ تا ۴۲ درجه سانتی‌گراد منتقل شد تا چین و چروک بافتی باز شود. سپس به کمک لام نمونه‌های برش‌خورده از داخل آب شکار و روی لام قرار داده شد. بدین روش لام‌های تهیه‌شده در داخل سبد فلزی مخصوص قرار گرفتند و به داخل دستگاه فور با دمای ۵۰ تا ۵۵ درجه سانتی‌گراد منتقل شدند تا پارافین اضافی بافت ذوب شود و بافت به‌طور کامل روی لام بچسبد و آماده رنگ‌آمیزی شود. از هماتوکسیلین و ائوزین برای رنگ‌آمیزی نمونه‌ها استفاده شد.

از هر بلوک دو برش تهیه و روی یک لام قرار داده شد. از هر گناد چهار نمونه بررسی شد. برای اندازه‌گیری ضخامت و قطر لوله‌های اسپرم‌ساز ۱۰ لوله در محیط و ۱۰ لوله در مرکز برش‌ها با شرایط یکسان بررسی شدند. برای اندازه‌گیری قطر و ضخامت از عدسی چشمی مدرج استفاده شد و با میکروسکوپ موتیک از بافت‌ها عکس گرفته شد.

داده‌های این مطالعه با استفاده از نرم‌افزار SPSS نسخه ۱۶ ارزیابی آماری شد و نتایج به صورت میانگین ± انحراف معیار بیان شدند. ابتدا برای بررسی توزیع نرمال داده‌ها از آزمون کولموگروف-اسمیرنف استفاده شد. سپس برای اندازه‌گیری میانگین و مقایسه بین آن‌ها از آزمون تی مستقل استفاده شد. مقدار $P < ۰/۰۵$ برای تعیین سطح معنی‌داری بین گروه‌ها در نظر گرفته شد.

یافته‌ها

در مطالعه حاضر از ۲۰ سر موش صحرایی نر استفاده شد. مت‌آمفتامین برای گروه آزمایش و سرم فیزیولوژیک برای گروه کنترل به مدت ۷ روز به صورت داخل صفاقی تزریق شد. سپس موش‌های صحرایی ۲۴ ساعت بعد از آخرین تزریق، تشریح و گنادها از اسکروتوم خارج و به‌منظور بررسی با میکروسکوپ نوری با هماتوکسیلین و ائوزین رنگ‌آمیزی شدند.

اپی‌تلیوم لوله‌های اسپرم‌ساز شامل سلول‌های دودمان اسپرم و سلول‌های سرتولی است که سلول‌های اجدادی دودمان اسپرم شامل اسپرماتوگونی، اسپرماتوسیت اولیه، اسپرماتوسیت ثانویه و اسپرماتید است. سلول‌های اسپرماتوگونی بنیادی اول از طریق میتوز تعداد زیادی اسپرماتوگونی ایجاد می‌کند. سپس وارد تقسیم میوز می‌شوند و درنهایت تمایز انجام می‌دهند و اسپرم ایجاد می‌کنند. بین لوله‌های اسپرم‌ساز بافت همبند شل دارای فیبروبلاست، عروق خونی و سلول‌های لیدیگ دیده می‌شود.

از اهداف مطالعه حاضر، اندازه‌گیری وزن موش صحرایی و گناد اصلی بود. به همین دلیل موش‌های صحرایی قبل و بعد از تزریق و قبل از اینکه تشریح شوند، توزین شدند. میانگین وزن آن‌ها در جدول ۱ نشان داده شده است.

همان‌طور که در جدول ۱ دیده می‌شود، میانگین وزن موش‌های صحرایی گروه کنترل قبل و بعد از تزریق افزایش داشته است، اما این افزایش از نظر آماری معنی‌دار نیست ($P \geq ۰/۰۵$). در گروه مت‌آمفتامین میانگین وزن کاهش داشته است، اما این کاهش وزن از نظر آماری

جدول ۱. مقایسه میانگین وزن موش‌های صحرایی

میانگین وزن / گروه‌ها	قبل از تزریق (g) میانگین وانحراف استاندارد	بعد از تزریق (g) میانگین وانحراف استاندارد
گروه کنترل	۲۰۸/۶±۶/۲	۲۰۹/۶۳±۶
گروه مت‌آمفتامین	۲۱۱/۶±۵/۴	۲۰۹/۶±۵/۲۴

[Downloaded from journal.nkums.ac.ir on 2025-07-08]

جدول ۲. نسبت وزن بیضه به وزن بدن موش‌های صحرایی

گروه‌ها (تعداد: ۱۰)	میانگین وزن گناد اصلی برحسب گرم (میانگین و انحراف استاندارد)	نسبت وزن بیضه به وزن بدن (درصد)
گروه کنترل	۳/۱۶± ۰/۰۵	۱/۵
گروه آزمایش	۳/۰۷±۰/۰۲	۱/۴۷

معنی‌دار نیست (P≥۰/۰۵).

همان‌طور که در جدول ۲ دیده می‌شود، نسبت وزن بیضه به وزن بدن در گروه آزمایش کاهش یافت، اما این کاهش از نظر آماری معنی‌دار نبود (P≥۰/۰۵).

داده‌های حاصل از این مطالعه نشان داد میانگین قطر لوله‌های اسپرم‌ساز بین گروه مت‌آمفتامین و کنترل از نظر آماری تفاوت معنی‌داری دارد (P≤۰/۰۵). همچنین کاهش میانگین ضخامت اپی‌تلیوم لوله‌های اسپرم‌ساز بین گروه کنترل و گروه آزمایش از نظر آماری معنی‌دار بود (P≤۰/۰۵) (جدول ۳).

نتایج مطالعه حاضر با میکروسکوپ نوری و رنگ‌آمیزی هماتوکسیلین و ائوزین نشان داد در گروه کنترل میزان بافت بینابینی طبیعی است، درحالی‌که در بین لوله‌های اسپرم‌ساز گروه آزمایش تجمع مایع و ادم دیده می‌شود. یکی دیگر از یافته‌های ما، حضور تعداد زیادی واکوئل در داخل اپی‌تلیوم اسپرم‌ساز است.

جدول ۳. میانگین قطر لوله‌های اسپرم‌ساز و ضخامت اپی‌تلیوم در بین دو گروه به صورت میانگین ± انحراف معیار

گروه‌ها	قطر لوله‌های اسپرم‌ساز (میکرومتر)	ضخامت اپی‌تلیوم (میکرومتر)
گروه کنترل	۴۳/۳۷ ±۳۹۶/۰۳	۱۰۱/۷۴±۱۳/۹۱
گروه مت‌آمفتامین	۳۵۹/۴۲±۲۵/۲۳	۹۶/۹۱±۱۰/۳۲
Pv	۰/۰۰۱	۰/۰۴

تشکیل واکوئل در سیتوپلاسم سلول‌های سرتولی نشان‌دهنده دژنراسیون لوله‌های اسپرم‌ساز است. از دیگر نتایج مطالعه، حضور سلول‌های سن سیشیال چندهسته‌ای در نقاط مختلف لوله‌های اسپرم‌ساز در برخی از برش‌های بافتی است. همچنین این پژوهش نشان داد در سیتوپلاسم سلول‌های لیدیگ گروه آزمایش تعداد زیادی واکوئل ایجاد شده است. درحالی‌که مطالعه نمونه‌های بافتی گروه کنترل با میکروسکوپ نوری نشان داد بافت بینابینی و سلول‌های لیدیگ و عروق خونی طبیعی است. سلول‌های لیدیگ چندوجهی بزرگ با هسته‌های کروی و سیتوپلاسم اسیدوفیل دیده می‌شوند.

مطالعه با میکروسکوپ نوری نشان داد جمعیت سلول‌های دودمان اسپرم و سلول سرتولی در گروه کنترل طبیعی است، اما در گروه آزمایش در اپی‌تلیوم لوله‌های اسپرم‌ساز بین سلول‌های اسپرماتوگونی با سلول‌های لایه‌های بعدی جدایی اتفاق افتاده است (شکل ۱).

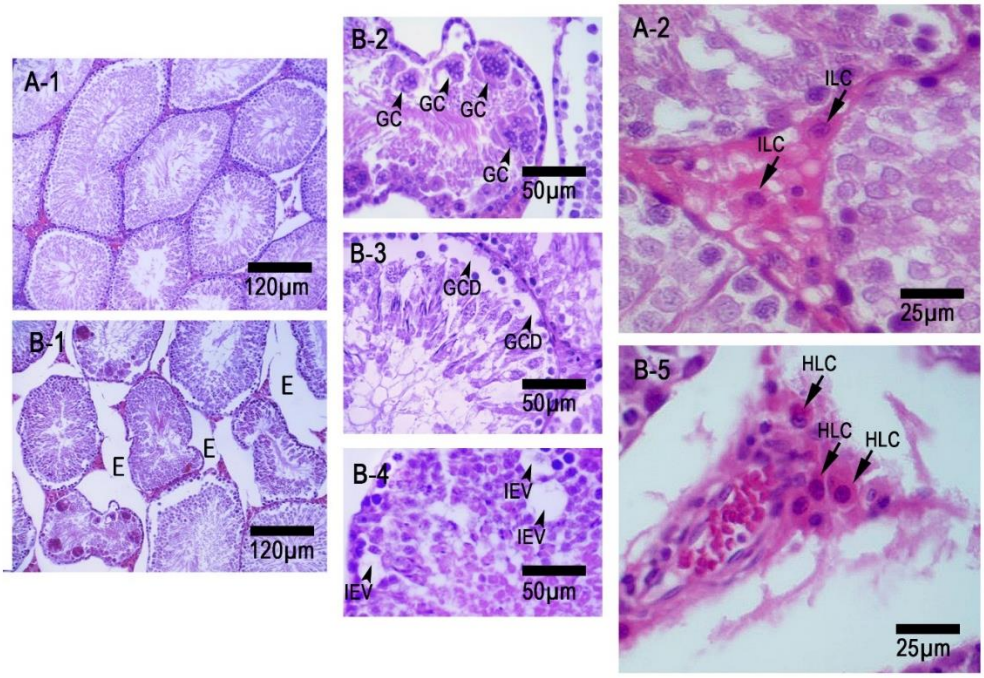

شکل ۱. مقاطع عرضی بافت بیضه

A. گروه کنترل؛ B. گروه آزمایش

اسپرماتوژنز و اسپرمیوژنز نرمال در برش عرضی از گروه کنترل. ادم در بافت همبند بینابینی، ادم شدید (E) در بافت همبند، تشکیل دیو سلول‌ها در لوله‌های اسپرم‌ساز، جدایی سلول‌های ژرمینال، واکوئله شدن داخل اپی‌تلیوم، هیپرتروفی سلول‌های لیدیگ در گروه آزمایش، رنگ‌آمیزی هماتوکسیلین و ائوزین.

سلول‌های لیدیگ هیپرتروفی شده :HLC; سلول‌های لیدیگ دست نخورده :ILC; واکوئل‌های داخل اپی تلیالی :IEV; جدایی سلول‌های زایا :GCD; دیو سلول :GC

[Downloaded from journal.nkums.ac.ir on 2025-07-08]

بحث

نتایج مطالعه حاضر نشان داد متآمفتامین باعث کاهش وزن موش‌های صحرایی و گناد می‌شود، اما این کاهش از نظر آماری معنی‌دار نبود. کاهش وزن گناد معمولاً ناشی از کاهش تولید مایع توسط سلول‌های سرتولی و اختلال در اسپرماتوژنزیس و کاهش تعداد اسپرم است. با توجه به مدت‌زمان کم تیمار، معنی‌دار نبودن کاهش وزن قابل توجیه است. نتایج مطالعه حاضر با نتایج مطالعه صابری و همکاران هم‌راستاست. آن‌ها نشان دادند مصرف ۷ روز متآمفتامین با دوز ۵ میلی‌گرم در روز کاهش معنی‌داری را در وزن بیضه ایجاد نمی‌کند [۳].

همچنین مطالعه حاضر نشان داد در لوله‌های اسپرم‌ساز سلول‌های سن‌سی‌شیال چندهسته‌ای تشکیل شده است. سلول‌های سن‌سی‌شیال چندهسته‌ای (Giant Cell) در لوله‌های اسپرم‌ساز شکل خاصی از سلول‌های ژرمینال در حال دژنره است. حضور سلول‌های فوق به صورت فوکال یا منتشر است و ممکن است فقط در یک گناد یا هر دو گناد باشند. در اسپرماتوژنز طبیعی، سلول‌های حاصل از تقسیم میتوز معمولاً با پل‌های سیتوپلاسمی بهم متصل هستند و طی دژنراسیون معمولاً پل‌های سیتوپلاسمی پهن می‌شوند و اجازه ادغام اجزای سلولی را می‌دهند. این ادغام سلول‌ها ممکن است در اسپرماتیدها رخ دهد. سلول‌های سن‌سی‌شیال سرانجام دژنره می‌شوند و به حالت مایع درمی‌آیند و در لوله‌ها ۱۴ یا ۲۱ روز بعد دیده نمی‌شوند [۹].

نتایج مطالعه حاضر نشان داد سلول‌های لیدیگ هیپرتروفی پیدا کردند. سیتوپلاسم سلول‌های لیدیگ موش‌های صحرایی اسیدوفیل یکدست است و تعداد زیادی توبول‌های شبکه آندوپلاسمیک و میتوکندری در سیتوپلاسم خود دارند که در سنتز تستوسترون نقش دارند. سلول‌های لیدیگ معمولاً بعد از سنتز تستوسترون، آن را ترشح می‌کنند و در خود ذخیره نمی‌کنند. هیپرتروفی سلول‌های لیدیگ ناشی از افزایش ارگانل‌های سلولی است و می‌تواند تغییر ناشی از ماده مصرفی باشد و اختلال در تولید استروئید را نشان دهد. با توجه به نزدیکی سلول‌های لیدیگ به عروق خونی، احتمالاً سلول‌های لیدیگ به‌راحتی تحت تأثیر مواد توکسیک قرار می‌گیرند و آسیب می‌بینند [۹].

نتایج مطالعه حاضر ادم در بافت گناد را نشان داد که علت آن ممکن است واکنش التهابی یا یک ویژگی پاتولوژیک باشد. ادم در بافت معمولاً ناشی از افزایش نفوذپذیری عروق خونی یا انسداد عروق لنفی است که باعث تجمع مایع بین سلول‌ها می‌شود. نتایج مطالعه حاضر جدایی بین سلول‌ها را نشان داد که ممکن است ناشی از آتروفی لوله‌های اسپرم‌ساز به دنبال مصرف متآمفتامین باشد. در لوله به‌جز اسپرماتوگونی تنها سلول‌های سرتولی دیده می‌شود که تأییدکننده آتروفی لوله اسپرم‌ساز است. نتایج مطالعه حاضر با مطالعه ملکی‌نژاد و همکاران (۲۰۱۰) همخوانی دارد. آن‌ها نشان دادند مصرف اکراتوکسین A باعث ادم در بین لوله‌های اسپرم‌ساز و همچنین جدایی سلول‌ها در لوله‌های اسپرم‌ساز موش‌های صحرایی می‌شود [۱۰]. مطالعه حاضر حضور واکوئل را در اپی‌تلیوم لوله‌های اسپرم‌ساز نشان داد که نشان‌دهنده تجمع مایع، لیپیدها و فسفولیپیدهاست یا از ادغام و بلعیدن ارگانل‌های غشادار در سیتوپلاسم سلول‌های سرتولی به‌ویژه وزیکول‌ها و شبکه اندوپلاسمیک صاف به وجود آمده است [۱۱].

نتایج مطالعه حاضر تأییدکننده نتایج مطالعه Yamamoto و همکاران است. آن‌ها نشان دادند متآمفتامین علاوه بر ایجاد آپوپتوزیس در سلول‌های اجدادی اسپرم، باعث تشکیل واکوئل در سلول‌های اپی‌تلیوم لوله‌های اسپرم‌ساز می‌شود که احتمالاً تشکیل واکوئل ناشی از آپوپتوز و یکی از مراحل آپوپتوزیس است [۱۲، ۶].

تمام نتایج مطالعه حاضر مانند واکوئلیزاسیون، جدایی سلول‌ها و تشکیل سلول‌های سن‌سی‌شیال نشان‌دهنده دژنراسیون و آتروفی لوله‌های اسپرم‌ساز به دنبال مصرف متآمفتامین است. دژنراسیون و آتروفی لوله‌های اسپرم‌ساز نشان‌دهنده آسیب توکسیکولوژیک به گناد است. از دیگر نتایج مطالعه حاضر، کاهش قطر و ضخامت اپی‌تلیوم لوله‌های اسپرم‌ساز به دنبال مصرف متآمفتامین است. معمولاً تغییرات قطر لوله‌ها یکی از حساس‌ترین متغیرهای بررسی صدمات به گناد اصلی است [۱۳].

حضور تستوسترون در لوله‌های اسپرم‌ساز در مرحله اسپرمیوژنز ضروری است. کاهش تولید تستوسترون به دنبال آسیب سلول‌های لیدیگ بعد از سوءمصرف متآمفتامین باعث کاهش تولید اسپرم و کاهش ارتفاع اپی‌تلیوم لوله‌های اسپرم‌ساز می‌شود. تقوی و همکاران نشان دادند مصرف حتی یک بار متآمفتامین باعث آپوپتوز سلول‌های اپی‌تلیوم لوله‌های اسپرم‌ساز می‌شود و در روند طبیعی اسپرماتوژنز اختلال ایجاد می‌کند [۵].

مطالعه Sprague و همکاران نشان داد تجویز اکستازی منجر به افزایش میزان هورمون‌های تیروئیدی به صورت قابل ملاحظه‌ای می‌شود. مطالعه Hoster و همکاران نشان داد تزریق تری‌یدوتیرونین و هورمون‌های تیروئیدی باعث کاهش اندازه گناد اصلی می‌شود [۶].

نتیجه گیری

افزایش متوسط دمای بدن باعث القای مرگ سلولی در اسپرماتوژنزیس می‌شود. از مطالب این پژوهش می‌توان نتیجه گرفت که مصرف متآمفتامین باعث افزایش ترشح هورمون‌های تیروئیدی و به دنبال آن، افزایش دمای بدن می‌شود. افزایش دمای بدن هم باعث دژنراسیون سلول‌های ژرمینال و آتروفی لوله‌های اسپرم‌ساز می‌شود.

تشکر و قدردانی

این مقاله از پایان‌نامه دوره دکترای عمومی با کد اخلاق IR.UMSU.REC.1398.025 گرفته شده است. بدین‌وسیله از معاونت تحقیقات و فناوری دانشگاه به‌خاطر تأمین هزینه این پایان‌نامه تشکر و قدردانی می‌شود.

تعارض منافع

نویسندگان اعلام می‌کنند هیچ‌گونه تعارض منافعی در پژوهش حاضر وجود ندارد.

[Downloaded from journal.nkums.ac.ir on 2025-07-08]

References

1. Bagheri Haghighi A, Fattahi E, Forozanfar M, Hemayatkhah Jahromi V. Effects of 3,4-methylendioxymethamphetamine (ecstasy) on rat liver structure . *Koomesh*. 2012; **13**(3):368-375.
2. Mohammadi S, Pakrouh Z, Teimouri M, Haji Pour S, Karimi M, Mohammadi M, et al. Effects of drug substance crystal (Methamphetamine) on histopathology and biochemical parameters of kidney in adult male mice. *Sci J Kurdistan Univ Med Sci.* 2015;**20**(4):83-90. **DOI**: 10.22102/20.4.83
3. Saberi A, Sepehri G, Safi Z, Razavi B, Jahandari F, Divsalar K, et al. Effects of Methamphetamine on testes histopathology and spermatogenesis indices of adult male rats. *Addict Health.* 2017;**9**(4):199-205. **PMID**: 30574282
4. Lin JF, Lin YH, Liao PC, Lin YC, Tsai TF, Chou KY, et al. Induction of testicular damage by daily Methamphetamine administration in rats. *Chin J Physiol.* 2014;**57**(1):19-30. **DOI**: 10.4077/CJP.2014.BAB155 **PMID:** 24621335
5. Taghavi MM, Moallem SA, Alavi SH. The evaluation of single dose effects of Methamphetamine on proliferation and apoptosis of sperm germ cells in mature rat. *J Isfahan Med Sch.* 2009;**27**(97):400-8.
6. Lotfi M, Nouri A, Karimi A, Pilehvarian A. The Effects of Methamphetamine on the development of testes in immature male rats. *J Shaheed Sadoughi Univ Med Sci.* 2016; **24**(3):222-31.
7. Hatami H, Khajehnasiri N. The effect of intraperitoneally injection of Crystal meth on pituitary-gonad axis in adult male rats. *Yafteh*. 2015;**17**(2):81-9.
8. Eskandarian Boroujeni M, Peirouvi T, Shaerzadeh F, Ahmadiani A, Abdollahifar MA, Aliaghaei A. Differential gene expression and stereological analyses of the Cerebellum following Methamphetamine exposure. *Addict Biol.* 2020;**25**(1):e12707. **DOI**: 10.1111/adb.12707 **PMID**: 30714656
9. Creasy D, Bube A, de Rijk E, Kandori H, Kuwahara M, Masson R, et al. Proliferative and nonproliferative lesions of the rat and mouse male reproductive system. *Toxicol Pathol.* 2012;**40**(6):40-121. **DOI**: 10.1177/0192623312454337 **PMID**: 22949412
10. Malekinejad H, Mirzakhani N, Razi M, Cheraghi H, Alizadeh A, Dardmeh F. Protective effects of melatonin and Glycyrrhiza glabra extract on ochratoxin A—induced damages on testes in mature rats. *Hum Exp Toxicol.* 2011;**30**(2):110-23. **DOI**: 10.1177/0960327110368416 **PMID**: 20413560
11. Mesbah SF, Shokri S, Karbalay- Dost S, Mirkhani H. Effects of Nandrolone Decanoate on ultrastructure of testis in male adult rats. *Iran J Med Sci.* 2008;**33**(2):94-100.
12. Yamamoto Y, Yamamoto K, Hayase T, Abiru H, Shiota K, Mori C. Methamphetamine induces apoptosis in Seminiferous tubules in male mice testis. *Toxicol Appl Pharmacol.* 2002;**178**(3):155-60. **DOI**: 10.1006/taap.2001.9330 **PMID**: 11858731
13. Creasy DM. Evaluation of testicular toxicity in safety evaluation studies: the appropriate use of spermatogenic staging. *Toxicol Pathol*. 1997;**25**(2):119-31. **DOI**: 10.1177/019262339702500201 **PMID**: 9125770

[Downloaded from journal.nkums.ac.ir on 2025-07-08]