

اثر ویتامین C بر آسیب کبدی ناشی از فرمالدهید در موش صحرایی نر

ابراهیم نصیری^۱، ملک معین انصار^{۲*}، روح اله گازر^۳، اعظم رحمانی^۴

^۱دانشیار گروه آناتومی، عضو مرکز تحقیقات سلولی و مولکولی دانشگاه علوم پزشکی گیلان، رشت، ایران

^۲متخصص بیوشیمی بالینی، استادیار گروه بیوشیمی، دانشگاه علوم پزشکی گیلان، رشت، ایران

^۳استادیار گروه آناتومی، دانشگاه علوم پزشکی گیلان، رشت، ایران

^۴فوق لیسانس علوم تشریح، دانشگاه علوم پزشکی خراسان شمالی، بجنورد، ایران، دانشگاه علوم پزشکی گیلان، رشت، ایران

* نویسنده مسئول: ایران، گیلان، دانشگاه علوم پزشکی گیلان، دانشکده پزشکی، گروه بیوشیمی

پست الکترونیک: Ansarmoien@gums.ac.ir

چکیده

زمینه و هدف: فرمالدهید (HCHO) یک ماده شیمیایی محلول در آب است که در پزشکی برای ثابت سازی جسد، فیکس بافت، فرآیندهای ضد عفونی کننده و استریلیزاسیون بکار می رود. فرمالدهید باعث اختلالات ساختاری و عملکردی در کبد می گردد. این مطالعه در نظر دارد اثرات حمایتی ویتامین C بر تغییرات هیستولوژیکی و بیوشیمیایی ناشی از سمیت مزمن فرمالدهید بر کبد موش های صحرایی نر را بررسی نماید.

مواد و روش کار: ۲۴ موش صحرایی نر به سه گروه مساوی تقسیم گردیدند: گروه شاهد (دریافت نرمال سالین بصورت داخل صفاقی)، گروه آزمایش ۱ (دریافت ۱۰ mg/kg فرمالدهید ۳۷٪ بصورت داخل صفاقی برای ده روز متوالی) و گروه آزمایش ۲ (علاوه بر فرمالدهید، دریافت ۱۰۰ mg/kg ویتامین C بصورت داخل صفاقی برای ده روز متوالی). در پایان ده روز موش ها بیهوش و سرم آنها جهت ارزیابی فاکتورهای بیوشیمیایی در فریزر نگهداری شد. بعد از قطع نخاع گردنی، کبد آنها جهت مطالعات بافت شناسی خارج گردید.

یافته ها: مقادیر آسپارات ترانس آمیناز (ALP)، آلانین ترانس آمیناز (AST) و آلکالین فسفاتاز (ALP) سرم در موش های دریافت کننده ویتامین C بطور معنی داری کمتر از موشهای در معرض فرمالدهید بود. ارزیابی میکروسکوپی نمونه های بافت کبد در گروه دریافت کننده فرمالدهید نشان دهنده سینوزئیدهای گشاد پر از خون و نفوذ سلول های تک هسته ای به فضای پورت و اطراف ورید مرکزی بوده است. در موش های در معرض ویتامین C و فرمالدهید، تغییرات هیستولوژیکی کمتری نسبت به گروه در معرض فرمالدهید مشاهده گردید.

نتیجه گیری: ویتامین C ممکن است نقش مفیدی در جلوگیری از آسیب کبدی ناشی از فرمالدهید داشته باشد.

واژه های کلیدی: فرمالدهید، ویتامین C، کبد، میکروسکوپ نوری

مقاله

پژوهشی

مجله دانشگاه علوم پزشکی خراسان شمالی سال ۹۳؛ دوره ۶ (۴): ۹۴۷-۹۵۵
Journal of North Khorasan University 2014;6(4):947-955

وصول: ۹۳/۱/۱۹

اصلاح: ۹۳/۳/۱۷

پذیرش: ۹۳/۵/۱۱

مقدمه

فرمالدهید (HCHO) یک ماده شیمیایی محلول در آب، بی رنگ و قابل اشتعال با بوی تند و زننده می باشد که در ساختار طبیعی ارگانسیم وجود دارد [۱]. فرمالدهید موجود در ارگانسیم، در کبد و اریتروسیت ها به اسید فرمیک متابولیزه شده و بوسیله ادرار، مدفوع یا تنفس دفع می گردد [۲]. این ماده در سیگار، رنگ، کاغذ، پلاستیک، سوخت دیزل و گازوئیل، فرآورده های پزشکی و صنعتی وجود دارد [۳]. در پزشکی، برای ثابت سازی جسد، فیکس ارگان و بافت، فرآیندهای ضد عفونی کننده و استریلیزاسیون بکار می رود [۴]. مطالعات مختلف، اختلالات ساختاری و عملکردی سیستم های تنفسی، معده ای روده ای، تولید مثلی و عصبی، همراه با عوارض سمی فرمالدهید را گزارش نموده اند [۵-۷]. و نیز اثرات سوء روی ساختار هیستولوژیکی و عملکرد کبدی دارد [۸-۱۰]. فرمالدهید با منوآمین ها یا آمیدها واکنش داده و ترکیبات پیچیده ای با پروتئین ها DNA تولید می کند و منجر به افزایش میزان گونه های فعال اکسیژن (ROS) در بدن می شود [۵]. تماس با فرمالدهید منجر به اختلالات سیستم های اکسیدان و آنتی اکسیدان بافت کبدی و آسیب کبدی می شود. مطالعات مختلف نشان داده اند که عوارض جانبی آن در خون، کبد، کلیه و بیضه بر اثر افزایش تولید گونه های فعال اکسیژن می باشد که در نهایت منجر به استرس اکسیداتیو در سلول می گردد [۸]. در سلول های هوزی، در طی متابولیسم نرمال، ROS شامل رادیکال های آزاد، تولید می شود [۱۱، ۱۲]. منابع تولید ROS شامل منابع داخل سلولی (مانند میتوکندری ها) و منابع خارج سلولی مانند اشعه رادیویی، مواد شیمیایی و آلوده کننده های محیطی) می باشند [۱۳، ۱۴]. سلولها در شرایط طبیعی دارای سیستم های محافظتی جهت جلوگیری از آسیب ROS به DNA، چربیها و پروتئین ها می باشند که مهمترین آنها آنزیمهای آنتی اکسیدانی و آنتی اکسیدانهای غیر آنزیمی هستند [۱۵]. آنتی اکسیدانهای غیر آنزیمی شامل ویتامین A، E و C و عناصر روی و سلنیوم، نقش مهمی در مهار رادیکالهای آزاد اکسیژن و پایداری غشاء سلولی دارند [۱۶].

ویتامین C (ال- اسیدآسکوربیک، آسکوربات) جامد، بی بو با رنگ سفید و یا زرد و فرمول مولکولی $C_6H_8O_6$ می باشد. این ویتامین، یک کربوهیدرات وابسته به گلوکز ساده با عملکردهای بیولوژیکی می باشد [۱۷]. همچنین بعنوان یک آنتی اکسیدان محلول در آب قوی، در مایعات بدن عمل می کند [۱۸]. اسید آسکوربیک بواسطه واکنشهای رادیکالهای آزاد به اسید دهیدرو آسکوربیک تبدیل شده سپس از طریق کمپلکس آنزیمی وابسته به گلوکاتیون رزتره می گردد [۱۹].

مسیر بیوسنتز اسیدآسکوربیک در رتھا شامل کبد بعنوان مرکز سنتز می باشد. بهر حال ممکن است مکمل های ویتامین C، دفاع آنتی اکسیداتیو این حیوانات را بهبود بخشد [۲۰، ۲۱].

با توجه به اثرات مخرب فرمالدهید بر انسان نظیر اختلال در عملکرد کبد، افزایش رادیکال های آزاد و استرس های اکسیداتیو و با در نظر گرفتن نقش مهمی ویتامین C روی رادیکال های آزاد (بعنوان آنتی اکسیدان) و آسیب سلولی، در این مطالعه بر آن شدیم اثر ویتامین C بر شاخص های عملکرد کبد موش های صحرایی در معرض فرمالدهید را بررسی نماییم.

روش کار

حیوانات مورد آزمایش: مطالعه حاضر بر روی موش های صحرایی نر نژاد ویستار ۳-۲ ماهه در محدوده وزنی ۲۰۰-۱۸۰ گرم انجام شد. حیوانات از انیستیتیو پاستور رازی تهیه شدند. گروه های هشت تایی موش ها، در قفس های مخصوص و در شرایط محیطی ثابت (دمای 22 ± 2 درجه سانتی گراد) و تنظیم نور بصورت دوره های ۱۲ ساعت روشنایی و ۱۲ ساعت تاریکی نگهداری شدند. آب و غذای فشرده شده معمولی بدون محدودیت در اختیار حیوانات قرار داشت. تمام آزمایشات بر اساس موازین اخلاقی رفتار با حیوانات انجام شد که به تأیید کمیته اخلاقی دانشکده پزشکی دانشگاه علوم پزشکی گیلان رسید.

گروه های آزمایش: در این مطالعه ۱۰ مداخله ای-تجربی) ۲۴ موش به سه گروه تقسیم گردیدند: گروه شاهد: نرمال سالین ۰/۹٪ بصورت داخل صفاقی برای ۱۰ روز متوالی دریافت کردند، گروه آزمایش ۱: 10 mg/kg فرمالدهید ۰/۳٪ بصورت داخل صفاقی برای ده روز متوالی دریافت

نرمال بودند (سینوزوئیدهای کبدی و فضاهای پورت بطور طبیعی رؤیت شد) (شکل ۱). در مقاطع بافتی کبد در موش های آزمایش، در موش هایی که ده روز متوالی بصورت داخل صفاقی، فرمالدهید را دریافت کرده بودند، سینوزوئیدهای گشاد پر از خون و همچنین نفوذ سلول های تک هسته ای به فضای پورت و اطراف ورید مرکزی دیده شد (شکل ۲). در مقاطع بافتی کبد در موش هایی که ویتامین C و فرمالدهید را بصورت داخل صفاقی برآید روز متوالی دریافت کرده اند، سینوزوئیدهای گشاد پر از خون بطور نسبی دیده شد، اما سینوزوئیدهای گشاد در این گروه، به میزان گروه دریافت کننده فرمالدهید رایج نبودند. علاوه بر این، نفوذ سلولی دیده نشد (شکل ۳).

تغییرات بیوشیمیایی: در این مطالعه سطح سرمی AST، ALT و ALP بین گروه ها از نظر آماری بررسی شد. بر اساس آنالیز واریانس یکطرفه (ANOVA) مقدار P محاسبه گردید.

افزایش محسوس در میزاناَسپاراتات آمینوترانسفراز، آلانین آمینوترانسفراز و آلکالین فسفاتاز در سرم موش های دریافت کننده فرمالدهید، در مقایسه با گروه شاهد وجود داشت که نشان دهنده آسیب کبدی ناشی از فرمالدهید می باشد. سطح سرمی این آنزیمها در گروه دریافت کننده ویتامین C و فرمالدهید، مشابه گروه شاهد بود که بیانگر ممانعت از آسیب کبدی ناشی از فرمالدهید، بواسطه ویتامین C می باشد.

بحث

در این مطالعه، تغییرات بیوشیمیایی در سرم و تغییرات بافت شناسی در بافت کبد موش های صحرایی ناشی از فرمالدهید و اثرات حمایتی احتمالی ویتامین C را ارزیابی نمودیم. غلظت آنزیم های مارکر کبدی AST و ALT، همچنین ALP در سرم خون اندازه گیری شد. افزایش آنزیم های فوق در گروه دریافت کننده فرمالدهید در مقایسه با گروه شاهد، آسیب سلول کبدی را نشان می دهد. نتایج نشان داد که در معرض قرارگیری ویتامین C، از تغییرات ناشی از فرمالدهید، پیشگیری و از آسیب کبدی در مقابل سمیت فرمالدهید جلوگیری می کند.

فرمالدهید بعنوان یک ماده سرطانزای انسانی طبقه بندی شده است، چرا که منجر به سرطان بینی حنجره ای و

کردند [۱۶] و گروه آزمایش ۲: علاوه بر فرمالدهید، ۱۰۰ mg/kg ویتامین C بصورت داخل صفاقی برای ده روز متوالی دریافت کردند. در پایان دوره ده روزه، موش ها بوسیله زیلازین و کتامین بیهوش گردیده، مقدار ۵ میلی لیتر خون با استفاده از سرنگ استریل از ورید اجوف تحتانی استخراج گردید و جهت آزمایشات بیوشیمیایی مورد استفاده قرار گرفت. سپس حیوانات قطع نخاع گردنی شده، کبد آنها جهت مطالعات بافت شناسی زیر میکروسکوپ نوری، خارج گردید [۲۲،۲۳].

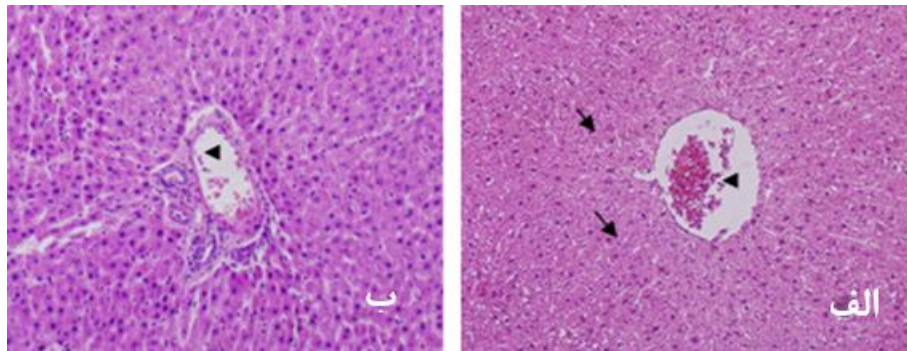
مطالعات بافت شناسی: نمونه های بافت کبد (از سمت دیافراگماتیک، لوب چپ) پس از خروج از بدن حیوانات، در محلول بوئن برای ۴۸ ساعت قرار گرفت سپس به محلول فرمالین ۱۰٪ منتقل گردید [۲۴،۲۵]. پس از پاساژ بافتی بصورت ماشینی، برش هایی با ضخامت ۴ میکرومتر بوسیله میکروتوم تهیه گردید. پس از رنگ آمیزی معمولی (هماتوکسیلین-ائوزین)، لام ها زیر میکروسکوپ نوری از نظر تغییرات هیستولوژیکی مورد مطالعه قرار گرفتند.

مطالعات بیوشیمیایی: پس از جدا کردن سرم از سلولهای خونی بوسیله سانتریفوژ (۵۰۰۰ rpm بمدت ۲۰ دقیقه)، نمونه ها در فریزر دمای ۲۰- درجه نگهداری شدند. جهت ارزیابی تستهای کبدی (ALT) آلانین آمینوترانسفراز، (AST) آسپاراتات آمینوترانسفراز و (ALP) آلکالین فسفاتاز از روش فتومتری (IFFC) استفاده شد.

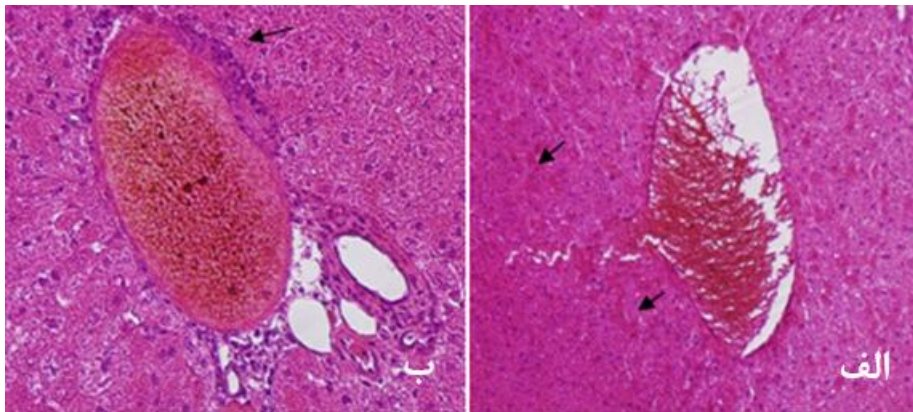
روش و ابزار گردآوری اطلاعات: داده های حاصل از گروه های مورد بررسی با استفاده از روش K-S و از نظر نرمال بودن توزیع داده ها و مقایسه نتایج سه گروه با استفاده از روش آنالیز واریانس یک طرفه (ANOVA) انجام شد. مقایسه دو به دوی گروه های مورد بررسی با استفاده از روش Tukey انجام شد. نتایج بصورت میانگین و انحراف معیار گزارش گردید. تمامی آنالیزهای آماری توسط نرم افزار SPSS version 16.0 انجام شد. مقادیر P کمتر از ۵٪ ($P < 0.05$) سطح معنی داری محسوب شد.

یافته ها

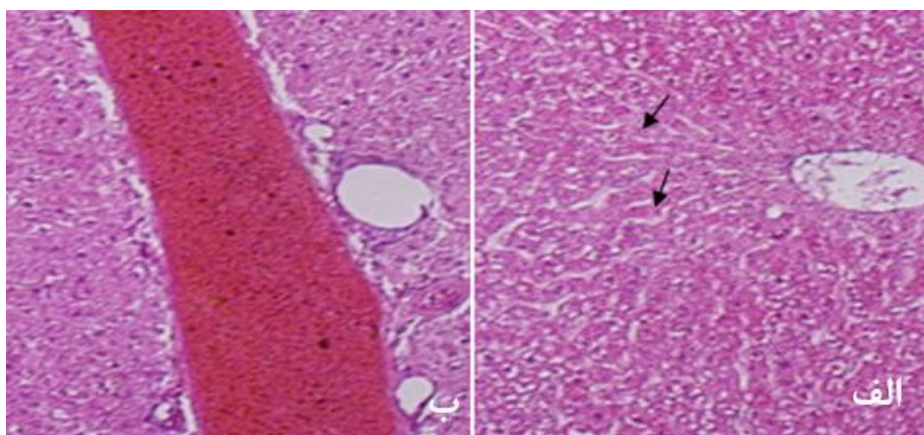
تغییرات بافت کبد: در مشاهده میکروسکوپی، در مقاطع بافتی کبد در موش های گروه شاهد، آسینی های هیپاتیک



شکل ۱: بافت کبد طبیعی در گروه شاهد. (الف) سینوزوئیدها () و ورید مرکزی () (ب) ورید پورت () در فضای پورت دیده می شود. رنگ آمیزی هماتوکسیلین-ئوزین. بزرگنمایی ۱۰۰ و ۲۰۰.



شکل ۲: گروه آزمایش ۱. (الف) دیلاتاسیون و پرخونی در سینوزوئیدها () (ب) نفوذ سلول های تک هسته ای در فضای پورت () دیده می شود. رنگ آمیزی هماتوکسیلین-ئوزین. بزرگنمایی ۱۰۰ و ۴۰۰.



شکل ۳: گروه آزمایش ۲. (الف) دیلاتاسیون در سینوزوئیدها () (ب) فضای پورت بدون نفوذ سلول های تک هسته ای دیده می شود. رنگ آمیزی هماتوکسیلین-ئوزین. بزرگنمایی ۲۰۰. شکل ۲.

جدول ۱: میزان آسپاراتات آمینوترانسفراز، آلانین آمینوترانسفراز و آلکالین فسفاتاز در گروه شاهد، آزمایش ۱ و ۲.

آسپاراتات آمینوترانسفراز (U/L)	آلانین آمینوترانسفراز (U/L)	آلکالین فسفاتاز (U/L)	
۱۴۱/۱۲±۴/۵۶	۵۳/۰۰±۲/۹۶	۵۳۳/۷۵±۳۸/۵۹	گروه شاهد (۰)
۱۶۷/۲۵±۱۱/۱۷	۷۳/۸۸±۷/۵۷	۶۴۸/۰۰±۱۹/۲۴	گروه آزمایش ۱ (فرمالدهید)
۱۳۱/۷۵±۸/۷۰	۴۹/۵۰±۲/۵۱	۴۹۷/۳۸±۴۸/۱۲	گروه آزمایش ۲ (فرمالدهید+ویتامین C)
P value			
*۰/۰۴۸	*۰/۰۲۲	*۰/۰۱۹	شاهد و آزمایش ۱ (۰-۱)
*۰/۰۲۴	*۰/۰۰۸	*۰/۰۱۱	آزمایش ۱ و آزمایش ۲ (۱-۲)
۰/۳۸۶	۰/۳۷۵	۰/۵۶۵	شاهد و آزمایش ۲ (۰-۲)

علامت (*): نشانگر معنی دار بودن ($P < 0.05$) اختلاف میانگین دو گروه می باشد.

سرطان خون می گردد [۲۶] و نیز در مطالعات متعددی، اثرات سمی فرمالدهید روی پوست و چشم ها، سیستم های تنفسی، معده ای روده ای، عصبی و تولید مثلی را نشان داده اند [۲۷،۲۶]. علاوه بر اثرات تخریبی روی ساختار هیستولوژیکی و عملکردی کبد، فرمالدهید منجر به کاهش وزن کبد و آسیب مجاری صفراوی نیز می شود [۱۰].

در شرایط طبیعی، تولید رادیکال های اکسیژن آزاد، ناشی از فرآیندهای متابولیکی داخل سلولی می باشد. این رادیکال ها موجب آسیب اکسیداتیو سلولی با تأثیر بر لیپیدهای غشاء، پروتئین ها و اسیدهای نوکلئیک می شوند. این اثرات مضر بالقوه، بوسیله دفاع آنتی اکسیدانی تنظیم می گردد [۲۸]. تصور می شود سمیت فرمالدهید بوسیله فعالیت آنزیم های تولید کننده رادیکال آزاد و همچنین بوسیله ممانعت از سیستم های برطرف کننده رادیکال، واسطه گری می شود که در نهایت منجر به افزایش تولید ROS می شود [۵].

فرمالدهید موجب اختلال در تعادل اکسیدان- آنتی اکسیدان در بافت های مختلف شده و موجب استرس اکسیداتیو همراه با آسیب بافتی می گردد [۲۹،۳۰]. پکمز^۱ و همکاران [۱۰]، در مطالعه تجربی روی کبد موش های

صحرائی نشان دادند که فرمالدهید منجر به سینوزئیدهای گشاد پر از خون و نفوذ سلول های تک هسته ای در فضای پورت و اطراف ورید مرکزی می شود [۱۰،۸]. در مطالعه گولک^۲ و همکاران [۱۶]، فرمالدهید موجب کاهش در سطوح Alb (آلبومین) و TP (پروتئین توتال) و همچنین افزایش در سطوح ALT, AST, ALP (پلاسمای خون موش های صحرائی گردید. تزریق ویتامین E (بعنوان آنتی اکسیدان) به موش ها، از این تغییرات پیشگیری نمود.

در مطالعه حاضر نیز، فرمالدهید منجر به تغییرات هیستولوژیکی بافت کبد و همچنین افزایش سطوح ALT, AST, ALP و سرم موش ها گردید، با این تفاوت که بجای ویتامین E، ویتامین C بعنوان آنتی اکسیدان مورد استفاده قرار گرفت که منجر به پیشگیری از تغییرات هیستوپاتولوژیکی و بیوشیمیایی ناشی از فرمالدهید شد. مکمل ویتامین C، بطور وابسته به دوز، موجب افزایش غلظت آسکوربات در خون می شود [۳۱]. ژوراسویک^۳ و همکاران [۱۹]، اثرات مکمل آسکوربات روی شرایط اکسیداتیو کبدی را بررسی نمودند. نتایج نشان داد جذب اضافی آسکوربات، دفاع آنتی اکسیداتیو کبد، در یک مسیر وابسته به دوز، را بهبود می بخشد.

2- Gulec
3- Djurasevic

1 -Pekmez

جمع بندی نتایج حاصل از مطالعات فوق نشان می دهد که فرمالدهید باعث افزایش تست های مارکر کبدی می شود و این افزایش ممکن است بدلیل افزایش رادیکال های آزاد باشد. از آنجایی که ویتامین C بعنوان یک آنتی اکسیدان قوی عمل می کند می تواند تولید رادیکال های آزاد را بکاهد.

نتایج حاصل از مطالعات فوق و نیز مطالعه حاضر نشان می دهد که تماس با فرمالدهید منجر به تخریب ساختاری و آسیب بافت کبدی موش های صحرایی و بدنبال آن افزایش شاخص های عملکرد کبدی می شود که این افزایش ممکن است بدلیل افزایش رادیکال های آزاد و آسیب اکسیداتیو سلولی باشد. به نظر ویتامین C، بعنوان یک آنتی اکسیدان قوی می تواند از اثرات مضر فرمالدهید بر کبد حفاظت نماید.

نتیجه گیری

ویتامین C ممکن است نقش مفیدی در جلوگیری از آسیب کبدی ناشی از فرمالدهید داشته و بنابراین می توان چنین نقش بالقوه ای را در کاربرد کلینیکی آن در نظر گرفت.

تشکر و قدردانی

مؤلفین مراتب سپاس خود را از معاونت پژوهشی دانشگاه علوم پزشکی گیلان و مرکز تحقیقات سلولی و مولکولی دانشکده پزشکی این دانشگاه ابراز می دارند. از جناب آقای دکتر سلطانی نیز صمیمانه قدردانی می شود. کد این طرح پژوهشی ۱۰۸ می باشد و هزینه های این طرح بوسیله دانشگاه علوم پزشکی گیلان تأمین گردیده است.

References

1. Smith AE. Formaldehyde, *Occup Med*. 1992; 42: 83-88.
2. Usanmaz SE, Akarsu ES, Vural N, Neurotoxic effects of acute and subacute formaldehyde exposures in mice, *Envir Toxicol Pharmacol* 2002; 11: 93-100.
3. Flyvholm MA, Andersen P, Identification of formaldehyde releasers and occurrence of formaldehyde and formaldehyde releasers in registered chemical products, *Am J Ind Med* 1993; 24(5): 533-552.
4. Sarnak MJ, Long J, King A. Intravesicular formaldehyde instillation and renal complications, *Clin Nephrol* 1992; 51: 122-125.
5. Saito Y, Nishio K, Yoshida Y, Niki E, Cytotoxic effect of formaldehyde with free radicals via increment of cellular reactive oxygen species, *Toxicology* 2005; 210[2-3]: 235-245.
6. Khamgaonkar MB, Fulare MB, Pulmonary effects of formaldehyde exposure: an environmental-epidemiological study, *Indian J Chest Dis Allied Sci* 1999; 33: 9-13.
7. Kilburn KH, Neurobehavioral impairment and seizures from formaldehyde, *Arch of Environ Health* 1994; 49: 37-44.
8. Cikmaz S, Kutoglu T, Kanter M, Mesut R, Effect of formaldehyde inhalation on rat livers: a light and electron microscopic study, *Toxicol Ind Health*, 2010; 26(2): 113-9.
9. Strubelt O, Younes M, Pentz R and Kühnel W, Mechanistic study on formaldehyde-induced hepatotoxicity, *J Toxicol Environ Health*, 1989; 27: 351-66.
10. Pekmez H, Colakoglu Camci N, Zararsiz I, Kus I, Ogeturk M, Yilmaz HR and Sarsilmaz M, The Effect of Melatonin Hormone on Formaldehyde-Induced Liver Injury, A Light Microscopic and Biochemical Study, *Firat Tip Dergisi* 2008; 13(2): 92-97.
11. Dumont M, D'Hont C, Moreau A, Mbape H, Feldmann G, and Erlinger S, Retrograde injections of formaldehyde into the biliary tree induce alterations of biliary epithelial function in rats, *Hepatology* 1996; 24: 1217-23.
12. Castro L, Freeman BA. Reactive oxygen species in human health and disease, *Nutrition* 2001; 17(2): 161-165.
13. Saito Y, Nishio K, Yoshida Y, Niki E, Cytotoxic effect of formaldehyde with free radicals via increment of cellular reactive oxygen species, *Toxicology* 2005; 210: 235-245.
14. Riley PA, Free radicals in biology: oxidative stress and the effects of ionizing radiation, *Int J Radiat Biol* 1994; 65(1): 27-33.
15. Ucmakli E, Armutcu F and Ozturk A, The effects of formaldehyde intoxication on the inducible nitric oxide synthase expression and nitric oxide level in the liver tissue of rats, *Turk J Med Sci*. 2013; 43: 52-56.
16. Gulec M, Gurel A and Armutcu F. Vitamin E protects against oxidative damage caused by formaldehyde in the liver and plasma of rats, *Mol cell Biochem* 2006; 290: 61-67.
17. Rekha D, Kini, Tripathi Y, CV Raghuvver, Sheila R, Pai, Ramaswamy C and Priya Kamath, Role of vitamin C as an antioxidant in cadmium chloride induced testicular damage, *International Journal applied Biology Pharmaceutical Technology*, 2001; 2(3): 484-488.
18. Ronojoy SG, Jisun K, Cynthia G, Sungdug Oh, Juran P, Wook-Bin Imand, "et al", Effect of ascorbic acid supplementation on testicular steroidogenesis and germ cell death in cadmium-treated male rats, *Molecular and Cellular Endocrinology*, 2004; 221: 57-66.
19. Djurasevic S F, Djordjevic J, Drenca T, Jasnic N and Cvijic G, Influence of Vitamine C Supplementation on the Oxidative Status of Rat Liver, *J of Arch Biol Sci Belgrade*, 2008; 60(2): 169-173.
20. Stone I, The natural history of ascorbic acid in the evolution of the mammals and primates and its significance for present day man, *Orthomol, Psychiatry* 1972; 1: 82-89.
21. Karakilcik A Z, Hayat A, Aydilek N, Zerim M and Cay M, Effect of Vitamin C on Liver Enzymes and Biochemical Parameters in Rats Anesthetized with Halothane, *Gen. Physiol, Biophys* 2005; (24): 47-55: 21-29.
22. Yakup E, Tulay E, Hafize U, Habibe T, unca A and Ethem E, Effect of vitamin C on oxidative liver injury due to isoniazid in rats, *Pediatrics International*, 2010; 52: 69-74.

23. Bakhshiani R and Fazilati M, Vitamin C can reduce toxic effects of Nano Oxide, *Int. Res. J. Biological Sci.* 2014; 3(3): 65-70[Persian].
24. Drury, R.A.B. and Wallington, E.A, *Carlton's Histological Technique*, fourth edition, Oxford University Press, London, 1967.
25. Humason G.L, *Animal Tissue Techniques*, third edition, W.H. Freeman, San Francisco, 1972.
26. National Toxicology Program, Final Report on Carcinogens Background Document for Formaldehyde, *J of Rep Carcinog Backgr Doc.* 2010 Jan: i-512:590-598.
27. Golalipour MJ, Azarhoush R, Ghafari S, Gharravi AM, Fazeli SA and Davarian A, Formaldehyde exposure induces histopathological and morphometric changes in the rat testis, *Folia Morphol*, 2007; 66(3):167-171.
28. Husain K, Scott BR, Reddy SK, Somani SM, Chronic ethanol and nicotine interaction on rat tissue antioxidant defense system, *Alcohol* 2001; 25: 89-97.
29. Dobrzynska I, Skrzydlewska E, Kasacka I, Figaszewski Z, Protective effect of N-acetylcysteine on rat liver cell membrane during methanol intoxication, *J Pharm Pharmacol* 2000; 52: 547-552.
30. Tang M, Xie Y, Yi Y, Wang W, Effects of formaldehyde on germ cells of male mice, *Wei Sheng Yan Jiu* .2003; 32: 544-548.
31. Banhegyi G, Braun L, Csala M, Puskas F and J Mandl, Ascorbate metabolism and its regulation in animals, *Free Radic, Biol Med* 1997; 23: 793-803.

The effect of vitamin C on formaldehyde-induced liver injury in male rats

Nasiri E1, Ansar MM2 *, Gazor R3, Rahmani A4

¹Associate professor of Anatomy, Member of Cellular & Molecular Research Center, Guilan University of Medical Science, Rasht, Iran.

²Assistant professor of Biochemistry, Guilan University of Medical Science, Rasht, Iran.

³Assistant professor of Anatomy, Guilan University of Medical Science, Rasht, Iran.

⁴MSc in Anatomical Sciences North Khorasan University of Medical Science, Bojnurd, Iran, Guilan University of Medical Science, Rasht, Iran,

*Corresponding Author: Department of Biochemistry, Faculty of Medicine, Guilan University of Medical Science, Guilan, Iran,
Email: Ansarmoien@gums.ac.ir

Abstract

Background & Objectives: Formaldehyde (FA) is a water soluble chemical agent used in different sciences and industries. In medicine, it is used for cadaver and tissue fixation, disinfection and sterilization procedures. Formaldehyde causes structural and functional changes in liver. The aim of this study was to investigate the protective effects of vitamin C on histological and biochemical changes of formaldehyde-induced chronic of liver in male Rats.

Materials and Methods: A total of 24 male wistar-albino rats were divided into three equal groups: control [0.9% NaCl alone, intraperitoneally (ip)], group 1 [37%FA, 10 mg/kg, ip] and group 2 [vitamin C, 100 mg/kg, ip+FA]. After 10 days, all animals were anaesthetized and blood serum were collected and frozen (-20 °C) for biochemical analysis. After cervical dislocation, the liver tissue samples were taken in order to be processed for light microscopy.

Results: Aspartate transaminase (AST), alanine transaminase (ALT) and alkaline phosphatase (ALP) levels in rats treated with vitamin C plus formaldehyde were lower than the FA treated group. Light microscopic evaluation of liver tissue samples of formaldehyde-exposed rats revealed enlarged sinusoids filled with blood and mononuclear cell infiltration in the portal areas and around the central veins. The rats treated with vitamin C plus formaldehyde had fewer histological changes rather than formaldehyde treated group.

Conclusion: Our results suggest that vitamin C may be useful to protect against formaldehyde-induced liver injury.

Key words: Liver, Formaldehyde, Vitamin C, Light Microscope