

سید مجید غضنفری<sup>۱\*</sup>، جواد گنجلو<sup>۲</sup>، سید جمال میرموسوی<sup>۳</sup>

<sup>۱</sup>پزشک عمومی، کارشناس مرکز مطالعات و توسعه آموزش پزشکی، دانشگاه علوم پزشکی سبزوار، سبزوار، ایران  
<sup>۲</sup>کارشناس ارشد آموزش پرستاری، مربی، دانشکده پرستاری و مامایی، دانشگاه علوم پزشکی سبزوار، سبزوار، ایران  
<sup>۳</sup>کارشناس ارشد آموزش پزشکی، مربی، مدیر مرکز مطالعات و توسعه آموزش پزشکی، دانشگاه علوم پزشکی سبزوار، سبزوار، ایران  
<sup>\*</sup>نویسنده مسئول: دانشگاه علوم پزشکی سبزوار، مرکز مطالعات و توسعه آموزش پزشکی  
پست الکترونیک: ghazanfarim1@mums.ac.ir

## چکیده

**زمینه و هدف:** *Situs inversus* [Situs transversus]. وضعیت مادرزادی نادری است که موقعیت مکانی احشاء داخلی قفسه سینه و شکم، نسبت به حالت طبیعی، معکوس و مشابه قرار گرفتن شخص در برابر آینه است. میزان شیوع این مورد نادر، کمتر از یک در ده هزار است. این مقاله چنین موردی را در یک دانش آموز ۱۰ ساله سبزواری گزارش می کند.

**مواد و روش کار:** در حین اجرای برنامه بررسی سلامت دانش آموزان دبستانی، سمع قلب دانش آموز پسر ۱۰ ساله ای در سمت چپ قفسه سینه خیلی ضعیف بود. با جابجایی گوشی به سمت راست قفسه سینه، صداهای قلبی واضح تر سمع شد و تشخیص احتمالی *Dextrocardia* و یا *Situs inversus* مطرح گردید. با انجام رادیوگرافی قفسه صدری و سونوگرافی شکم تشخیص اولیه تأیید شد.

**نتیجه گیری:** به طور معمول *Situs inversus* با دکستروکاردی و جابجایی عروق بزرگ همراه است و پیش آگهی آن خوب است و افراد دارای این خصوصیت، عمری طبیعی خواهند داشت. اختلالات قلبی فقط در ۳-۵ درصد موارد *Situs inversus* بروز می کند. در مورد دانش آموز مورد نظر، با وجود بررسی های دقیق تر، مشکل خاصی مشاهده نشد. *Situs Inversus* ارثی بوده و احتمال دریافت آن در مرد و زن یکسان است. وضعیت آناتومیک معکوس و شرح حال غیر طبیعی از نظر بالینی در *Situs Inversus*، تشخیص و شناسایی به موقع این گروه از افراد را دچار مشکل می کند. شرح حال و معاینات بالینی دقیق و توجه بیشتر به تکنیکهای تصویربرداری در تروماها، در مواجهه با این موارد نادر، عوارض و خطاهای گروه پزشکی را به حداقل خواهد رساند.

**واژه های کلیدی:** گزارش موردی، دکستروکاردی، سبزوار، *Situs Inversus Totalis*.

مقدمه

مارکو سورینو<sup>۱</sup> برای اولین بار، در سال ۱۶۴۳ میلادی، دکستروکاردی را تشخیص داد. بیش از یک قرن بعد متیو بیلی<sup>۲</sup> وضعیت مادرزادی نادری به نام Situs inversus [Situs transversus] را شرح داد. در Situs inversus موقعیت مکانی احشاء داخلی قفسه سینه و شکم، نسبت به حالت طبیعی معکوس، و به عبارت دیگر، مشابه قرارگرفتن فرد در برابر آینه است [۹،۵،۲،۱].

شیوع آن در جوامع مختلف، متفاوت و کمتر از یک در ده هزار است [۹،۷]. علت اصلی بروز این حالت از نظر تکامل جنینی، عدم چرخش کامل احشا می باشد [۶]. در ۳-۵ درصد موارد، احتمال اختلال عملکرد قلب وجود دارد [۹] که در حالت معمول این احتمال کمتر از یک درصد جمعیت است [۴].

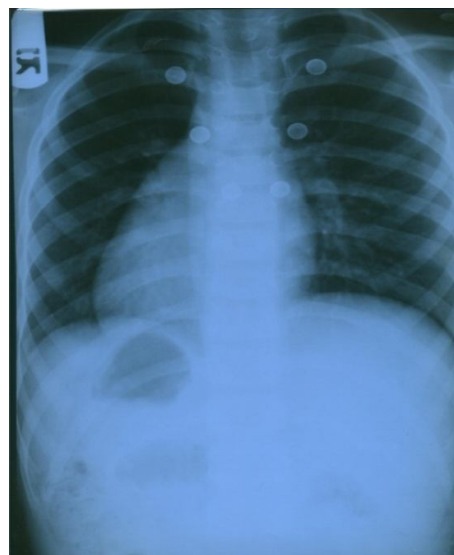در اکثر موارد Situs inversus، قلب در سمت راست قرار دارد. اندام های معده و طحال در سمت راست شکم، و کبد و کیسه صفرا در سمت چپ قرار می گیرند. ریه چپ سه لوب و ریه راست دو لوبه خواهد بود. همچنین عروق خونی، اعصاب، روده ها و لیمفاتیک ها، معکوس می باشند [۷].

هنگامی که این وضعیت با دکستروکاردی همراه باشد، آن را کامل [Situs inversus totalis] و زمانی که با Levocardia همراه باشد، ناکامل [Situs inversus incompletus] خوانده می شود [۷،۳].

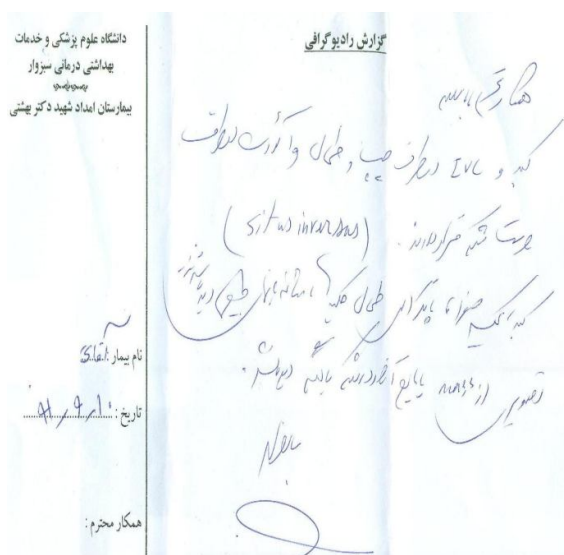
هدف از گزارش این مورد نادر، جلب توجه همکاران گروه پزشکی به وجود این قبیل آنومالیها و منظور نمودن آنها در اقدامات تشخیصی - درمانی خود و نیز اطلاع رسانی عمومی از نظر توجیه امکان وجود حالات غیرطبیعی و جلوگیری از درمانهای خودسرانه است.

شرح حال بیمار

در جریان انجام برنامه بررسی سلامت دانش آموزان دبستانی، حین بررسی و معاینه فیزیکی دانش آموزان کلاس سوم ابتدایی یکی از دبستان های شاهد شهر سبزوار، سمع قلب دانش آموز پسر ۱۰ ساله ای، در سمت چپ قفسه سینه خیلی ضعیف بود، با جابجایی گوشی به سمت راست قفسه سینه، صداهای قلبی واضح تر سمع شد و تشخیص احتمالی دکستروکاردی و یا Situs inversus مطرح گردید [۱۰]. ضمن هماهنگی با مربی بهداشت و مسئولین محترم آموزشگاه، با خانواده دانش آموز تماس گرفته شد و با ارائه توضیحات کافی به والدین

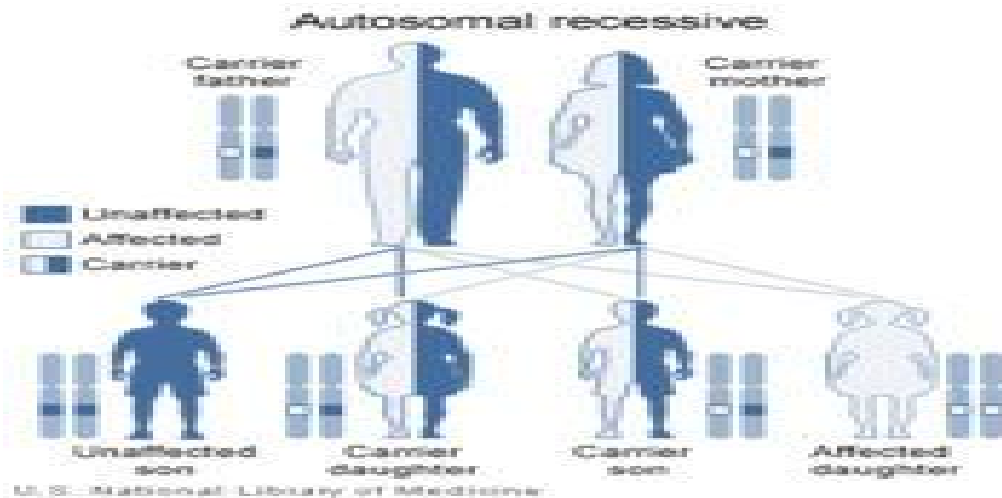


تصویر ۱: رادیوگرافی قفسه صدی



تصویر ۲: گزارش سونوگرافی

- 1-Marco Severino
- 2- Matthew Baillie



تصویر ۳: طرح انتقال اتوزومال ژن

نیز، سمع قلب حین انجام معاینات سلامت دانش آموزان ابتدایی، وضعیت اختصاصی وی را مشخص کرد. اما نکته قابل توجه اینکه دانش آموز مورد نظر ما در گذشته چند نوبت تحت معاینه فیزیکی قرار گرفته بود، اما هیچ مورد خاصی در پرونده و شناسنامه سلامت وی ثبت نگردیده بود.

Situs inversus به طور معمول با دکستروکاردی و جابجایی عروق بزرگ همراه است ولی پیش آگهی آن خوب است و افراد دارای این خصوصیت - به جز همراهی اختلالات قلبی که فقط در ۳-۵ درصد موارد بروز می کند [۹] و بایستی جهت پی گیری و درمان به کاردیولوژیست ارجاع گردد- عمری طبیعی خواهند داشت. بروز این وضعیت همراه با Levocardia نادرتر و حدود یک در ۲۲۰۰۰ بوده، و احتمال بروز بیماریهای مادرزادی قلب در این حالت [Levocardia] بیشتر خواهد بود [۷]. علت اصلی بروز Situs inversus از نظر تکامل جنینی، عدم چرخش کامل احشا می باشد [۶]. توضیح بیشتر آنکه

جهت پیشگیری از ایجاد هر گونه نگرانی، مقدمات لازم برای انجام اقدامات تشخیصی صورت گرفت. سپس رادیوگرافی قفسه صدی و سونوگرافی شکم جهت تأیید تشخیص اولیه در بیمارستان امداد شهید بهشتی سبزوار انجام شد.

در رادیوگرافی قفسه صدی، شیفت قلب به سمت راست و حضور واضح Apex قلب در سمت راست قفسه صدی، تشخیص دکستروکاردی را قطعی کرد. (تصویر ۱)

در گزارش سونوگرافی شکم نیز کبد و IVC در طرف چپ و طحال و آئورت در طرف راست شکم گزارش گردید و تشخیص Situs inversus totalis را قطعی کرد. (تصویر ۲)

#### بحث

Situs inversus به طور معمول حین معاینه فیزیکی، به خصوص سمع قلب و یا حین انجام رادیوگرافی قفسه صدی و بررسی های سونولوژیک احشاء شکم و لگن مشخص می شود [۶]. در مورد دانش آموز مورد نظر ما

در مراحل اولیه رشد طبیعی جنین، ساختار لوله ماندنی که قلب را تشکیل می دهد به صورت حلقه ای به سمت چپ در می آید که به عنوان عامل شناسایی محور چپ / راست بوده و جهت چرخش سایر ارگان ها را مشخص می کند. با وجودی این که مکانیزم ایجاد حلقه قلب به سمت چپ، به طور کامل درک نشده است، اما حداقل یک ژن شناسایی شده است که نقشی در این روند داشته باشد تصور بر این است که بسیاری از عوامل ممکن است در بروز Situs inversus نقش دارد [۹،۸].

هیچ روش پیشگیری یا درمانی برای Situs inversus وجود ندارد اما در مواردی که احتمال نقص قلبی وجود دارد، باید به متخصص قلب ارجاع شوند [۹،۸]. علاوه بر این، به منظور جلوگیری از سردرگمی های غیرضروری در اقدامات تشخیصی، بسیار مهم است که تمام پزشکان درگیر در مراقبت های پزشکی از وضعیت بیمار مطلع باشند [۱۰].

در مورد این دانش آموز با وجود بررسی های بیشتر و دقیق تر، مشکل خاصی مشاهده نشد. هم چنین شواهدی مبنی بر احتمال وجود این خصوصیت در سایر اعضای خانواده مشاهده نشد. Situs Inversus به طور معمول با یک الگوی انتقال اتوزومال مغلوب به ارث می رسد هر چند که می تواند به صورت وابسته به X نیز منتقل شود [۸،۷]. نسبت جنسی انتقال این حالت در مرد و زن ۱:۱ و یکسان است. (تصویر شماره ۳)

#### نتیجه گیری

وضعیت آناتومیک معکوس و شرح حال غیر طبیعی از نظر بالینی در Situs Inversus، تشخیص و شناسایی به موقع این گروه از افراد را دچار مشکل می کند. شرح حال و معاینات بالینی دقیق در مواردی نظیر تروماها و انجام نوار قلب و غیره، عوارض و خطاهای درمانی گروه پزشکی در مواجهه با این موارد نادر را به حداقل می رساند. احتمال بروز اختلالات قلبی در ۵-۳ درصد موارد Situs Inversus، بررسی های عملکرد قلب و عروق را ضروری می سازد.

دقت و توجه بیشتر به تکنیکهای تصویربرداری نظیر رادیوگرافی و سونوگرافی بسیار کمک کننده خواهد بود. Scanning CT از اشتباهات احتمالی خواهد کاست.

تامل همکاران پزشک در موارد درخواست نماهای AP و PA و نیز دقت همکاران رادیولوژی در Label و مارکرگذاری در بخش های رادیولوژی، از خطاهای انجام و تفسیر نادرست رادیولوژی ها خواهد کاست. (در رادیوگرافی قفسه سینه، نمای خلفی-قدامی (PA) درخواست می شود اما اگر نمای خلفی (AP) درخواست شود ولی به دید نمای خلفی-قدامی (PA) به آن نگریسته شود و یا احیانا به Label کلیشه دقت نشود و حتی در صورت صحیح گذاشته شدن آن، مورد را نادرست تلقی داده و به دید نرمال به آن نگریسته شود - با توجه به تصویر آینه ای بودن آنها - اشتباه تشخیصی حاصل می شود.)

#### تشکر و قدردانی

از مربی پرتلاش بهداشت و مسئولین محترم آموزشگاه شاهد شهید فهمیده سبزوار، جناب آقای دکتر صبوری رادیولوژیست محترم، جناب آقای فیلسرایی و سایر همکاران گرامی بیمارستان امداد شهید دکتر بهشتی سبزوار و نیز خانواده محترم دانش آموز (ا.ح.د.) که در پیگیری و گزارش این مورد همکاری نمودند سپاسگزاری می نمایم.

## References

1. Annamaria Wilhelm, MD, "Situs Inversus", Staff Physician, Department of Radiology, Mayo Clinic. April 22, 2003, Available at <http://www.emedicine.com/linkus.htm>
2. "Dorland's illustrated medical dictionary", Twenty seventh edition, W.B.saunders company, 1988.
3. Janchar T., Milzman D , Clement M, "Situs Inversus: Emergency Evaluations of Atypical Presentations." American Journal of Emergency Medicine 18, no. 3 [May 2000]: 349-50.
4. Michael Wilson., "Dextrocardia with Situs Inversus", Michael Wilson Consulting, Available at <http://www.emedicine.com/linkus.htm>.
5. "Mosby S, Medical Encyclopedia for Health Professionals[CD-ROM]", Mosby – year book, Inc.
6. Stefanie B. N, Dugan M.S., "Situs Inversus Health Article", The Gale Group Inc., Gale , Detroit, Gale Encyclopedia of Medicine, 2002. Available at <http://www.healthline.com/galecontent/situs-inversus>.
7. Gedda L, Sciacca A, Brenci G, " et al", [1984], "Situs viscerum specularis in monozygotic twins", Acta Genet Med Gemellol [Roma] 33 [1]: 81–5. PMID 6540028.
8. Medical Dictionary available at <http://medical-dictionary.thefreedictionary.com/Situs+Inversus>
9. Medical Dictionary available at <http://medical-dictionary.thefreedictionary.com/Situs+inversus+totalis>
10. Medlib available at <http://www.medlib.ir/fa-ir/article/28564197>

## A Report of A Very Rare Case: SITUS INVERSUS TOTALIS In A 10-Year-Old Boy

Ghazanfari M<sup>1\*</sup>, Ganjlo J<sup>2</sup>, Mirmoosavi J<sup>3</sup>

<sup>1</sup>MD, Education Development Center, Sabzevar University of Medical Sciences, Sabzevar, Iran.

<sup>2</sup>M.sc of Nursing Education, School of Nursing, Sabzevar University of Medical Sciences, Sabzevar, Iran.

<sup>3</sup>M.sc of Medical Education, Education Development Center, Sabzevar University of Medical Sciences, Sabzevar, Iran.

\*Corresponding Author: Sabzevar University of Medical Sciences, Sabzevar, Iran.

Email: ghazanfarim1@mums.ac.ir

### Abstract

**Background and Objectives:** *Situs inversus or situs transversus is a rare congenital condition in which thorax and abdominal organs are positioned in a transverse manner, as in front of a mirror. Its prevalence is less than one in 10,000 of general population. This paper is intended to report one such case in a 10-year-old student.*

**Material & Methods:** *During the implementation of a school health program, the cardiac auscultation of a 10-year-old male student on the left chest was inaudible. Louder heart sounds on the right side, suspected early diagnosis of Dextrocardia and/or Situs inversus. With Chest x-ray and abdominal sonography confirmed the initial diagnosis.*

**Conclusion:** *Situs Inversus with dextrocardia, usually with transposition of the great vessels is a rare heart condition. However, most affected individuals have a good prognosis and can still live normally. Congenital cardiac anomalies occur only in 3-5% of cases. In the reported case, there was no medical problem despite a closer examination. Inherited as an autosomal recessive trait, situs inversus occurs in men and women equally. Inverted anatomical condition and the atypical history of situs inversus make the early diagnosis difficult in these patients. Obtaining an accurate patient history and performing precise clinical examinations and relying on imaging techniques in traumatic patients can reduce medical errors in treating such rare cases.*

**Keywords:** *Case Report, Dextrocardia, Sabzevar, Situs Inversus Totalis.*