Journal of North Khorasan University of Medical Sciences
No 67, Volume 17, Issue 3

Check for updates

Case Report

Trigeminocardiac Reflex Followed by the Airway Management: A Case Report

Ehsan Amini[1], Ali Esmaeili[2*], Arash Niroomand[3]

[1] Department of Oral and Maxillofacial Surgery, Faculty of Dentistry, North Khorasan University of Medical Sciences, Bojnurd, Iran
[2] Department of Anesthesiology, Faculty of Medicine, North Khorasan University of Medical Sciences, Bojnurd, Iran
[3] BSc of Anesthesiology, North Khorasan University of Medical Sciences, Bojnurd, Iran

***Corresponding author:** Ali Esmaeili, North Khorasan University of Medical Sciences, Bojnurd, Iran. Email: dresmaely8@gmail.com

DOI: 10.22034/nkums.17.3.40

How to Cite this Article:
Farjam E, Charoghchian Khorasani E, Afzalaghaee M, Peyman N. The Effect of Models and Theories in Educational Interventions on Puberty Physical Health among Adolescent Girls in Iran: A Systematic Review. J North Khorasan Univ Med Sci. 2025;17(3): 40-44. DOI: 10.22034/nkums.17.3.40

Received: 23 April 2024
Accepted: 22 February 2025

Keywords:
Airway management
Trigeminocardiac reflex

Abstract

Introduction: The Trigeminocardiac Reflex (TCR) is a brainstem reflex that causes parasympathetic stimulation and subsequent bradycardia. This study aimed to report a case of bradycardia following airway management during general anesthesia, which was hypothesized to be due to TCR.

Case Presentation: A 22-year-old male patient with Left Mandibular Ramus fracture underwent surgery under GA. The patient's heart rate suddenly dropped during airway management.

Conclusions: It was assumed that the mandibular branch of the trigeminal nerve was stimulated by the anesthesiologist during the Bag-mask ventilation and laryngoscopy; therefore, TCR was activated. After the removal of the stimulation and administration of Atropine, the patient responded appropriately, and no complications were observed.

[Downloaded from journal.nkums.ac.ir on 2026-11-25]

Copyright *© 2025 The Author(s); Published by Journal of North Khorasan University of Medical Sciences. This is an open access article, distributed under the terms of the Creative Commons Attribution-NonCommercial 4.0 International License (http://creativecommons.org/licenses /by-nc/4.0/) which permits others to copy and redistribute material just in noncommercial usages, provided the original work is properly cited.*

مجله دانشگاه علوم پزشکی خراسان شمالی
دوره ۱۷، شماره ۳، پاییز ۱۴۰۴

مقاله موردی

رفلکس تری ژمینوکاردیاک به دنبال مدیریت راه هوایی؛ یک گزارش موردی

احسان امینی[۱]، علی اسماعیلی[۲*]، آرش نیرومند[۳]

[۱] گروه جراحی دهان و فک و صورت، دانشکده دندانپزشکی، دانشگاه علوم پزشکی خراسان شمالی، بجنورد، ایران
[۲] گروه هوشبری، دانشکده پزشکی، دانشگاه علوم پزشکی خراسان شمالی، بجنورد، ایران
[۳] کارشناس هوشبری، دانشگاه علوم پزشکی خراسان شمالی، بجنورد، ایران

[*] **نویسنده مسئول:** علی اسماعیلی، گروه هوشبری، دانشکده پزشکی، دانشگاه علوم پزشکی خراسان شمالی، بجنورد، ایران. ایمیل: dresmaely8@gmail.com

DOI: 10.22034/nkums.17.3.40

تاریخ دریافت: ۱۴۰۳/۰۲/۰۴
تاریخ پذیرش: ۱۴۰۳/۱۲/۰۴

واژگان کلیدی:
رفلکس تری ژمینوکاردیاک
مدیریت راه هوایی

چکیده

مقدمه: رفلکس تری ژمینوکاردیاک یک رفلکس ساقه مغز است که باعث تحریک پاراسمپاتیک و به‌دنبال آن باعث برادی‌کاردی می‌شود. هدف از این مطالعه، گزارش یک مورد برادی‌کاردی به‌دنبال مدیریت راه هوایی در طی بیهوشی عمومی، می‌باشد، که می‌تواند ناشی از رفلکس تری ژمینوکاردیاک باشد.

گزارش مورد: آقایی ۲۲ ساله با شکستگی راموس فک تحتانی چپ تحت بیهوشی عمومی قرار گرفت. در حین مدیریت راه هوایی (تهویه با ماسک و لارنگوسکوپی) بیمار دچار برادی‌کاردی گردید.

نتیجه‌گیری: فرض بر این است که شاخه فک تحتانی عصب سه قلو (V-3) توسط متخصص بیهوشی حین ماسک‌گیری و لارنگوسکوپی تحریک و در نتیجه رفلکس تری ژمینوکاردیاک فعال شده است. بعد از برداشتن تحریک و تجویز آتروپین، بیمار پاسخ مناسب داده و هیچ عارضه‌ای مشاهده نشده است.

مقدمه

رفلکس تری ژمینوکاردیاک (Trigeminocardiac Reflex: TCR) یک رفلکس ساقه مغز است که در اثر تحریک شاخه حسی عصب سه قلو ایجاد می‌شود. تحریک شاخه حسی عصب سه قلو فعالیت پاراسمپاتیک را افزایش می‌دهد و به عنوان کاهش ناگهانی ضربان نبض با یا بدون کاهش فشار خون متوسط شریانی تعریف می‌شود که ممکن است منجر به ایست قلبی شود. تحریک این رفلکس بیشتر در دستکاری‌های جراح در جراحی‌های فک وصورت، جراحی‌های مغز و اعصاب و جراحی‌های چشمی دیده می‌شود [۱]. در این مقاله، موردی گزارش شده است که در آن، تحریک TCR در طی مدیریت راه هوایی به‌دنبال بیهوشی عمومی در فردی با شکستگی راموس فک تحتانی چپ باعث برادی‌کاردی شدید شد.

گزارش مورد

بیمار آقایی ۲۲ ساله، با تشخیص شکستگی راموس فک تحتانی چپ به صورت الکتیو در بخش جراحی بیمارستان امام علی (ع) بجنورد بستری و کاندید عمل جراحی شد. در شرح حال اولیه، بیمار وجود هرگونه بیماری زمینه‌ای قلبی، عروقی و تنفسی را رد کرد. قبل از عمل هیچ‌گونه وضعیت غیرعادی در گرافی قفسه سینه، نوار قلب و علائم حیاتی مشاهده نشد. علائم اولیه این بیمار در قبل ورود به اتاق عمل شامل؛ Blood pressure:۱۳۶/۸۲، heart rate:۷۲ و Glasco coma scale: ۱۵ بود. شرایط بیمار از نظر پاسخ‌گویی نرمال بود و مشکلی در تکلم نداشت.

در اتاق عمل، پس از برقراری مانیتورینگ‌های روتین (ECG,NIBP ، Spo_2، روند القای بیهوشی عمومی با تزریق ۲ میلی‌گرم میدازولام، ۱۰۰ میکروگرم فنتانیل و ۲ میلی‌گرم به ازای هر کیلوگرم پروپوفول و ۰/۵ میلی‌گرم به ازای هر کیلوگرم آتراکوریوم آغاز گردید. به منظور هایپراکسیژناسیون، تهویه به صورت Bag Mask Ventilation (مانور CE +گذاشتن ایروی دهانی +سرعقب چانه بالا) انجام شد که در این هنگام ضربان قلب بیمار به ۴۱ ضربه در دقیقه کاهش نمود (فشار خون و Spo_2 نرمال). بلافاصله تهویه با BMV متوقف شد و با برداشتن دست از روی چانه، ضربان قلب بیمار مجددا به وضعیت پایدار قبلی بازگشت.

با توجه به شرایط پیش‌آمده، متخصص بیهوشی برای تداوم تهویه، تصمیم به انتوباسیون بیمار گرفت. حین لارنگوسکوپی با تیغه مکنتیناش شماره ۴، مجددا بیمار به شدت برادی‌کارد شد و ضربان قلب به ۲۰ ضربه در دقیقه رسید. همچنین افت سریع فشارخون تا ۷۴/۳۸ mmHg مشاهده شد. بلافاصله بعد از مشاهده این شرایط، لارنگوسکوپی متوقف

[Downloaded from journal.nkums.ac.ir on 2026-11-25]

شد و تیم بیهوشی اقدام به تزریق ۰/۵ میلی‌گرم آتروپین نمود. بعد از این اقدام، ضربان قلب بیمار به ۸۴ ضربه در دقیقه افزایش یافت و دوباره ریتم سینوسی طبیعی مشاهده شد. با توجه به عدم موفقیت در برقراری راه هوایی پیشرفته و احتمال بروز آسیستول و عوارض جانبی، عمل کنسل شد.

تا زمان پایان اثرات داروی شل‌کننده و بازگشت تنفس‌های خودبه‌خودی بیمار، پروپوفول به میزان ۱۰۰ mg/kg تجویز شد. در این بازه زمانی جهت تهویه اقدام به BMV با حداقل تحریکات شد. همچنین ضربان قلب به صورت مداوم ارزیابی و با توجه به احتمال بروز برادی‌کاردی، آتروپین به صورت آماده به تزریق بود. پس از هوشیاری کامل و برگشت از شلی عضلانی، بیمار به ریکاوری منتقل شد. با توجه به نوع شکستگی و شواهد بالینی، فرضیه بروز TCR توسط جراح فک و صورت مطرح شد و اقدامات لازم صورت گرفت. فرض بر این بود که شاخه فک تحتانی عصب سه قلو (V-3) توسط متخصص بیهوشی حین BMV و لارنگوسکوپی تحریک و در نتیجه TCR فعال شده است.

بحث

TCR یک رویداد قلبی-عروقی حیاتی است که به‌عنوان شروع ناگهانی یک پاسخ پاراسمپاتیک شامل دیس ریتمی قلبی به صورت برادی‌کاردی، افت فشارخون و آپنه در طی تحریک هر یک از شاخه‌های حسی عصب سه قلو (v1، v2، v3) تعریف می‌شود [۱]. در حالی که TCR به عنوان شروع ناگهانی برادی‌کاردی، ضربان قلب کمتر از ۶۰ ضربه در دقیقه و میانگین فشارخون شریانی کمتر از ۲۰ درصد پایه تعریف می‌شود، برخی محققین اما کاهش حداقل ۱۰ درصدی متغیرهای همودینامیک را به عنوان یک TCR مثبت در نظر می‌گیرند [۲،۳]. طی مطالعات گذشته، این رفلکس یکی از عمده دلایل ایست قلبی در عمل‌های جراحی غیر قلبی از جمله جراحی‌های ناحیه چشم، فک و صورت، جراحی مغز و اعصاب با درگیری جمجمه و جراحی زیبایی بینی گزارش شده است که می‌تواند مشکل‌ساز باشد [۴،۵]. در این مطالعه، یک مورد TCR در بیماری با تشخیص شکستگی راموس فک تحتانی چپ گزارش شده است که حین برقراری راه هوایی اتفاق افتاد.

عوامل متعددی برای افزایش خطر TCR شناخته شده است. از جمله این موارد می‌توان به افزایش فشار دی‌اکسیدکربن، هیپوکسمی، بیهوشی خفیف، سن پایین و ماهیت محرک اشاره نمود. عوامل دارویی از قبیل اوپیوئید سریع‌الاثر مانند فنتانیل، رمی فنتانیل و سوفنتانیل ممکن است مستعد ایجاد آن باشند [۲،۳،۶].

یکی از عوامل خطر برای TCR، عمق کم بیهوشی بیماران است. میولی و همکاران در یک مرور نظام‌مند، رابطه بین بیهوشی سبک (CSI>۶۰) و وقوع TCR را مورد بررسی قرار دادند. یافته‌ها نشان داد که وقوع TCR در بیهوشی خفیف ۱/۲ برابر بیشتر از بیهوشی عمیق می‌باشد، به طوری‌که شیوع TCR در CSI> ۶۰ (بیهوشی سبک) بیشتر بیماران با CSI بین ۴۰ تا ۶۰ (عمق بیهوشی منظم) و CSI کمتر از ۴۰ (بیهوشی عمیق‌تر از بیهوشی معمولی) بود [۷]. در گزارش حاضر، TCR علی‌رغم تجویز حداکثری داروهای القایی بیهوشی و اعمال دوز کامل داروهای آرام‌بخش رخ داد.

کنیچی اوسامی و همکاران در بررسی سه مورد متفاوت از آسیستول حین جراحی مننژیوم حفره خلفی، استفاده از رمی فنتانیل را به‌عنوان یک داروی بیهوشی، علت احتمالی تشدید TCR در بیماران مورد مشاهده خود بیان کردند [۸]. همچنین، وانگ و همکاران در مطالعه‌ای نتیجه گرفتند که فنتانیل، با دوز القای بیهوشی، یکی از عوامل محرک TCR در بیماران می‌باشد [۹]. در این مطالعه، تنها از داروی فنتانیل به عنوان ضد درد استفاده شد.

هارشیتا موریا و همکاران در مطالعه‌ای احتمال وقوع TCR را در دو گروه سنی مختلف (۱۰ تا ۱۹ سال و ۲۰ تا ۴۰ سال) بررسی کردند. نتایج این مطالعه احتمال وقوع TCR را در گروه سنی پایین‌تر، بیشتر نشان داد [۱۰]. این در صورتی است که در مطالعه مشابهی که هامونکار و همکاران داشتند، TCR بیشتر در گروه سنی ۳۵ تا ۴۱ سال دیده شد [۱۱]. در این مطالعه، TCR در یک فرد ۲۲ ساله رخ داد.

با اینکه پاسخ استرس به لارنگوسکوپی و لوله‌گذاری تراشه، به صورت تاکی‌کاردی، فشار خون بالا ظاهر می‌شود و می‌تواند اثرات مضری بر سیستم عصبی و قلبی عروقی داشته باشد [۱۳، ۱۴]، اما این مطالعه، این پاسخ به صورت برادی‌کاردی شدید مشهود بود که بعد از برداشته‌شدن تحریک ضربان قلب بیمار به حالت عادی بازگشت.

یوشیو هایاکاوا و همکاران گزارش کردند که در یک بیمار تحت عمل جراحی اصلاح اسکار داخل دهانی بعد از القای بیهوشی و در هنگام مانورهای جراحی، TCR مشاهده شد [۱۲]. با این حال در گزارش حاضر، TCR در زمان مدیریت راه هوایی و قبل از شروع مداخلات جراحی مشاهده شد. حتی شدت برادی‌کاردی در هنگام انجام لارنگوسکوپی بیشتر از زمان مداخلات جراحی در مطالعات مختلف بود.

لابرس و همکاران ریسک بروز TCR به‌دنبال جراحی‌های ناحیه فک تحتانی و مدنیبولار را پایین و نادر گزارش کرده‌اند. در این مطالعه بیشترین احتمال بروز TCR را در بیمارانی گزارش شده است که سابقه مشکلات قلبی و عروقی داشتند [۱۳]. در صورتی‌که در گزارش حاضر به‌دنبال شکستگی و همچنین عدم وجود هرگونه بیماری‌های قلبی-عروقی این پدیده مشاهده گردید.

در هنگام بروز TCR، یکی از مهم‌ترین کارها برای جلوگیری از آسیستول بیمار، برداشتن سریع تحریکات ایجاد شده می‌باشد و زمانی که محرک متوقف می‌شود، ضربان قلب و فشارخون بیمار به طور خودبه‌خود بهبود می‌یابد. با این حال، در برخی موارد، مداخله پزشکی ضروری است. داروهای ترجیحی آنتی کولینرژیک‌ها مانند آتروپین هستند که برای اکثر بیماران موثر است. یوشیدا و همکاران در یک گزارش مورد TCR در یک زن ۷۷ ساله تحت جراحی بریدن آنوریسم مغزی با بی‌حسی موضعی سطح سخت شامه، استفاده از آتروپین را برای درمان برادی‌کاردی ناشی از TCR موثر دانستند [۱۴]. همچنین مطالعات مشابه استفاده از آتروپین برای پیشگیری از ایجاد آسیستول ناشی از TCR را موثر دانسته‌اند [۲،۳،۱۵،۱۶]. در گزارش حاضر، در هنگام ماسک‌گیری، به دنبال برداشتن تحریک، ضربان قلب به حالت پایه برگشت. همچنین در حین لارنگوسکوپی و افت ضربان قلب، با تجویز آتروپین بیمار پاسخ مناسب را نشان داد.

عوارض مختلفی ممکن است به دنبال TCR رخ دهد. پیامد آن گاهی اوقات می‌تواند بسیار خطرناک باشد و ممکن است در بیماران مبتلا به

[Downloaded from journal.nkums.ac.ir on 2026-11-25]

عروق ضعیف به دلیل تصلب شرایین، منجر به ناتوانی‌های مادام‌العمر به‌دلیل عوارض ایسکمیک شود. همچنین TCR ممکن است منجر به انفارکتوس‌های بعدی قلبی و مغزی شود. دیشا آواستی و همکاران موردی را گزارش کردند که در آن یکی از علل مرگ بیمار، در کنار خونریزی شدید، وقوع TCR بود.

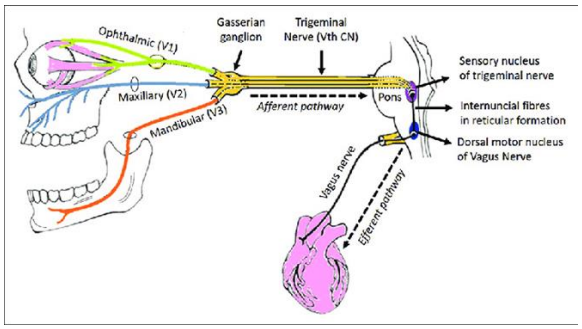

شکل ۱: مسیر عصب سه قلو

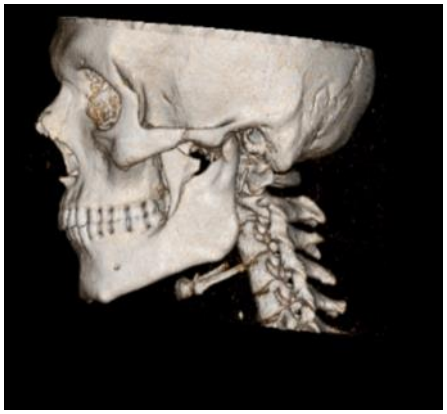

شکل ۲: سی تی اسکن سه‌بعدی محل شکستگی راموس فک تحتانی در بیمار

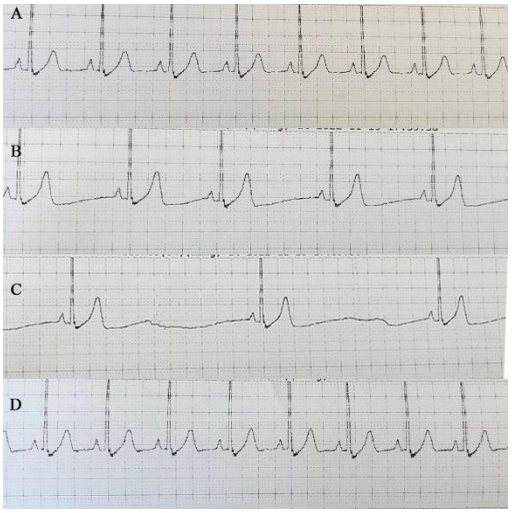

تصویر ۳:

A: ضربان قلب اولیه بیمار قبل از مدیریت راه هوایی

B: تهویه به صورت BMV انجام شد. در این لحظه ضربان قلب بیمار به ۴۱ ضربه در دقیقه کاهش یافت.

C: در حین لارنگوسکوپی با تیغه مکینتاش سایز ۴، بیمار دچار برادی‌کاردی شدید شد و ضربان قلب به ۲۰ ضربه در دقیقه کاهش یافت.

D: لارنگوسکوپی متوقف شد و تیم بیهوشی ۰/۵ میلی‌گرم آتروپین را به صورت داخل وریدی تزریق کردند. پس از تزریق، ضربان قلب بیمار به ۸۴ ضربه در دقیقه رسید.

نتیجه‌گیری

فرض بر این است که با توجه به محل شکستگی فک، تحریک ناشی از تهویه با ماسک و لارنگوسکوپی بیمار باعث تسریع رویداد TCR می‌شود. رویداد رفلکس تریژمینوکاردیاک با برداشتن تحریک و تجویز فوری آتروپین به خوبی پاسخ داد. در نهایت بیمار جهت عمل جراحی به یک مرکز مجهزتر منتقل گردید.

References

1. Schaller B. Trigeminocardiac reflex. A clinical phenomenon or a new physiological entity? J Neurol. 2004;251(6):658-65. [DOI: 10.1007/s00415-004-0458-4] [PMID: 15311339]
2. Arasho B, Sandu N, Spiriev T, Prabhakar H, Schaller B. Management of the trigeminocardiac reflex: facts and own experience. Neurol India. 2009;57(4):375. [DOI: 10.4103/0028-3886.55577] [PMID: 19770535]
3. Bhattacharjee A, Rajaram P, Khatua A, Rudresh KB, Krishnamurthy PB. Two episodes of trigeminocardiac reflex during a pan facial fracture surgery, a rare phenomenon - case report and review of literature. J Clin Diagn Res. 2017;11(9):ZD01-ZD03. [DOI: 10.7860/JCDR/2017/29781.10570] [PMID: 29207845]
4. Goyal K, Chowdhury T. Anesthesia and the trigeminocardiac reflex. Trigeminocardiac Reflex: Elsevier; 2015:153-67. [DOI:10.1016/B978-0-12-800421-0.00013-8]
5. Dowdy RAE, Mansour ST, Cottle JH, Mabe HR, Weprin HB, Yarborough LE, et al. Cardiac arrest upon induction of general anesthesia. Anesth Prog. 2021;68(1):38-44. [DOI: 10.2344/anpr-67-03-08] [PMID: 33827129]
6. Lang S, Lanigan DT, van der Wal M. Trigeminocardiac reflexes: maxillary and mandibular variants of the oculocardiac reflex. Can J Anaesth. 1991;38(6):757-60. [DOI: 10.1007/BF03008454] [PMID: 1914059]
7. Meuwly C, Chowdhury T, Sandu N, Reck M, Erne P, Schaller B. Anesthetic influence on occurrence and treatment of the trigemino-cardiac reflex: a systematic literature review. Medicine (Baltimore). 2015;94(18):e807. [DOI: 10.1097/MD.0000000000000807] [PMID: 25950688]
8. Usami K, Kamada K, Kunii N, Tsujihara H, Yamada Y, Saito N. Transient asystole during surgery for posterior fossa meningioma caused by activation of the trigeminocardiac reflex: three case reports. Neurol Med Chir (Tokyo). 2010;50(4):339-42. [DOI: 10.2176/nmc.50.339] [PMID: 20448432]
9. Wang X, Gorini C, Sharp D, Bateman R, Mendelowitz D. Anaesthetics differentially modulate the trigeminocardiac reflex excitatory synaptic pathway in the brainstem. J Physiol. 2011;589(Pt 22):5431-42. [DOI: 10.1113/jphysiol.2011.215392] [PMID: 21930602]
10. Maurya H, Singh V, Mohammad S, Singh G, Aggrawal A, Gautam S, et al. Perioperative trigeminocardiac reflex in patients undergoing surgical treatment of temporomandibular joint ankylosis: A study. Natl J Maxillofac Surg. 2022;13(2):248-53. [DOI: 10.4103/njms.NJMS_334_21] [PMID: 36051797]
11. Mhamunkar PA, Kolari V, Sequeira J. Evaluation of trigeminocardiac reflex in patients undergoing elevation of zygomatic fractures. Cureus. 2022;14(2):e22281. [DOI: 10.7759/cureus.22281] [PMID: 35350519]
12. Hayakawa Y, Fujii-Abe K, Nakano T, Suzuki M, Kawahara H.

[Downloaded from journal.nkums.ac.ir on 2026-11-25]

Severe bradycardia occurring after assisted mouth opening: a case report. Anesth Prog. 2022;69(1):46-8. [DOI: 10.2344/anpr-68-03-07] [PMID: 35377933]

13. Lübbers HT, Zweifel D, Grätz KW, Kruse A. Classification of potential risk factors for trigeminocardiac reflex in craniomaxillofacial surgery. J Oral Maxillofac Surg. 2010;68(6):1317-21. [DOI: 10.1016/j.joms.2009.12.039] [PMID: 20347202]
14. Yoshida A, Seki T, Aratani Y, Tanioku T, Kawamata T. Prevention of trigeminocardiac reflex-induced severe bradycardia during cerebral aneurysm clipping surgery by topical anesthesia of the dura surface and atropine administration: a case report. JA Clin Rep. 2022;8(1):2. [DOI: 10.1186/s40981-021-00493-1] [PMID: 34994883]
15. Meuwly C, Chowdhury T, Sandu N, Golanov E, Erne P, Rosemann T, et al. Definition and diagnosis of the trigeminocardiac reflex: a grounded theory approach for an update. Front Neurol. 2017;8:533. [DOI: 10.3389/fneur.2017.00533] [PMID: 29085328]
16. Wang CM, Guan ZY, Zhao P, Huang HT, Zhang J, Li YF, et al. The effect of atropine on trigeminocardiac reflex-induced hemodynamic changes during therapeutic compression of the trigeminal ganglion. J Neurosurg Anesthesiol. 2022;34(1):e40-e5. [DOI: 10.1097/ANA.0000000000000702] [PMID: 32496449]

[Downloaded from journal.nkums.ac.ir on 2026-11-25]