Journal of North Khorasan University of Medical Sciences
Spring2014;6(1): 223-226

مجله دانشگاه علوم پزشکی خراسان شمالی
بهار ۱۳۹۳؛۶(۱):۲۲۶-۲۲۳

گزارش مورد

گزارش یک مورد نادر فقدان کامل مادرزادی کورپوس کالوزوم

خدیجه فوقی[۱]، ابراهیم گلمکانی[۲]، زینب مسعودی[۳]، پریسا تفقدی[۳]، اسماء منصوری[۳]، سودابه گلشنی[۳]، شهریار احمدپور[۱*]

[۱]عضو هیات علمی دانشکده پزشکی، بخش علوم تشریحی و پاتوبیولو ژی، دانشگاه علوم پزشکی خراسان شمالی، بجنورد، ایران
[۲] استادیارگروه بیهوشی، دانشکده پزشکی، دانشگاه علوم پزشکی مشهد، مشهد، ایران
[۳]دانشجوی کارشناسی هوشبری، دانشگاه علوم پزشکی خراسان شمالی، بجنورد، ایران
***نویسنده مسئول**: بجنورد، خیابان شهریار، دانشکده پزشکی، بخش علوم تشریحی و پاتوبیولوژی
پست الکترونیک:shahahmadpour@gmail.com

وصول:۹۳/۲/۲۴ پذیرش:۹۳/۳/۳

چکیده

فقدان مادرزادی کورپوس کالوزوم از اختلالات نادر مغزی می باشد که به اشکال مختلفی بروز می کند. مهم ترین اشکال بروز آژنزی شامل فقدان کامل و یا جزئی کورپوس کالوزوم می باشد. علت اصلی آژنزی کورپوس کالوزوم تا به حال به طور قطعی شناخته شده نیست. در مقاله پیش رو یک مورد نادر فقدان کامل مادرزادی کورپوس کالوزوم بهمراه ناهنجاریهای تکامل سیستم بطنی و دیانسفالون گزارش می گردد.

واژه های کلیدی: *کورپوس کالوزوم،آژنزی، دیانسفالون*

مقدمه

کورپوس کالوزوم (جسم پینه ای) بزرگترین رابط بین دو نیمکره مغزی است [۱]. آژنزی کورپوس کالوزوم یکی از شایع ترین ناهنجاری در مغز انسان می باشد [۲]. علت اصلی آژنزی کورپوس کالوزوم تابه حال کاملا شناخته شده نیست. تحقیقات نشان می دهد که علت آژنزی، نارسایی برنامه‌ریزی شده مرگ سلولی است [۳]. میزان شیوع بیماری بر اساس روش های تشخیصی و یا جمعیت کلی متفاوت است به طوریکه در جمعیت کلی ۳ تا ۷ در هر ۱۰۰۰ تولد در حالیکه کودکان با اختلالات تکوینی عصب شناختی ۲تا ۳ در هر ۱۰۰ تولد است [۴-۲] .این بیماری شامل طیفی از اختلالات است که بروز آن از افراد با ناهنجاریهای داخلی و عصب- روانشناختی [1]شدید تا افراد بدون علائم مشخص و با هوش نرمال و زندگی عادی متغیر است. از آنجایی که زمان تشکیل جسم پینه ای (هفته های هفتم تا بیستم بارداری) با فرایندهای پیچیده تکثیر و مهاجرت سلولی سامانه عصبی جنین انطباق دارد، بنابراین هرگونه آسیب به جسم پینه ای غالباً با بدشکلی های گسترده مغز همراه است و مکرراً در نشانگان های مختلف (نقصهای ژنتیکی به خصوص تریزومی کروموزومهای ۸، ۱۱، ۱۳ و ۱۸) دیده می شود [۸-۵]. در این گزارش یک مورد نادر از فقدان مادرزادی کورپوس کالوزوم بهمراه ناهنجاری سیستم بطنی و ساختار دیانسفال معرفی و علل تکاملی آن مورد بحث قرار می گیرد.

روش کار

در طی تشریح یک نوزاد پسر فول ترم مرده به وزن ۲۸۰۰ گرم در قالب یک پروژه تحقیقاتی بررسی هیپوکامپ پس از یک برش عرضی کامل کالواریا از سایر بخش های کرانیوم جدا گردید. پس از آشکار شدن سخت شامه در ادامه با برشی ساجیتال سخت شامه باز و سطح فوقانی نیمکره های مخ آشکار گردید. پس از قطع استطاله های سخت شامه ای داس مغزی از قدام و جانب و همچنین برداشتن کامل استخوان پس سری اقدام به خارج نمودن

1 -Neurophyscology

[Downloaded from journal.nkums.ac.ir on 2026-01-30]

مغز نمودیم. پس از توزین مغز و ساقه مغز (gr۱۲۰۰)، مشخصات بیرونی و ظاهری نیمکره ها بررسی گردید. در ادامه نیمکرهای مغزی در زیر استریو میکروسکوپ (Ziess Germany) تشریح گردید. در بررسی ساختار های خط وسط کورپوس کالوزوم، لامینا ترمینالیس و رابط های قدامی و خلفی یافت نشد. علاوه بر آن با بررسی بیشتر مشخص گردید که بخش دیانسفال به صورت توده بهم متصل و فاقد بطن سوم می باشد. از بطن های جانبی تنها شاخ اکسی پیتال بصورت اولیه و تکامل نیافته مشاهده گردید (شکل۱).

بحث

آژنزی کورپوس کالوزوم مشتمل بر درجات و انواع مختلفی است که شایع ترین آن به صورت فقدان کامل کورپوس کالوزوم (copmplete Agenesis of corpus callusum) (cAcc)، فقدان جزئی کورپوس کالوزوم (Partial Agenesis of corpus callusum) (cAcc), CC,Hypogenesis CC,Hypoplasia CC,Isolated Agcc,Probst Bundle, Colpocephaly,Ant commisural, Sigmoid Bundleمی باشد [۱۲-۹]. یافته های حاصل از این مطالعه نشان داد عدم تشکیل کورپوس کالوزوم می تواند با ناهنجاریهای تکاملی وسیع در سایر رابطهای مغزی، سیستم بطنی و بخش دیانسفالون مغزی باشد. اختلال مشاهده شده در گزارش اخیر از نوع Complete ACC (فقدان کامل مادرزادی کورپوس کالوزوم) است که شدید ترین نوع آن محسوب می شود. همراهی فقدان کامل کورپوس کالوزوم با سایر اختلالات عصبی به اشکال گوناگونی گزارش شده است اما مورد اخیر گزارشی نادر بوده از این حیث که علاوه بر فقدان سایر رابط های مغزی، فقدان سیستم بطنی و ناهنجاری در دیانسفال نیز مشاهده گردید. گزارشات نشان می دهد در ۸۰ ٪ موارد همراه با ابنورمالیتی هایی از قبیل : اختلالات پروزنسفالی، بیماری های متابولیک، ناهنجاری های کرموزومی و در ۸۰ ٪ موارد عقب ماندگی های ذهنی و ۵۰٪ همراه با صرع و اختلالات رفتاری همراه بوده است [۱۳]. اولین نشانه های ظهور کورپوس کالوزوم در جنین، در اوایل هفته ۶ بارداری آغاز می گردد. سپس صفحه کامیشرال در بخش پشتی ستیغ انتهایی[1] در طی هفته ۷ رویانی آشکار می گردد [۷،۱۴]. در هفته ۹ رویانی تکامل بخش خط میانی پروزنسفال با ضخیم شدگی صفحات ارتباطی (در جلوی سوراخ قدامی عصبی) مشخص می گردد [۱۵،۱۶]. در ادامه کورپوس کالوزوم به صورت یک ارگان مستقل در صفحه کامیشرال در هفته ۱۲ خودنمایی می کند. بر این اساس با عدم شکل گیری کورپوس کالوزوم در طی ماه دوم به نظر می رسد شکل گیری سایر رابطها و همچنین سیستم بطنی تحت تاثیر و وابسته به تکامل کورپوس کالوزوم باشند. شکل گیری کورپوس کالوزوم پدیده ی وابسته به فعالیت ژن ها و عناصر گلیال می باشد که در طی آن دو فرایند اساسی کموتاکسی و مورفودینامیک جایگاه آینده کورپوس کالوزروم را مشخص می نمایند. بررسی ها نشان داده است که حرکت آکسون های کامیشرال به واسطه فرایند کموتاکسی و توسط جاذب های شیمیایی خانواده netrin که از لحاظ تبار شناسی محفوظ مانده اند، درطی هفته ۱۱تا ۲۰ صورت می پذیرد [۳،۷،۱۷]. اگرچه روند تکامل ساختاری کورپوس کالوزوم در دوره جنینی آغاز و ساختار اصلی آن بنا نهاده می شود اما شایان ذکر است ساختار بالغ تا سنین ۱ الی ۲سالگی حاصل می شود. اما فرایند میلین سازی در آن تا بلوغ ادامه می یابد [۱۶] از عوامل تاثیر گذار در تکامل کورپوس کالوزوم سلول های گلیال می باشند. مطالعات نشان داده است که نقص در زمان بندی مرگ برنامه ریزی شده سلول های گلیال ستیغ انتهایی مانع عبور آکسون های کالوزال از خط وسط و در نهایت منجر به آژنزی کورپوس کالوزوم می گردد [۱۸،۱۹]. اگرچه مطالعات در این زمینه توانسته مسیرهای سلولی در گیر را مشخص نمایند نقش عوامل محیطی را نباید نادیده گرفت. عوامل دخیل در آژنزی کورپوس کالوزوم بیشمار بوده اما عمده ترین آنها شامل: دلایل ژنتیکی : که ۱۰ ٪ دلایل کروموزومی و ۲۰-۳۵٪ موارد سندرم ها را شامل می گردد. زنان باردار مبتلا به سیتو مگالو ویروس خصوصاً در اوایل دوران بارداری، گسترش کیست های تخمدانی در زنان باردار، فاکتورهای محیطی مانند سندرم الکل جنینی و هایپوتیروئیدیسم نیز از جمله عوامل تأثیر گذار بر اختلال آژنزی کورپوس کالوزوم گزارش شده است [۱۱]. بعنوان نمونه مطالعات ارتباط مصرف الکل را با آژنزی کورپوس کالوزوم را نشان داده است. در سندرم الکل

[Downloaded from journal.nkums.ac.ir on 2026-01-30]

جنینی اختلال آژنزی کامل و یا جزئی کورپوس کالوزوم گزارش شده است. به نظر می رسد الکل سبب اختلال در عملکرد سلول های گلیال می گردد و در نتیجه هدایت الیاف خط وسط نیز با مشکل مواجه خواهد شد [۲۰]. تاکنون راه حل جامعی برای توقف اختلال در دوره پیش از تولد ارائه نگردیده است و نکته جالب توجه دراین بیماری آن است که این اختلال زمانی تشخیص داده می شود که یک کودک به دلیل تشنج و یا اختلالات رفتاری مراجعه می کند و یا متعاقب یک تروما به صورت تصادفی در یک تصویربرداری در طی غربالگری در دوران بارداری از قبیل سونوگرافی، آمنیوسنتزیس در تشخیص بهنگام این اختلال موثر می باشد.

نتیجه گیری

فقدان کامل مادرزادی کورپوس کالوزوم اختلال پیچیده ای است که می تواند حاصل نقص در یکی از مراحل چندگانه تکامل کورپوس کالوزوم باشد. دینامیک تکاملی کورپوس کالوزوم به عنوان بزرگترین رابط بین دو نیمکره می تواند بر شکل گیری سایر رابط های مغزی و شکل گیری سیستم بطنی تاثیر گذار باشد.

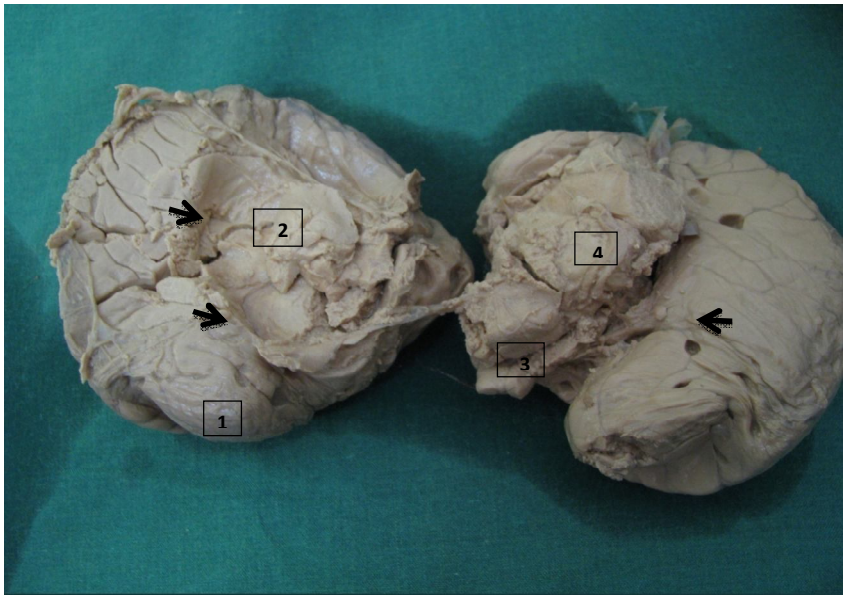

شکل ۱: نیمکره های مخ جدا شده، آژنزی کامل کورپوس کالوزوم (فلش). دو نیمکره مغزی از طریق دو توده دیانسفالیک بهم متصل شده بودند. علاوه بر عدم وجود رابط کورپوس کالوزروم سایر ناهنجاریها مانند فقدان لامینا ترمینالیس نبود سایر رابطها ی مغزی مشخص گردید، لوب اکسی پیتال (۱)، حفرات بطنی توسعه نیافته (۲)، مغز میانی (۳)، دیانسفالون فیوز شده (۴).

بیمار نر
شود.

References

[Downloaded from journal.nkums.ac.ir on 2026-01-30]

1. Dobyns WB, Absence makes the search grow longer, Am J Hum Genet. 1996; 58(1):7–16.
2. Grogono JL, Children with agenesis of the corpus callosum, Dev Med Child Neurol. 1968; 10(5):613–616. doi: 10.1111/j.1469-8749.1968.tb02944.x
3. Jeret JS, Serur D, Wisniewski K, Fisch C, Frequency of agenesis of the corpus callosum in the developmentally disabled population as determined by computerized tomography, Pediatr Neurosci. 1985;12(2):101–103. doi: 10.1159/000120229
4. Glass HC, Shaw GM, Ma C, Sherr EH, Agenesis of the corpus callosum in California 1983-2003: a population-based study, Am J Med Genet A, 2008; 146A (19):2495–2500. doi: 10.1002/ajmg.a.32418
5. Hetts SW, Sherr EH, Chao S, Gobuty S, Barkovich AJ, Anomalies of the corpus callosum: an MR analysis of the phenotypic spectrum of associated malformations, AJR Am J Roentgenol, 2006;187(5):1343–1348. doi: 10.2214/AJR.05.0146.
6. Tang PH, Bartha AI, Norton ME, Barkovich AJ, Sherr EH, Glenn OA, Agenesis of the corpus callosum: an MR imaging analysis of associated abnormalities in the fetus, AJNR Am J Neuroradiol, 2009;30(2):257–263. doi: 10.3174/ajnr.A1331
7. Paul LK, Brown WS, Adolphs R, Tyszka JM, Richards LJ, Mukherjee P, Sherr EH, Agenesis of the corpus callosum: genetic, developmental and functional aspects of connectivity, Nat Rev Neurosci. 2007;8(4):287–299. doi: 10.1038/nrn2107
8. Tessier-Lavigne M, Goodman CS, The molecular biology of axon guidance Science, 1996;274(5290):1123–1133. doi: 10.1126/science.274.5290.1123.
9. Paul LK, Brown WS, Adolphs R, Tyszka JM, Richards LJ, Mukherjee P, Sherr EH, Agenesis of the corpus callosum: genetic, developmental and functional aspects of connectivity, Nat Rev Neurosci. 2007;8(4):287–299. doi: 10.1038/nrn2107
10.Kamnasaran D Agenesis of the corpus callosum: lessons from humans and mice. Clin Invest Med, 2005;28(5):267–282
11.Volpe P, Campobasso G, De Robertis V, Rembouskos G, Disorders of prosencephalic development. Prenat Diagn. 2009;29(4):340–354. doi: 10.1002/pd.2208
12.Kier EL, Truwit CL, The normal and abnormal genu of the corpus callosum: an evolutionary, embryologic, anatomic and MR analysis, AJNR Am J Neuroradiol, 1996;17(9):1631–1641
13.Paul L.K., Schieffer, B., & Brown, W.S. (2004), Social processing deficits in agenesis of the corpus callosum: Narrativesfrom the Thematic Apperception Test, *Archives of Clinical Neuropsychology*,*19*, 215-225
14.Kaufman JA,Paul LK,Manaye KF,Granstedt AE,Haof PR,Hakeem AY,Allman JM:Selective reuction of Von Economo neuron number in agenesis of the corpuscallusum.Acta neuropathol 2008,116(5):479-489
15.Richards LJ, Plachez C, Ren T, Mechanisms regulating the development of the corpus callosum and its agenesis in mouse and human, Clin Genet. 2004;66(4):276–289. doi: 10.1111/j.1399-0004.2004.00354.x.
16.Kier EL, Truwit CL, The lamina rostralis: modification of concepts concerning the anatomy, embryology, and MR appearance of the rostrum of the corpus callosum, AJNR Am J Neuroradiol, 1997;18(4):715–722
17.Stein E, Tessier-Lavigne M, Hierarchical organization of guidance receptors: silencing of netrin attraction by slit through a Robo/DCC receptor complex, Science, 2001;291(5510):1928–1938. doi: 10.1126/science.1058445
18.Barkovich AJ, Millen KJ, Dobyns WB, A developmental and genetic classification for midbrain-hindbrain malformations, Brain, 2009;132(pt 12):3199–3230. doi: 10.1093/brain/awp247
19.Hausmann M, Corballis MC, Fabri M, Paggi A, Lewald J, Sound lateralization in subjects with callosotomy, callosal agenesis or hemispherectomy, Brain Res Cogn Brain Res. 2005;25(2):537–546. doi: 10.1016/j.cogbrainres.2005.08.008
20.Roebuck TM, Mattson SN, Riley EP, Interhemispheric transfer in children with heavy prenatal alcohol exposure, Alcohol Clin Exp Res. 2002;26(12):1863–1871

[Downloaded from journal.nkums.ac.ir on 2026-01-30]

Case Report

congenital complete agenesis of corpus callosum: a rare case report

Foghi Kh[1], Golmakani E[2], Masoudi Z[3], Tafaghodi p[3], Mansouri A[3], Golshani S[3], Ahmadpour Sh[1]*

1MSc.Faculty member of Pathobiology&Anatomical Sciences Department, medicine school, North Khorasan University of medical Sciences.Bojnurd,Iran
2 Assistant Professor of Anesthesiology, Department of Anesthesiology and critical care, Faculty of Medicine, Mashhad University of Medical Sciences, Mashhad, Iran
3Undergraduate anesthesia students, North Khorasan University of medical Sciences.Bojnurd.Iran

***Abstract**: Congenital agenesis of corpus callosum is one the rare brain anomalies that occurs in various forms. Its most common forms consist of complete or partial agenesis of corpus callosum. The main leading cause of agenesis of corpus callosum has not been definitely recognized. Here we are reporting a rare congenital complete agenesis of corpus callosum with developmental ventricular system and diencephalon anomalies.*
***Keywords**: corpus callosum, agenesis,diencephalon*

Submitted:14 May 2014
Accepted:24 May 2014

***Corresponding Author:** Medicine school, Pathobiology&Anatomical Sciences Department, Bojnurd,Iran
Email:shahahmadpour@gmail.com

[Downloaded from journal.nkums.ac.ir on 2026-01-30]