Journal of North Khorasan University of Medical Sciences
Summer2014;6(2): 307-316

مجله دانشگاه علوم پزشکی خراسان شمالی
تابستان ۱۳۹۳؛۶(۲): ۳۱۶-۳۰۷

مقاله پژوهشی

تاثیر پوشش ژل کلاژنی داخل لوله کلاژن بر رژنراسیون عصب سیاتیک موش صحرایی

محمد امین دولتخواه[۱]، غلامحسین فرجاه[۲*]، باقر پورحیدر[۳]، بهنام حشمتیان[۴]

[۱]دانشجوی کارشناس ارشد علوم تشریح دانشگاه علوم پزشکی ارومیه، ارومیه، ایران
[۲]دانشیار مرکز تحقیقات نوروفیزیولوژی، گروه علوم تشریحی دانشکده پزشکی دانشگاه علوم پزشکی ارومیه، ارومیه، ایران
[۳]استادیار مرکز تحقیقات نوروفیزیولوژی، گروه علوم تشریحی دانشکده پزشکی دانشگاه علوم پزشکی ارومیه، ارومیه، ایران
[۴]دانشیار مرکز تحقیقات نوروفیزیولوژی،گروه فیزیولوژی دانشکده پزشکی دانشگاه علوم پزشکی ارومیه، ارومیه، ایران
[*]**نویسنده مسئول:** دانشکده پزشکی دانشگاه علوم پزشکی ارومیه، ارومیه، ایران
پست الکترونیک: hfarjah@hotmail. Com

وصول: ۹۳/۱/۱۶ اصلاح: ۹۳/۲/۱۷ پذیرش:۹۳/۲/۳۰

چکیده

زمینه و هدف: *خواص فیزیکی و همچنین مواد تشکیل دهنده کانال راهنمای عصب بر سرعت رژنراسیون عصب موثر است. کلاژن به عنوان یک ماده ی طبیعی و قابل جذب می تواند یک عنصر ایده آل برای تهیه ی کانال راهنمای عصب باشد. هدف از این مطالعه اثر پوشش ژل کلاژنی داخل لوله کلاژن بر رژنراسیون عصب است.*

مواد و روش کار: *این تحقیق یک مطالعه تجربی است که از ۴۸ سر موش صحرایی نر (۲۵۰gr-۲۰۰) استفاده شد. پس از قطع عصب سیاتیک، یک سانتی متر از عصب برداشته و حیوانات به ۴ گروه تقسیم شدند (لوله کلاژن، لوله کلاژن با پوشش داخلی ژل کلاژن، اتوگرافت، شم جراحی). همه حیوانات توسط شاخص فعالیت عصب سیاتیک، الکتروفیزیولوژی و بافت شناسی ارزیابی شدند.*

یافته ها: *در روز های ۴۹ و ۶۰ پس از جراحی، میانگین SFI (sciatic functional index) در گروه کلاژن + ژل کلاژن بطور معنی داری بیشتر از سایر گروه های آزمایشی (اتوگرافت و کلاژن) بود ($P<۰/۰۵$) در هفته ۱۲ پس از جراحی، میانگین سرعت هدایت عصب و تعداد اکسون های میلین دار در گروه کلاژن با پوشش داخلی ژل کلاژن نسبت به دو گروه تجربی دیگر (کلاژن و اتوگرافت) افزایش معنی داری نشان داد ($P<۰/۰۵$).*

نتیجه گیری: *این مطالعه پیشنهاد می کند که با توجه به اثرات مثبت پوشش داخلی ژل کلاژن با لوله کلاژن بر روی ترمیم عصب، استفاده از لوله کلاژن با پوشش داخلی ژل کلاژن ممکن است، جهت ترمیم ضایعات عصب محیطی مفید باشد.*

واژه های کلیدی: *ترمیم عصب، عصب سیاتیک، لوله کلاژن، ژل کلاژن*

مقدمه

آسیب عصب محیطی ممکن است سبب اختلال در عملکرد عضله، نقص دریافت حسی و یا نوروپاتی دردناک شود [۱]. هنگامی که عصب به طور کامل قطع شده باشد، برگشت کارکرد دوباره عصب به طور خود به خود وجود ندارد [۲]. اتوگرافت روش استاندارد طلایی برای ترمیم شکافت عصبی است [۳]. متاسفانه برداشتن قطعه ای عصب از ناحیه ای از بدن ایده ال نمی باشد و گاهی غیر ممکن است همچنین تشکیل نوروما در محل ترمیم شایع است. بعلاوه در روش اتوگرافت دستیابی به عملکرد عصب به طور کامل نادر است [۱]. یکی از روش های جایگزین اتوگرافت، الوگرافت و گزینوگرافت می باشند ولی موفقیت بدست امده در هنگام استفاده از این بافت ها به سبب تحریک سیستم ایمنی بسیار کم است [۴].

در سالهای اخیر با استفاده از مواد طبیعی همانند پرده آمنیون [۵]، کلاژن [۶]، ورید [۷] و مواد زیستی قابل جذب مثل پلی گلیکولیک اسید [۸] یا مواد مصنوعی مثل سیلیکون [۹] و یا موادی که دارای خاصیت پیزوالکتریک هستند همانند پلی وینیلیدین فلوراید [۱۰] به عنوان کانال راهنمای عصب جهت جانشینی اتوگرافت استفاده

[Downloaded from journal.nkums.ac.ir on 2026-01-31]

شده است. اخیرا کلاژن بعنوان یک عنصر ایده آل برای تهیه کانال راهنمای عصب مورد توجه قرار گرفنه است. مجرای ساخته شده از کلاژن خاصیت نیمه تراوایی دارد و در انتشار مواد غذایی و فاکتور های رشد از بافت های اطراف به داخل مجرا کمک می کند. همچنین از نفوذ ملکول ها و سلول های مهار کننده نیز جلوگیری می نماید. بدن قابلیت جذب کلاژن را دارد، بنابراین پس از ترمیم، جهت خارج نمودن کانال راهنمای عصب نیازی به جراحی مجدد نمی باشد [۱۱، ۱۲]. کلاژن یکی از فراوانترین پروتیین ها یی می باشد که در پوست، استخوان و تاندون وجود دارد [۱۳، ۱۴]. کلاژن جز کلیدی غشا پایه اپی تلیال و تیغه خارجی برای سلول های عصبی می باشد. کلاژن به دلیل زیست سازگاری، تحریک ضعیف سیستم ایمنی، خواص مکانیکی مناسب، قابلیت شکل دهی به اشکال فیزیکی متفاوت، ایجاد پیوندهای عرضی قابل کنترل و ایجاد چسبندگی و رشد سلولی به عنوان ماده کاشتنی مناسب مورد استفاده قرار می گیرد [۱۳]. کلاژن نوع I پستانداران سبب پشتیبانی رشد و ترمیم نورون ها می شود [۱۵].

مطالعات نشان می دهد، هنگامی که از لوله خالی (بدون ماتریکس) جهت ترمیم عصب استفاده می شود، ترمیم آکسون با شکست مواجه می شود [۱۶]. استفاده از ژل کلاژن بعنوان ماتریکس موجب افزایش سرعت جوانه زدن اکسون می شود [۱۷]. والنتینی[1] و همکاران مشاهده نمودند که میزان ترمیم در کانال راهنمای عصب به غلظت ژل کلاژن وابسته است [۱۸]. غلظت زیاد کلاژن موجب جلوگیری از رشد آکسون می شود و غلظت کم آن نیز تاثیرچندانی ندارد [۱۹]. همچنین مطالعات نشان می دهد، دیواره داخلی کانال راهنمای عصب بر رژنراسیون اکسون تاثیر زیادی دارد، بطوری که اگر دیواره داخلی مجرا صاف باشد (همانند لوله سلیکون) ترمیم عصب طبیعی است و اگر دیواره داخلی مجرا خشن باشد، بافت همبند سست با کمی آکسون غیر میلین دار تشکیل می شود [۲۰].

1-Valentini

تاکنون از کانال های کلاژنی جهت ترمیم اعصاب محیطی بصورت کانال بدون ماتریکس (لوله خالی) [۱۶] و یا کانال پر شده با انواع مختلف ماتریکس همانند ژل کلاژن [۱۷] استفاده شده است. از انجائیکه استفاده از ژل کلاژن به عنوان ماتریکس داخل کانال ممکن است سبب ممانعت رشد جوانه های اکسونی تازه تشکیل شده شود [۱۸]، و نیز در کانال کلاژنی بدون ماتریکس هم ترمیم عصب با شکست مواجهه می شود [۱۶]، بنا بر این در تحقیق حاظر سعی شده است سطح داخلی لوله کلاژن توسط لایه نازکی از ژل کلاژن پوشیده شود بطوری که مجرای داخل لوله باز باقی بماند. بررسی های انجام شده توسط نویسندگان مقاله نشان می دهد که گزارشی مبنی بر استفاده از لوله کلاژن با پوشش داخلی ژل کلاژن بعنوان کانال راهنمای عصب جهت ترمیم عصب سیاتیک موش صحرایی ارائه نشده است. هدف از این تحقیق ارزیابی تاثیر ژل کلاژن بعنوان پوشش داخلی لوله کلاژن بر روی رژنراسیون عصب می باشد.

روش کار

تحقیق حاضر یک مطالعه تجربی است که برروی ۴۸ سر مـــوش صحرایی نر بالغ موجود در حیوان خانه دانشکده پزشکی ارومیه به وزن تقـــریباً ۲۵۰-۲۰۰ گرم انجام گرفت. موش ها در شرایط یکسان و چرخه ۱۲ ساعت روشنایی و ۱۲ ساعت تاریکی و در دمای ۲۰-۲۲ درجه سانتیگراد نگهداری شدند. آب و مواد غذایی کافی در اختیار آنها قرار داده شد. حیوانات به صورت تصادفی به چهار گروه ۱۲ تایی تقسیم شدند: گروه لوله کلاژن، گروه لوله کلاژن با پوشش داخلی ژل کلاژن، گروه اتوگرافت، گروه شم جراحی. عصب سیاتیک پای سمت راست بعنوان کنترل در نظر گرفته شد. روش های تجربی این تحقیق مورد تایید کمیته اخلاق دانشگاه علوم پزشکی ارومیه قرار گرفت.

آماده سازی کلاژن

کلاژن با کمی تغییرات بر اساس روشی که قبلا بیان شده است، از دم موش صحرایی تهیه گردید [۲۱]. بطور خلاصه, دم موش را بریده و آن را در الکل ۷۰ درجه به

[Downloaded from journal.nkums.ac.ir on 2026-01-31]

مدت ۴۵ دقیقه قرار می دهند. سپس پوست را از دم جدا کرده و تاندون ها را از بافت همبند و چربی به آرامی مجزا نموده و دو بار با بافر فسفات سالین شستشو می دهند. سپس آنها را در داخل اسید استیک گلاسیال (۴ میلی مول در لیتر) و در همزن مغناطیسی با دور آرام در دمای ۴ درجه سانتیگراد به مدت یک هفته قرار می دهند. مخلوط در دور ۳۰۰۰ و برای مدت ۱۵ دقیقه در دمای ۴ درجه سانتی گراد سانتریفیوژ می شود. لایه سطحی را برداشته و غلظت کلاژن با استفاده از قرار دادن ۰/۲۵ و ۰/۵ و ۱ میلی لیتر نمونه در اون ۱۱۰ درجه سانتی گراد به مدت ۲ ساعت و اندازه گیری وزن خشک کلاژن بدست آمد [۲۲]. جهت استریل کردن کلاژن، کلروفرم (۱۰ درصد حجم کلاژن) را در بطری شیشه ای ریخته و محلول کلاژن را به آرامی روی ان اضافه نموده و به مدت ۲۴ ساعت در دمای ۴ درجه سانتیگراد نگه داری می نماییم.

تهیه لوله کلاژن

محلول کلاژن را با بافر فسفات سالین و اب مقطر و سدیم هیدروکساید در دمای ۸-۲ درجه سانتی گراد مخلوط می کنیم، بطوری که غلظت نهایی محلول کلاژن ۳ میلی گرم در میلی لیتر و pH 7.4 شود [۲۳]. سپس محلول فوق را بر روی صفحه ی مسطح شیشه ای استریل به ازای ۱۰۰ میکرولیتر در هر سانتی متر مربع ریخته و در انکابوتور دمای ۳۷ درجه سانتی گراد قرار داده تا ورقه نازکی از کلاژن تهیه شود. لایه کلاژنی را از سطح شیشه ای جدا نموده و بدور لوله تفلونی به قطر ۱/۶ میلیمتر می پیچانیم، بطوری که در نهایت لوله کلاژنی به ضخامت ۰/۶ میلیمتر و طول ۱۴ میلی متر تهیه شود. لوله تفلون را خارج کرده و مجرای کلاژن را در محلول گلوتارالدئید ۳ درصد محلول در بافرفسفات سالین به مدت ۱ ساعت قرار می دهیم. لوله را برای سه ساعت در اب دو بار تقطیر شستشو می دهیم [۲۴].

روش جراحی

موش‌ها توسط ماده بیهوشی کتامین (۹۰ میلی گرم بر کیلوگرم) و زایلازین (۱۰ میلی گرم بر کیلو گرم) به صورت داخل صفاقی بیهوش شدند. پس از تراشیدن موی پای چپ حیوان، برشی در پوست ناحیه خلفی خارجی ران حیوان ایجاد شد. عضله و فاسیا به آرامی کنار زده و عصب سیاتیک در فاصله بین بریدگی سیاتیک تا محل دو شاخه شدن اعصاب تیبیال و پرونئال مشترک نمایان شد. در حد واسط بین دو نقطه فوق قطعه‌ای از عصب به اندازه ۱۰ میلی متر قطع شد. در گروه کلاژن، از یک قطعه لوله کلاژنی با قطر داخلی ۱/۶ میلی متر و به طول ۱۴ میلی متر در محل شکاف استفاده شد. دو انتهای بریده عصب به صورت تلسکوپی داخل لوله قرار داده و با نخ نایلون ۰-۱۰ به دیواره لوله بخیه شدند. تمام مراحل فوق در زیر میکروسکوپ جراحی با بزرگنمایی ۲۰ و تحت شرایط استریل انجام شد. در گروه کلاژن با پوشش داخلی ژل کلاژن, سطح داخلی لوله کلاژن قبل از جاگذاری توسط لایه نازکی از ژل کلاژن (۱/۲۸ میلی گرم بر میلی لیتر در بافر فسفات سالین ۰/۱ مولار) پوشیده شد [۱۹]. ۰/۳ میلی لیتر محلول بافر فسفات ۰/۱ مولار از طریق یک سرنگ یک میلی لیتری با سوزن ۲۵ و قبل از محکم نمودن بخیه اپی نوریال به داخل لوله کلاژن در هر دو گروه تزریق شد. در گروه اتوگرافت قطعه بریده شده عصب را ۱۸۰ درجه جابه‌جا نموده و به دو انتهای بریده عصب توسط نخ ۰-۱۰ بخیه شد. در گروه شم جراحی، عصب سیاتیک نمایان شد ولی قطع نگردید. پس از عمل جراحی، بخش‌های بریده عضله و پوست بخیه شدند.

تست حرکتی

موش ها در روزهای ۰ (قبل از جراحی) و ۷، ۲۱، ۳۵، ۶۰ و ۹۰ بعد از جراحی تحت بررسی حرکتی قرار گرفتند. برای این کار پاهای عقبی موش ها آغشته به جوهر شد و اجازه داده شد بر روی کاغذ سفیدی که در کانالی به ابعاد ۲۵×۲۵×۱۳۰ که منتهی به اتاقک تاریکی می باشد راه بروند. شاخص فعالیت عصب سیاتیک برا اساس فرمول بین[1] همکاران به دست آمد [۲۵].

$$SFI= -38.3(\frac{EPL-NPL}{NPL}) + 109.5(\frac{ETS-NTS}{NTS}) + 13.3(\frac{EITS-NITS}{NITS}) -8.8$$

در فرمول فوق طرف عمل شده (E) Experimental , طرف سالم (N) Normal, فاصله پاشنه تا انگشت سوم (PL) Print Length, فاصله نوک انگشت یک و پنج

1-Bain

[Downloaded from journal.nkums.ac.ir on 2026-01-31]

(TS) Toe Spread و فاصله انگشتان دو و چهار (ITS) Intermediate Toe Spread می باشد. معادل صفر، نشانه عملکرد طبیعی عصب و SFI برابر ۱۰۰- نشان قطع کامل عصب می باشد.

مطالعات الکتروفیزیولوژی

در پایان هفته چهار و دوازده پس از جراحی، ۶ سر موش از هر گروه جهت انجام مطالعات الکتروفیزیولوژی (Narco biosystem, USA) قرار گرفتند. موش ها با تزریق داخل صفاقی اوراتان (۱ گرم بر کیلو گرم) بیهوش و عصب سیاتیک سمت چپ در محل برش جراحی قبلی نمایان می شود. الکترود های محرک ۲۰ میلی متر در دو طرف لوله کلاژنی / اتوگرافت بر روی عصب و الکترود ثبت در داخل عضله گاستروکنمیوس قرار گرفتند. ابتدا از عضله گاستروکنمیوس در حالت استراحت، الکترومیوگرافی بدست آمد (جوابگیری مستقیم). سپس سرعت هدایت عصب (Nerve Conduction Velocity) یا NCV محاسبه شد. همچنین پتانسیل عمل حرکتی جهت تعیین زمان تاخیر (latency) و دامنه پتانسیل فعالیت (amplitude)توسط دستگاه ثبت گردید.

مطالعات بافت شناسی

در پایان هفته ۴ و ۱۲ و پس از انجام الکتروفیزیولوژی، عصب سیاتیک از ۱ میلی متر قبل و ۱ میلی متر بعد از محل ترمیم بریده شده و قسمت میانی عصب جهت مطالعه بافت شناسی در فرمالین ۱۰ درصد ثابت گردید. مراحل تهیه بلوک برای مطالعه میکروسکوپ نوری انجام گرفت. مقاطع به ضخامت ۵ میکرونی تهیه و توسط هماتوکسیلین- ائوزین رنگ آمیزی شدند. از مقاطع توسط دوربین دیجیتال متصل به کامپیوتر عکس گرفته شد و تصاویر توسط برنامه کامپیوتری (OLYSIA Biorefort, Olympus, Gapan) مورد مطالعه قرار گرفتند. تعداد اکسون های میلین دار شمارش شدند.

ایمنوهیستوشیمی

در این مطالعه از anti S-100 (Dako, 1:200 dilution) جهت نشان دادن غلاف میلین استفاده شد. نمونه ها توسط پارافرمالدئید ۴ درصد به مدت ۲ ساعت ثابت شدند. سپس از نمونه ها بر اساس راهنمای کیت ایمنوهیستوشیمی مقاطع پارافینی به ضخامت ۵ میکرون تهیه شد. برش ها به مدت ۱ ساعت در محلول آنتی بادی S-100 و در دمای اتاق انکوبه شدند و سپس سه مرحله با بافر فسفات سالین شستشو داده شدند. مقاطع در محلول biotinylated anti-mouse rabbit IgG به مدت ۱ ساعت انکوبه شدند. در اخرمحلول آنتی بادی ثانویه (Horseradish peroxidase) بر اساس روش دامینوبنزادین (diaminobenzidine) به مقاطع اضافه شد. مقاطع توسط میکروسکوپ نوری مورد مطالعه قرار گرفت.

تجزیه و تحلیل اماری با استفاده از نرم افزار SPSS و استفاده از آنالیزهای ANOVA و t-test انجام شد. سطح معنی دار بودن نتایج $P < ۰/۰۵$ تعیین گردید.

یافته ها

جراحی به خوبی توسط موش ها تحمل شد. همه زخم ها در مراحل اولیه ترمیم شدند. هیچ علامتی مبنی بر عفونت و درد در جریان ترمیم مشاهده نگردید. خودخواری (autophagy) در پای ۳ سر موش (یک مورد در گروه اتوگرافت و دو مورد در گروه مجرای کلاژن) مشاهده گردید که با حیوان دیگری جهت ادامه تحقیق جایگزین شدند. در هنگام برداشتن نمونه ها از بدن حیوان جهت مطالعه میکروسکوپی، علائمی مبتنی بر وجود التهاب، چسبندگی و یا تحریک سیستم ایمنی مشاهده نگردید.

بعد از قطع عصب سیاتیک، هیچ یک از حیوانات توانایی راه رفتن بر روی کف پای اسیب دیده را نداشتند. بهبودی از هفته سوم شروع شد. در روز های ۴۹ و ۶۰ پس از جراحی، میانگین SFI در گروه کلاژن + ژل کلاژن بطور معنی داری بیشتر از سایر گروه های آزمایشی (اتوگرافت و کلاژن) بود ($P < ۰/۰۵$). به هر حال بازگشت به وضعیت طبیعی تا انتهای روز ۹۰ پس از جراحی درهیچ حیوانی مشاهده نگردید. (نمودار ۱)

بر اساس مطالعات الکتروفیزیولوژی در انتهای هفته ۴ و ۱۲ پس از جراحی، علائمی مبنی بر بی عصبی در هیچ یک از گروه های آزمایش مشاهده نگردید. ۱۲ هفته پس از جراحی، میانگین سرعت هدایت عصب در گروه کلاژن با پوشش داخلی ژل کلاژن نسبت به دو گروه تجربی دیگر (کلاژن و اتوگرافت) افزایش معنی داری نشان داد ($P < ۰/۰۵$). (جدول ۱)

[Downloaded from journal.nkums.ac.ir on 2026-01-31]

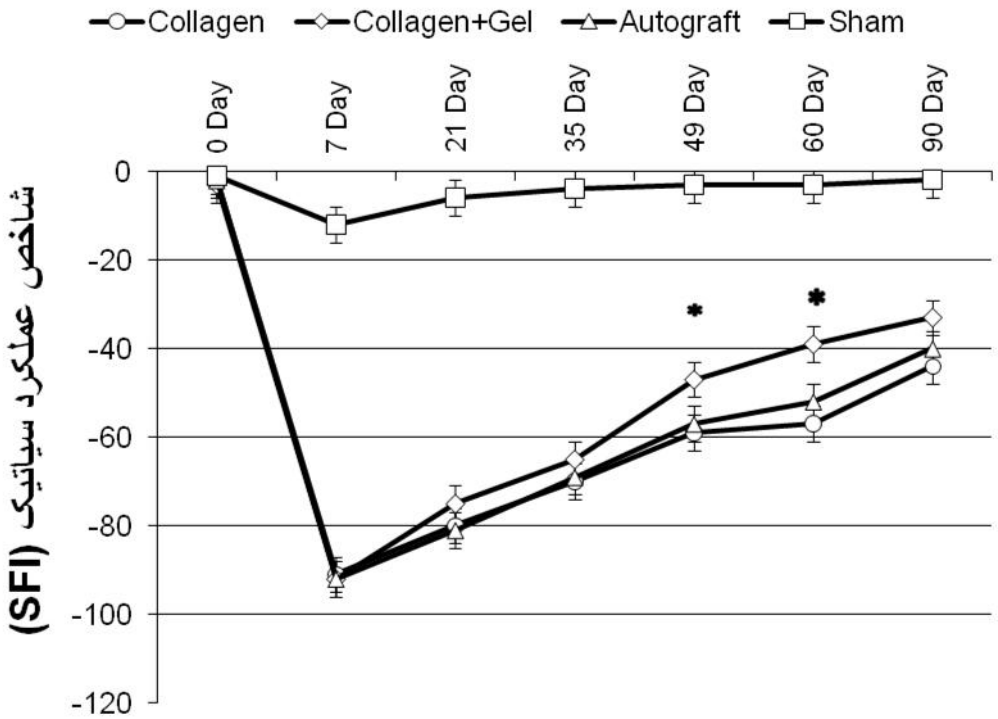

نمودار ۱: مقایسه شاخص عملکرد عصب سیاتیک در گروه های مختلف. در روزهای ۴۹ و ۶۰ پس از جراحی، در گروه کلاژن با پوشش داخلی ژل کلاژن به طور معنی داری بیشتر از گروه کلاژن می باشد
(*: P<۰/۰۵)

جدول ۱: مقایسه میانگین تعداد اکسون های میلین دار در گروه های آزمایشی و کنترل پایان هفته های چهارم و دوازدهم پس از جراحی

گروه	هفته ۴		هفته ۱۲
لوله کلاژن	۴۳۲۰±۱۲۳		۵۷۸۱±۳۱۲
لوله کلاژن + پوشش داخلی ژل کلاژن	۶۳۴۵±۳۴۲	*	۸۸۹۹±۲۷۸
اتوگرافت	۵۶۱۱ ±۳۱۷		۶۸۸۷±۳۹۸
شم جراحی	۱۰۴۵±421		۱۰۴۲۳±۴۵۳

*اختلاف معنی دار تعداد آکسون های میلین دار ۱۲ هفته پس از جراحی در گروه لوله کلاژن + ژل کلاژن با گروه اتوگرافت و گروه کلاژن
(Mean ± SD, p < 0.05, One-Way-ANOVA)

[Downloaded from journal.nkums.ac.ir on 2026-01-31]

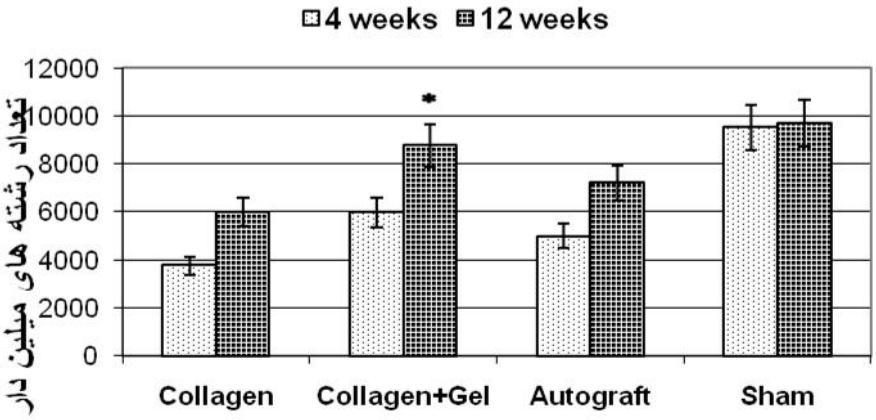

نمودار ۲: مقایسه تعداد رشته های میلین دار عصب سیاتیک ۴ و ۱۲ هفته پس از جراحی در گروه های مختلف. تعداد رشته های میلین دار در گروه کلاژن با پوشش داخلی ژل کلاژن نسبت به گروه کلاژن افزایش معنی داری دارد.
(*: P<۰/۰۵)

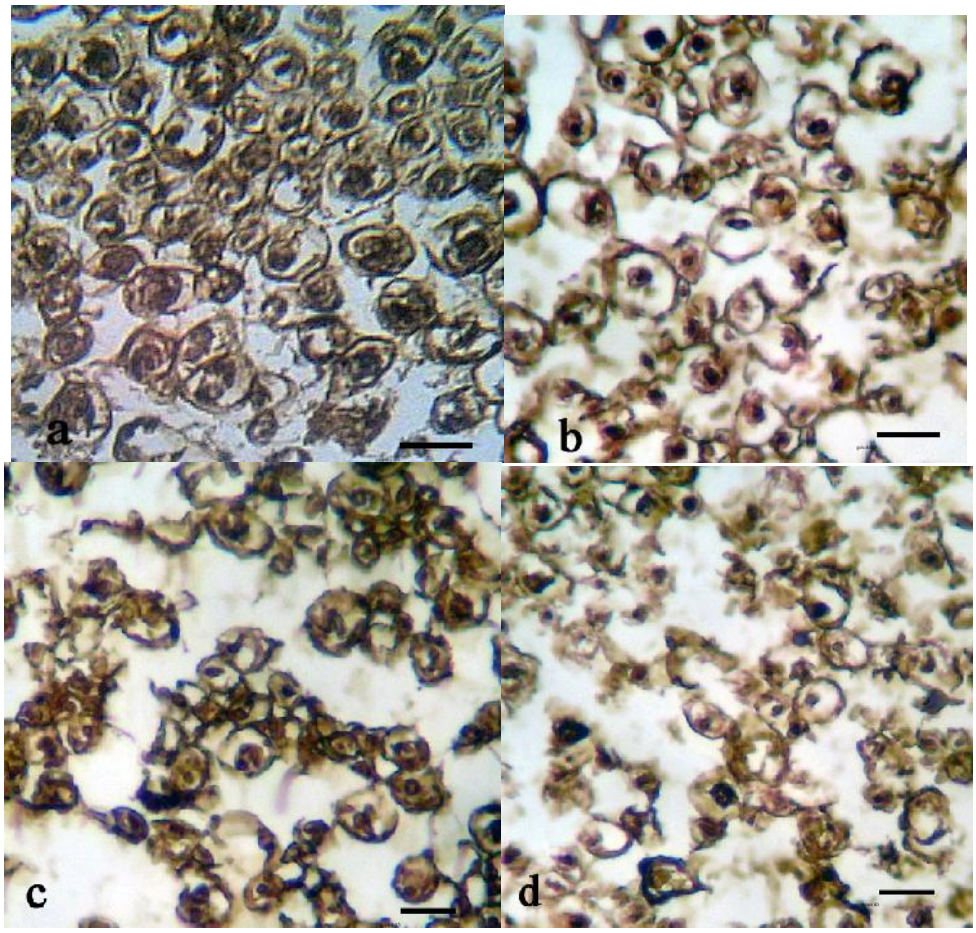

تصویر۱: مقایسه ایمنوهیستوشیمی برش عرضی عصب سیاتیک ۱۲ هفته پس از جراحی در گروه های مختلف.
رشته های میلین دار و سلول شوان در سراسر بافت دیده می شوند. برابر ۲۰ میکرومتر
(a): عصب نرمال
(b): لوله کلاژن + ژل
(c): اتوگرافت
(d): لوله کلاژن

[Downloaded from journal.nkums.ac.ir on 2026-01-31]

مطالعات بافت شناسی در پایان هفته ۴ نشان می دهد که بافت عصبی رشد کرده و دو انتهای بریده عصب سیاتیک را به یکدیگر متصل کرده است. شکل مقطع عصب های ترمیم شده در داخل لوله کلاژنی به شکل مدور می باشد. در گروه لوله کلاژن + ژل کلاژن، عصب تشکیل شده توسط ژل چسبناک بدون سلولی احاطه شده است. در پایان هفته ۴ و ۱۲، تعداد اکسون های دار میلین دار در گروه لوله کلاژن + ژل کلاژن نسبت به گروه کلاژن افزایش معنی داری دارد ($P < ۰/۰۵$). (نمودار۲). سطح خارجی لوله کلاژن توسط تعدادی ماکروفاژ و نوتروفیل احاطه شده است که به ارامی موجب تجزیه لوله کلاژنی می شوند. مطالعات ایمنوهیستوشیمی نشان می دهد که بیان پروتئین S-100 در گروه های کلاژن + ژل و اتوگرافت بیشتر در ناحیه غلاف میلین دیده می شود. سلول شوان در اطراف اکسون های میلین دار مشاهده می شود (تصویر۱).

بحث

نتایج این مطالعه نشان می دهد که پوشش دیواره داخلی لوله کلاژن توسط ژل کلاژن نسبت به لوله کلاژن بدون پوشش داخلی سبب افزایش رژنراسیون عصب محیطی می شود. تفاوت در اندازه شکاف های ایجاد شده در عصب محیطی، خواص فیزیکی و شیمیایی مواد استفاده شده در ساختمان کانال های راهنمای عصب، ویژگی های ماتریکس داخل لوله، نوع و ترکیب فاکتور های رشد عصب که به داخل لوله اضافه می شود و یا تحت فشار قرار دادن عصب (بدون ایجاد برش عرضی) بر میزان ترمیم تاثیر دارند. با توجه به روش های مختلف ارزیابی توسط محققین مختلف، مقایسه بین این تحقیقات دشوار می باشد [۲۵]. بطوری که در بسیاری از تحقیقات انجام شده، اندازه شکاف بین دو انتهای عصب کمتر از یک سانتی متر در نظر گرفته می شود ویا از فشار (له شدگی) جهت آسیب عصب استفاده شده است. در عصب له شده، پوشش های اپی نوریوم و پری نوریوم سالم هستند و نیازی برای بخیه زدن وجود ندارد. در نتیجه ترمیم عصب به راحتی و سریعتر انجام می گیرد.

موفقیت در رژنراسیون اعصاب محیطی به سه عامل بستگی دارد: زنده ماندن تنه سلولی نورون بعد از ضایعه، رشد اکسون و عبور از شکاف ایجاد شده در عصب و رسیدن به انتهای دیستال عصب بریده شده و در نهایت رسیدن اکسون به اندام هدف.

در تحقیق حاضر، وجود تعداد بیشتر اکسون های میلین دار و بلوغ آنها در گروه لوله کلاژن + ژل کلاژن نسبت به سایر گروه ها ممکن است به دلیل این باشد که پوشش داخلی ژل کلاژن در مراحل اولیه ترمیم عصب شرایط بهتری را جهت اتصال سلول های شوان و سایر سلول های هجومی (ماکروفاژها و نوتروفیل ها) به دیواره لوله کلاژن فراهم نموده و در نتیجه ترشح و تجمع هورمون های رشد عصب به داخل لوله بخوبی انجام گیرد [۲۶]. ماکروفاژها با ایجاد بستر قلابی شکل بافت عصبی را به دیواره لوله کلاژنی مرتبط کرده و از جداسازی آن جلوگیری می نمایند، لذا بدین وسیله در شکل دهی سطح مقطع مدور عصب تازه تشکیل شده موثر می باشند. همچنین با ترشح فاکتور های رشد عصب، سبب تقویت ترمیم عصب می شوند [۲۷]. بعضی از مولکول های ماتریکس خارج سلولی همانند کلاژن دارای شارژ الکتریکی هستند که این امر می تواند در جهت گیری و آرایش منظم این رشته ها و در نهایت شکل دهی به بافت عصبی تازه تشکیل شده و افزایش کمی و کیفی رژنراسیون عصب محیطی موثر باشد. بطوری که مرحله اولیه طویل شدن رشته های میلین دار را تسریع نمایند [۲۸]. مطالعات نشان می دهد که ساختار کانال های راهنمای عصب در شکل عصب محیطی موثر می باشند [۲۹]. از آنجائیکه عصب تشکیل شده در گروه کلاژن + ژل نسبت به گروه کلاژن دارای سطح مقطع مدوری می باشد، لذا ممکن است پوشش داخلی ژل کلاژن در این شکل پذیری عصب موثر باشد.

نتایج این تحقیق نشان می دهد که بهبود عملکرد در گروه کلاژن نسبت به گروه اتوگرافت بهتر است. اگر چه اتوگرافت بعنوان روش طلایی جهت ترمیم اعصاب استفاده می شود، اما عدم تطابق صحیح فاسیکل ها ی عصب اسیب دیده با عصب پیوند زده موجب مسیر یابی اشتباه تعدادی از اکسون ها می گردد که این مشکل با استفاده از کانال راهنمای عصب تا حدود زیادی برطرف می شود [۳۰]. همچنین در ترمیم اتوگرافت دو خط بخیه داریم. حضورفیبرو بلاست ها در ان نواحی، ممکن است سبب

[Downloaded from journal.nkums.ac.ir on 2026-01-31]

تشکیل بافت اسکار و مانع عبور اکسون های در حال رشد شود. در حالیکه در هنگام استفاده از کانال راهنمای عصب، محدودیت در ورود سلول فیبروبلاست به داخل کانال سبب کاهش تشکیل بافت فیبری و در نتیجه عبور راحت تر آکسون های در حال رشد می شود. به هر حال در پایان هفته ۱۲، بهبود عملکرد در هیچ یک از گروه های مورد آزمایش به حد پای سالم نرسید. تحقیق حاضر نشان می دهد که مقدار SFI تا هفته نهم در گروه لوله کلاژن + ژل کلاژن نسبت به سایر گروه ها افزایش معنی داری دارد ولی بعد از آن تغییر زیادی مشاهده نمی شود. از طرفی نتایج الکتروفیزیولوژی در پایان هفته ۱۲، افزایش سرعت هدایت عصبی را نشان می دهد، که این بیانگر افزایش قطر آکسون و قطر میلین و فاصله بین گره ای می باشد. عدم افزایش SFI بعد از هفته نهم، احتمالا به دلیل غیر طبیعی بودن الگوهای راه رفتن به سبب کوتاهی عضلات فلج شده و سفتی و خشکی مفاصل در اندام جراحی شده می باشد، که انجام حرکات طبیعی را با مشکل روبرو می نماید [۳۱]. لذا انجام حرکت درمانی و توانبخشی در دست یابی به نتایج بهتر ممکن است مفید باشد.

کیلی[1] و همکاران با انجام تست های الکتروفیزیولوژی نشان دادند، که گروه اتوگرافت نسبت به کانال راهنمای پر شده با کلاژن سرعت هدایت حرکتی بیشتری دارد [۳۲]. در تحقیق حاضر گروه لوله کلاژن با پوشش داخلی ژل کلاژن نسبت به گروه اتوگرافت نتایج بهتری را نشان می دهد. حضور ژل کلاژن بعنوان ماتریکس در داخل کانال راهنمای عصب ممکن است مانع عبور و رشد آکسون ها گردد در حالیکه استفاده ار ژل کلاژن بعنوان پوشش داخلی کانال می تواند، تکیه گاه مناسبی جهت اتصال سلول های موثر در ترمیم اعصاب از جمله سلول شوان شود.

نتیجه گیری

در تحقیق حاظر با توجه به نتایج بدست آمده، به نظر می رسد که پوشش دیواره داخلی لوله کلاژن توسط ژل کلاژن می تواند سبب افزایش رژنراسیون عصب محیطی شود. در نهایت پیشنهاد می گردد تاثیر سایر ماتریکس های خارج سلولی از جمله لامینین، اسید هیالورونیک و غیره بعنوان پوشش داخلی لوله کلاژن مورد مطالعه و بررسی قرار گیرد.

تشکر و قدر دانی

نویسندگان مقاله از معاونت پژوهشی دانشگاه علوم پزشکی ارومیه جهت تامین منابع مالی اجرای طرح (شماره ۱۱۰۳) تشکر و قدردانی می نماید. این مقاله از قسمتی از نتایج پایان نامه دوره کارشناسی ارشد رشته علوم تشریحی آقای محمد امین دولتخواه در دانشگاه علوم پزشکی ارومیه استخراج شده است.

1-Keeley

[Downloaded from journal.nkums.ac.ir on 2026-01-31]

References

1. Farjah G, Naeemi M, Nerve guidance channels in peripheral nerve repair, Yafteh, 2011; 12(2):13-24.
2. Evans GRD, Peripheral nerve injury: a review and approach to tissue engineered constructs, 2001; 404:396-404.
3. Evans GR, Challenges to nerve regeneration, Semin Surg Oncol 2000; 19(3):312-8.
4. Ijkema-Paassen J, Jansen K, Gramsbergen a, Meek MF, Transection of peripheral nerves, bridging strategies and effect evaluation, Biomaterials 2004; 25(9):1583-92.
5. Mohammad JA, Warnke PH, Pan YC, Shenaq S, Increased axonal regeneration through a biodegradable amniotic tube nerve conduit: effect of local delivery and incorporation of nerve growth factor, Ann Plast Surg 2000; 44(1):59-64[Persian]
6. Yoshii S, Oka M, Shima M, Taniguchi A, Akagi M,Briging a 30-mm nerve defect using collagen filaments, J Biomed Mater Res 2003; 67A(2):467-474.
7. Pu L, Reid M, Patwa H, Goldstein JM, Forman DL, Thomson JG, Effects of nerve growth factor on nerve regeneration through a vein graft across a gap, Plastic and Reconstructive Surgery 1999; 104(5): 1379-1385.
8. Lee D-Y, Choi B-H, Park J-H, Zhu S-J, Kim B-Y, Huh J-Y, "et al", Nerve regeneration with the use of a poly (l-lactide-co-glycolic acid)-coated collagen tube filled with collagen gel, J Cranniomaxillofac Surg 2006; 34(1):50-6.
9. Hudson TW, Evans G, Schmidt CE, Engineering stratedies for peripheral nerve repair, Clin Plast Surg 1999; 26(4):617-28.
10.Farjah Gh, Joghataei M, Mehdizadeh M, Nobakht M, Naimi M, Effect of collagen gel on sciatic nerve regeneration in the polyvinylidene fluoride tube, Yafteh 2006; 7(26):3-13[Persian]
11.Dornseifer ULF, Fichter AM, Leichtle S, Wilson A, Rupp A, Rodenacker K, "et al", Peripheral nerve econstruction with collagen tubes filled with denatured autologous muscle tissue in the rat model, Microsurgery 2011; 31(8):632-41.
12.wangensteen KJ, Kalliainen LK, Collagen tube conduits in peripheral nerve repair: a retrospective analysis, Hand 2010; 5(3):273-7.
13.Parenteau-Bareil R, Gauvin R, Berthod F, Collagen-Based biomaterials for tissue engineering applications, Materials 2010; 3(3):1863-87.
14.Franchi M, Trire A, Quaranta M, Orsini V, Collagen structure of tendon relates to function, Scientific World Journal 2007; 7:404-20.
15.Moore AM, Kasukurthi R, Magill CK, Farhadi HF, Borschel GH, Mackinnon SE, Limitations of conduits in peripheral nerve repairs, Hand 2009; 4(2): 180-6.
16.Williams LR, Danielsen N, Muller H, Varon S, Exogenous matrix precursors promote functional nerve regeneration across a 15mm gap within a silicone chamber in the rat, J Comp Neurol 1987; 264(2):284-90.
17.Satou T, Nishida S, Hiruma S, Tanji K, Takahashi M, Fujita S, A morphological study on the effects of collagen gel matrix on regeneration of served rat sciatic nerve in silicone tubes, Acta Pathol Jpn 1986; 36(2): 199-208.
18.Valentini FR, Aebischer P, Winn SR, Galletti PM, Collagen and laminin containing gels impede peripheral nerve regeneration through semipermeable nerve guidance channels, Exp Neurol 1987; 98(2):350-6.
19.Labrador RO, Buti M, Navaro X, Influence of collagen and laminin gels concentration on nerve regeneration after resection and tube repair, Exp Neurol 1998; 149:243-52.
20.Hudson TW, Evans GR, Schmidt CE, Engineering strategies for peripheral nerve repair, Clin Plast Surg 1999; 26(4):617-28.
21.Mio T, Adachi Y, Romberger DJ, Ertl RF, Rennard SI, Regulation of fibroblast proliferation in three-dimensional collagen gel matrix, In Vitro Cell Dev Biol Anim 1996; 32(7): 427-33.
22.Szot CS, Buchanan CF, Freeman JW, Rylander MN. 3D in vitro bioengineered tumors based on collagen I hydrogels, Biomaterials 2011; 32(31):7905-12.
23.Lu J, Gu YP, Xu X, Liu ML, Xie P, Song HP, Adult islets cultured in collagen gel transdifferentiate into duct-like cells, Word J Gastroenterol 2005; 11(22):3426-30.
24.Ahmed MR, Vairamuthu S, Venkateshwarlu U, Jayakumar R, Multilayered peptide incorporated collagen tubes for peripheral nerve repair, Biomaterials 2004; 25:2585-94.

[Downloaded from journal.nkums.ac.ir on 2026-01-31]

25.Bain JR, Mackinnon SE, Hunter DA, Functional evaluation of complete sciatic, peroneal, and posterior tibial nerve lesions in the rat, Plast Reconstr Surg 1989; 83:129-138.
26.Ahmed MR, Basha SH, Gopinath D, Muthusamy R, Jayakumar R. Initial upregulation of growth factors and inflammatory mediators during nerve regeneration in the presence of cell adhesive peptide-incorporated collagen tubes, J Peripher Nerv Syst 2005; 10:17-30.
27.Valentini RF, Sabatini AM, Dario P, Polymer electret guidance channels enhance peripheral nerve regeneration in mice, Brain Res 1989; 480:300-304.
28.Aebischer P, Valentini RF, Dario P, Domenici C, Galletti RM, Piezoelectric guidance channels enhance regeneration in the mouse sciatic nerve after axotomy, Brain Res 1987; 346:165-8.
29.Cerri F, Salvatore L, Memon D, Martinelli Boneschi F, Madaghiele M, Brambilla P, "et al", Peripheral nerve morphologenesis induced by scaffold micropatterning, Biomaterials 2014; 35(13):4035-45.
30.Ahmed MR, Vairamuthu S, Shafiuzama Md, Basha SH, Jayakumar R, Microwave irradiated collagen tubes as a better matrix for peripheral nerve regeneration, Brain Res 2005; 1046:55-67.
31.Scott JJA, The functional recovery of muscle proprioceptors after peripheral nerve lesions, J Peripher Nerv Syst 1996; 1:19-27.
32.Keeley r, Atagi F, Sabelman E, Padilla J, Kadlcik S, Keeley A, "et al", Peripheral nerve regeneration across 14-mm gaps: a comparison of autograft and entubulation repair methods in the rat, J Reconstr Microsurg 1993; 9(5):349-58.

[Downloaded from journal.nkums.ac.ir on 2026-01-31]

Original Article

Effect of collagen gel-coated within collagen tube on rat sciatic nerve regeneration

Dolatkhah MA[1], Farjah Gh H [2], Pourheidar B[3], Behnam Heshmatian [4]*

[1] M.Sc of Anatomical Science Student, Faculty of Medicine, Urmia University of Medical Sciences, Urmia, Iran
[2]Neurophysiology Research Center, Department of Anatomy, Faculty of Medicine, Urmia University of Medical Sciences, Urmia, Iran
[3] Neurophysiology Research Center, Department of Anatomy, Faculty of Medicine, Urmia University of Medical Sciences, Urmia, Iran
[4] Neurophysiology Research Center, Department of Physiology, Faculty of Medicine, Urmia University of Medical Sciences, Urmia, Iran

*** Corresponding Author:**
Urmia University of Medical Sciences, Urmia, Iran
Email:
hfarjah@hotmail.com

Abstract
Background and Objectives*: Collagen gel can specifically play role in the nerve regeneration. The aim of this research was to study the effect of collagen gel-coated within collagen tube on sciatic nerve regeneration.*
Material & Methods*: This research is an experimental study that 48 male rats (200-250 gr) were used. After axotomy, 1cm segment of the sciatic nerve was removed and the animals were divided into four groups (collagen tube, collagen tube + collagen gel-coated, autograft, and sham surgery). All animals were evaluated by sciatic functional index (SFI), electrophysiology and histology.*
Results*: At 49th and 60th days post operation, the mean of SFI in Collagen + Collagen gel-coated were superior to other experimental groups (collagen and autograft) (P< 0.05). At 12 weeks post operation, the mean nerve conduction velocity and the mean number of myelinated axons in collagen + collagen gel-coated group were superior to other experimental groups (collagen and autograft) (P< 0.05).*
Conclusion*: In this study positive effect of collagen gel on nerve regeneration through a collagen tube shows that it may be useful in treating peripheral nerve injuries.*
Key Words*: Nerve Regeneration, Sciatic Nerve, Collagen tube, Collagen gel*

Submitted:5 Apr 2014
Revised:7 May 2014
Accepted:20 May 2014

[Downloaded from journal.nkums.ac.ir on 2026-01-31]