Journal of North Khorasan University of Medical Sciences
Summer2014;6(2): 347-357

مجله دانشگاه علوم پزشکی خراسان شمالی
تابستان ۱۳۹۳؛۶(۲): ۳۵۷-۳۴۷

مقاله پژوهشی

اثر عصاره آبی برگ آلوئه ورا بر پاسخ محور مغزی–روده ای به دنبال القای زخم معده ناشی از اسید استیک در موش های صحرایی نر

مریم صباغیان[۱]، زکیه کشاورزی[۲*]، بهرام بی باک[۳]، مهران وطنچیان[۳]، طه محمدرضاپور[۴]

[۱]کارشناسی ارشد بیوفیزیک، دانشگاه علوم پزشکی خراسان شمالی، بجنورد، ایران
[۲]استادیار گروه فیزیولوژی، دانشکده پزشکی، دانشگاه علوم پزشکی خراسان شمالی، بجنورد، ایران
[۳]استادیار گروه فیزیولوژی، دانشکده پزشکی، دانشگاه علوم پزشکی خراسان شمالی، بجنورد، ایران
[۳]استادیار گروه علوم تشریح، دانشکده پزشکی، دانشگاه علوم پزشکی خراسان شمالی، بجنورد، ایران
[۴]دانشجوی پزشکی، کمیته تحقیقات دانشجویی، دانشگاه علوم پزشکی خراسان شمالی، بجنورد، ایران
[*]**نویسنده مسئول:** دانشکده پزشکی، دانشگاه علوم پزشکی خراسان شمالی، بجنورد، ایران
پست الکترونیک : zakieh_keshavarzi@yahoo.com

وصول: ۹۲/۲/۱۰ اصلاح: ۹۳/۲/۲۹پذیرش:۹۳/۳/۵

چکیده

زمینه و هدف: *ارتباط دوطرفه بین مغز-روده در انسجام عملکرد گوارشی و مغزی مهم است. بنابراین هدف این تحقیق بررسی اثر عصاره آبی آلوئه ورا بر محتوای آب مغز، روده و ترشح اسید معده به دنبال القاء زخم معده ناشی از اسیداستیک در موش های صحرایی نر بود.*

مواد و روش کار: *موش های صحرایی بطور تصادفی در۳گروه ۷تایی قرارگرفتند: گروه سالم، گروه زخم معده و گروه درمان با آلوئه ورا. سطوح اسید، محتوای آب مغز و روده درهر نمونه ۸ روز پس از شروع زخم معده، اندازه گیری شد. اولسر معدی توسط تزریق اسیداستیک ۲۰٪ به زیرسروز القاء شد.*

یافته ها: *سطح اسید معده درگروه درمان در مقایسه با گروه زخم کاهش معنی داری داشت (p<۰/۰۵) اما درگروه درمان و زخم در مقایسه با گروه سالم تفاوتی نداشت. بعد از درمان، مقدار آب بافت مغز تفاوت معنی داری با گروه سالم و زخم نداشت (p<۰/۰۵). محتوای آب دئودنوم در گروه درمان در مقایسه باگروه سالم بطور قابل توجهی کاهش یافت (p<۰/۰۵)، اما گروه زخم با گروه سالم و درمان تفاوت معنی داری نداشت. نتایج هیستوپاتولوژیک، پرخونی در عروق و ارتشاح گلبول های سفید در بافت همبند آستر مخاط را نشان داد. شرایط بهبود بعد از درمان با آلوئه ورا دیده شد.*

نتیجه گیری: *به نظر می رسد که اثر محافظتی آلوئه ورا ممکن است ناشی از اثر مهاری این عصاره بر ترشح اسید معده باشد. این اثر می تواند بخاطر حضور لکتین درگیاه باشد.*

واژه های کلیدی: *زخم پپتیک، آلوئه ورا، موش صحرایی*

مقدمه

زخم پپتیک، بیماری مزمن دستگاه گوارش است که معمولا" در معده و دوازدهه رخ می دهد [۱،۲] و سالانه میلیون ها آمریکایی را تحت تاثیر قرار می دهد [۳]. این اختلال یک فرآیند پیچیده است که به طور کلی از عدم تعادل ترشح اسید-پپسین، تولید رادیکال های آزاد و فاکتورهای مخاطی دفاعی مانند ترشح موسین، بیکربنات، گلیکوپروتئین های مخاطی و آنزیم های آنتی اکسیدان نتیجه می شود [۴،۵]. همچنین تغییر در فاکتورهای بیوشیمیایی خونی نیز در ایجاد آن نقش دارند. این تغییرات بیوشیمیایی نیز می تواند از طریق جریان خون به برخی اندام ها مانند دوازدهه و مغز برسد و بر سطوح فاکتورهای التهابی آن تاثیر بگذارد [۶]. محور مغز- روده (Gut-Brain Axis)، یک محور عصبی- هورمونی دوطرفه بوده و اعمال گوارشی و مغزی را انسجام می دهد و مغز ارگان مهمی در این محور است. مشخص شده است

[Downloaded from journal.nkums.ac.ir on 2026-01-29]

که به دنبال آسیب های مغزی، مشکلات گوارشی متعددی ایجاد می شود که می توان به اختلالات حرکتی و ترشحی دستگاه گوارش اشاره کرد [۷]. مدارک و شواهد زیادی وجود دارد که نقش محور مغز-روده را در پاتوژنز دستگاه گوارش نشان می دهد. عصب واگ نقش مهمی در ارسال سیگنال از دستگاه گوارش به مغز دارد و می تواند توسط اندوتوکسین ها یا سیتوکین های التهابی مانند اینترلوکین-۱β و فاکتور نکروز α تحریک شود [۸]. بنابراین به نظر می رسد که جهت درمان کلیه اختلالات از جمله اختلالات گوارشی بایستی دید وسیع تری داشت و نقش محور عصبی را نیز مد نظر داشت.

حدود ۲۵٪ داروهای تجویز شده در سراسر جهان گیاهی هستند [۹] و یکی از مواد مورد استفاده در شرایط مختلف پزشکی مانند ترمیم زخم ها و کاهش آسیب بافتی، گیاه آلوئه ورا است [۱۰،۱۱]. آلوئه ورا گیاهی از خانواده لیلیاسه با حدود ۴۰۰ گونه شناخته شده است [۱۲] که به راحتی در مناطق گرم و خشک رشد می کند. این گیاه به دلیل خواص درمانی فراوان به گیاه معجزه گر معروف است. ژل این گیاه حاوی آمینواسیدها (۲۰ نوع)، آنتراکینون ها، آنزیم ها، هورمون ها، لیگنین ها، اسیدهای چرب، ساپونین ها، استرون ها، پلی ساکاریدها، انواع ویتامین ها و پروتئین هاست. همچنین تحقیقات متعددی در مورد کاربرد آن در درمان انواع بیماری ها انجام شده است [۱۳]. از مهمترین خواص آلوئه ورا می توان به خاصیت ضدتومور [۱۶-۱۴]، ضدقارچ [۱۷]، ضدالتهاب [۱۸]، ضدزخم [۱۹]، ضددیابت [۲۰،۲۱]، خاصیت تحریک کنندگی موکوس [۲۲]، خاصیت آنتی باکتریال [۲۳]، آنتی اکسیدان [۲۴،۲۵] و تقویت کننده سیستم دفاعی بدن اشاره کرد [۲۶،۲۷]. عصاره آبی آلوئه ورا دارای اثرات حفاظتی متعددی در برابر اثرات آسیب زای فیزیولوژیک و بیوشیمیایی است [۲۸]. در این راستا تحقیقات نشان داده اند که عصاره آلوئه ورا می تواند سبب افزایش سطح مقابله بدن با اثرات پاتولوژیک گوناگون گردد. این عصاره قادر است با اثرات پاتولوژیک رادیکال های آزاد مقابله نماید [۲۹]. همچنین اثرات آنتی اکسیدانی این گیاه در مغز موش های دیابتی شده با استرپتوزوسین مشاهده شده است [۳۰]. استفاده از آلوئه ورا در بسیاری از شرایط مانند ترمیم زخم استفاده می گردد. مشخص شده است که عصاره آلوئه ورا باعث ترمیم سوختگی، آسیب های جلدی و ادم می گردد. همچنین ژل گیاه باعث محافظت انسان ها و جوندگان از اولسرهای معدی می گردد [۱۹].

بنابراین با توجه به اهمیت محور مغز- روده به عنوان سیستم ارتباط دوطرفه عصبی- هورمونی در پاتوژنز بیماری اولسر پپتیک و مشکلات مغزی و همچنین افزایش تمایل به استفاده از گیاهان دارویی، این مطالعه به منظور تعیین اثر عصاره آبی آلوئه ورا بر محتوای آب مغز، روده و ترشح اسید معده به دنبال القاء زخم معده ناشی از اسیداستیک در موش های صحرایی نر انجام شد.

روش کار

حیوانات آزمایشگاهی

در این پژوهش تعداد ۲۱ سر موش صحرایی نر نژاد ویستار با محدوده وزنی ۲۰۰ تا ۲۵۰ گرم مورد مطالعه قرارگرفت. موش های صحرایی از مرکز حیوانات دانشگاه علوم پزشکی مشهد خریداری شدند. این مطالعه تجربی در سال ۱۳۹۱ با رعایت اخلاق در پژوهش و حقوق حیوانات در دانشکده پزشکی خراسان شمالی با کد ۶۷۴پ۹۲ انجام شد. رت ها در دما و رطوبت کنترل شده و در شرایط ۱۲ ساعت روشنایی و ۱۲ ساعت تاریکی نگهداری شدند و در تمام مدت دسترسی آزاد به آب و غذا داشتند. انتخاب تعداد رت ها بر اساس مطالعات پیشین صورت گرفت و رت ها به طور تصادفی در ۳ گروه ۷ تایی قرارگرفتند:

۱- گروه سالم (بدون دریافت دارو و با شرایط یکسان تغذیه ای و محیطی با سایر گروه ها نگهداری شدند)

۲- گروه زخم معده (موش های صحرایی که با اتر بیهوش شدند و تحت زخم معده ناشی از اسید استیک قرار گرفتند)

۳- گروه آلوئه ورا (موش های صحرایی که روزی ۲ بار با مصرف خوراکی دوز ۲۰۰mg/kg آلوئه ورا به مدت ۸ روز درمان شدند) [۳۱].

روش تهیه عصاره

برگ های تازه آلوئه ورا را جدا کرده و در محیط آزاد خشک شد. سپس ماده خشک شده را توسط دستگاه آسیاب پودر کرده و در ظرف مستقلی نگهداری شد. در

[Downloaded from journal.nkums.ac.ir on 2026-01-29]

زمان آزمایش پودر گیاه را با نرمال سالین حل کرده و غلظت مورد نظر را آماده شد [۳۱].

روش القای زخم معده

حیوانات پس از ۱۲ ساعت ناشتایی، در روز آزمایش با اتر بیهوش شدند. سپس به وسیله باز کردن منطقه میانی شکم، معده در معرض دید قرارگرفت. اسید استیک ۲۰٪ (۰/۰۲ میلی لیتر) توسط سرنگ انسولین به منطقه زیر سروز در دیواره قدامی معده تزریق شد. در زمان تزریق برای جلوگیری از نشت محلول، محل تزریق با پنست به مدت یک دقیقه نگه داشته شد [۳۲].

تعیین محتوای آب مغز

برای اندازه گیری مجتوای آب مغز، ۸ روز پس از القای زخم، حیوان بیهوش و مغز خارج شد. ابتدا وزن بافت خیس اندازه گیری شد سپس وزن بافت مغز خشک شده در انکوباتور (Memert, Germany) (دمای ۶۰ درجه سانتی گراد به مدت ۷۲ ساعت) ارزیابی گردید و درصد محتوای آب مغز از فرمول زیر محاسبه شد [۳۳].

$$\text{محتوای آب } \% = \left[\frac{(\text{وزن خشک}-\text{وزن خیس})}{(\text{وزن خیس})}\right] \times 100$$

تعیین محتوای آب دئودنوم

قطعاتی از بافت روده ای (قسمت دئودنوم) جدا و سپس محتویات آن خارج گردید. ابتدا وزن بافت خیس روده مشخص شد سپس نمونه ها در انکوباتور به مدت ۴۸ ساعت در دمای ۶۰ درجه سانتی گراد خشک کرده و بلافاصله وزن خشک بافت را مشخص کردیم و درصد محتوای آب دئودنوم از فرمول زیر محاسبه شد [۳۴].

$$\text{محتوای آب } \% = \left[\frac{(\text{وزن خشک}-\text{وزن خیس})}{(\text{وزن خیس})}\right] \times 100$$

روش اندازه گیری میزان اسید ترشح شده:

۲۴ ساعت قبل از آزمایش حیوان از خوردن غذا محروم شد ولی دسترسی آزاد به آب وجود داشت.سپس حیوان لاپاراتومی شده وبا ایجاد سوراخی در دئودنوم، کانولی وارد دئودنوم شده و تا معده پیش رانده شد. برای اندازه گیری غلظت اسید معده از روشwashout به مدت ۱۵ دقیقه استفاده شد. برای تهیه نمونه ها، ابتدا ۱ میلی لیتر از محلول سرم فیزیولوژی به داخل معده تزریق و پس از پایان ۱۵ دقیقه، ۱ میلی لیتر از معده کشیده شد. اندازه گیری اسید نمونه ها بلافاصله پس از جمع آوری در دمای آزمایشگاه و با استفاده از دستگاه تیتراتور دستی صورت گرفت. محتوای اسید، با سود ۰/۰۱ نرمال تا pH=7 تیترشد و به صورت $\mu molH^{+}/15min$ بیان شد [۳۵].

ارزیابی هیستوپاتولوژیک

جهت ارزیابی هیستوپاتولوژیک، قطعاتی از بافت معده را جدا کرده، در فرمالین ۱۰٪ تثبیت و سپس در پارافین قرار داده شد و جهت آنالیز مورفولوژیکی با هماتوکسیلن ـ ائوزین (H&E) رنگ آمیزی گردید. پارامترهای مورد بررسی شامل میزان تغییرات سلول ها و بافت های ناحیه آسیب دیده، ترمیم سلول های اپی تلیال محل زخم و التهاب بود.

تجزیه و تحلیل آماری

داده های کمی با استفاده از نرم افزار SPSS 15 به صورت میانگین ± انحراف معیار میانگین (SEM) بیان گردید. برای تعیین تفاوت داده های کمی بین گروه ها از آزمون آماری آنالیز واریانس یکطرفه و آزمون LSD استفاده شد. (P<۰/۰۵) به عنوان سطح آماری معنی دار در نظر گرفته شد.

یافته ها

تغییرات مقادیر اسید معده: سطح اسید معده در گروه درمان با آلوئه ورا (۱۵ min /µmol ۱/۲۸۸± ۶/۱۰) بطور معنی داری در مقایسه با گروه زخم معدی (P<۰/۰۵) (µmol/۱۵min ۰/۴۱۱±۹/۶۶) کاهش یافت. اما سطح اسید معده بین گروه های آلوئه ورا و زخم در مقایسه با گروه سالم تفاوتی نداشت (µmol/۱۵min ۰/۸۶۹ ± ۸/۲۵) (شکل۱).

تغییرات محتوای آب مغز: مقدار آب بافت مغز گروه زخم (۰/۲۷۶٪ ± ۷۶/۷۶) در مقایسه با گروه سالم (۰/۶۴۳٪±۷۸/۵۰) به طور قابل توجهی کاهش یافت (P<۰/۰۵). پس از درمان با آلوئه ورا مقدارآب بافت مغز ۰/۵۸۲٪ ± ۷۷/۰۶ بود اما با گروه سالم و زخم تفاوتی نداشت (P<۰/۰۵) (شکل۲).

تغییرات محتوای آب روده: محتوای آب دئودنوم در گروه درمان با آلوئه ورا (۱/۵۱۶٪ ±۸۱/۸۷) در مقایسه با گروه سالم (۰/۶۴۳٪ ± ۷۸/۵۰) به طور معنی داری افزایش یافته است (P<۰/۰۵). اما گروه زخم معدی (۰/۶۲۲٪ ± ۷۹/۳۵) تفاوت معنی داری با گروه آلوئه ورا و سالم ندارد.

[Downloaded from journal.nkums.ac.ir on 2026-01-29]

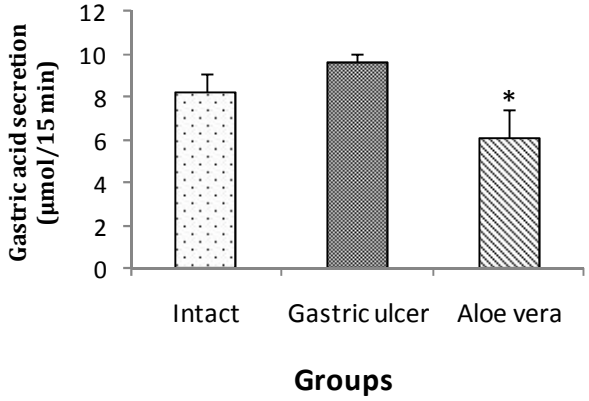

شکل۱: میزان اسید معدی (µmol/۱۵min) در گروه های مختلف پس از القای زخم پپتیک. داده های ارائه شده به صورت میانگین ± انحراف معیار میانگین (SEM) .*:۰/۰۵> P، گروه آلوئه ورا در مقایسه با گروه زخم معدی.

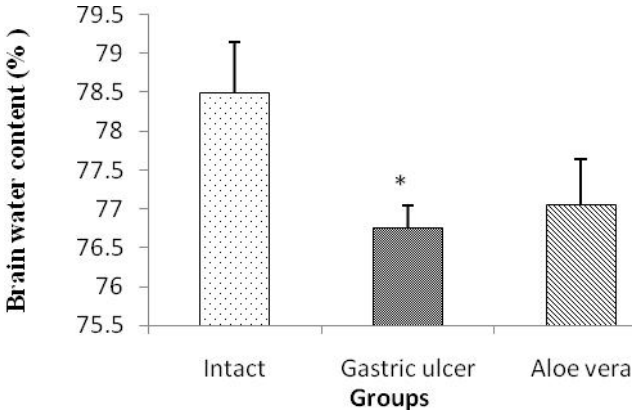

شکل۲: تغییرات محتوای آب بافت مغز، در گروه های مختلف پس از القای زخم پپتیک در موش صحرایی نر. داده ها به صورت میانگین ± انحراف معیار میانگین (SEM) .*: ۰/۰۵> P، گروه زخم معدی در مقایسه با گروه سالم.

[Downloaded from journal.nkums.ac.ir on 2026-01-29]

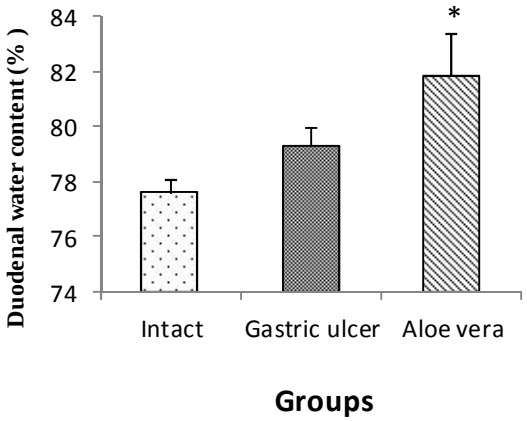

شکل۳: تغییرات محتوای آب روده در موش صحرایی نر، پس از القای زخم معده و درمان زخم پپتیک با آلوئه ورا. داده ها به صورت میانگین ± انحراف معیار میانگین (SEM) .*: P <۰/۰۵، گروه آلوئه ورا در مقایسه با گروه سالم.

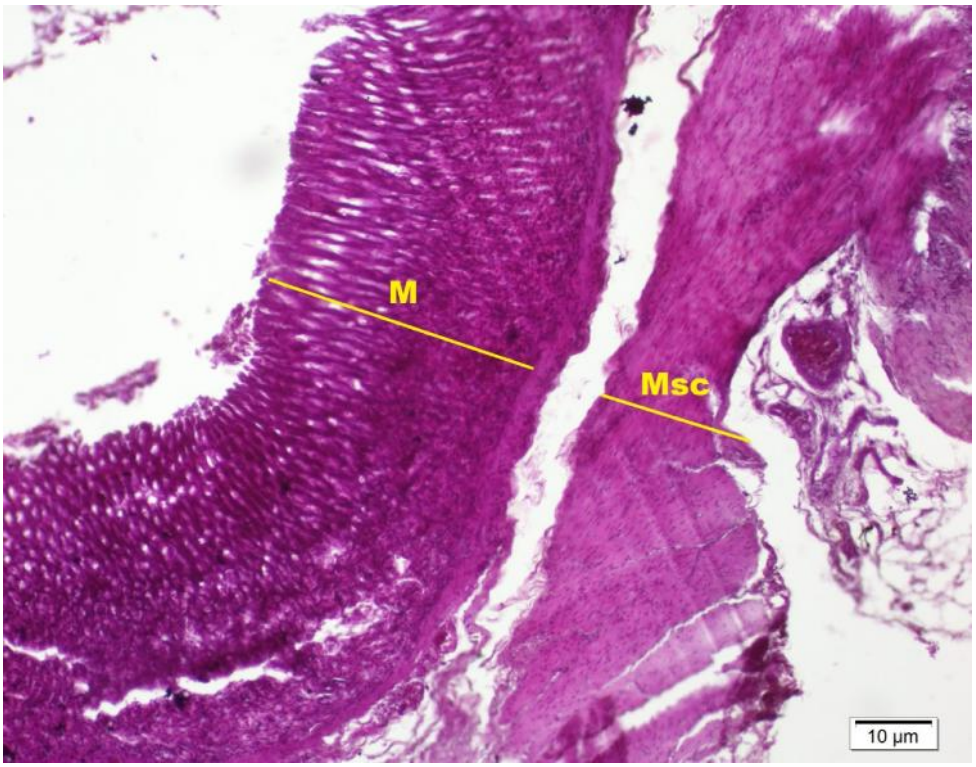

تصویر میکروسکوپی ۱: دیواره معده در گروه سالم. طبقات مخاطی، زیرمخاطی و بخشی از طبقه عضلانی قابل مشاهده می‌باشد. طبقه مخاطی سالم و بدون ارتشاح سلولی (M) و طبقه عضلانی (Msc) قابل رویت است. H&E

[Downloaded from journal.nkums.ac.ir on 2026-01-29]

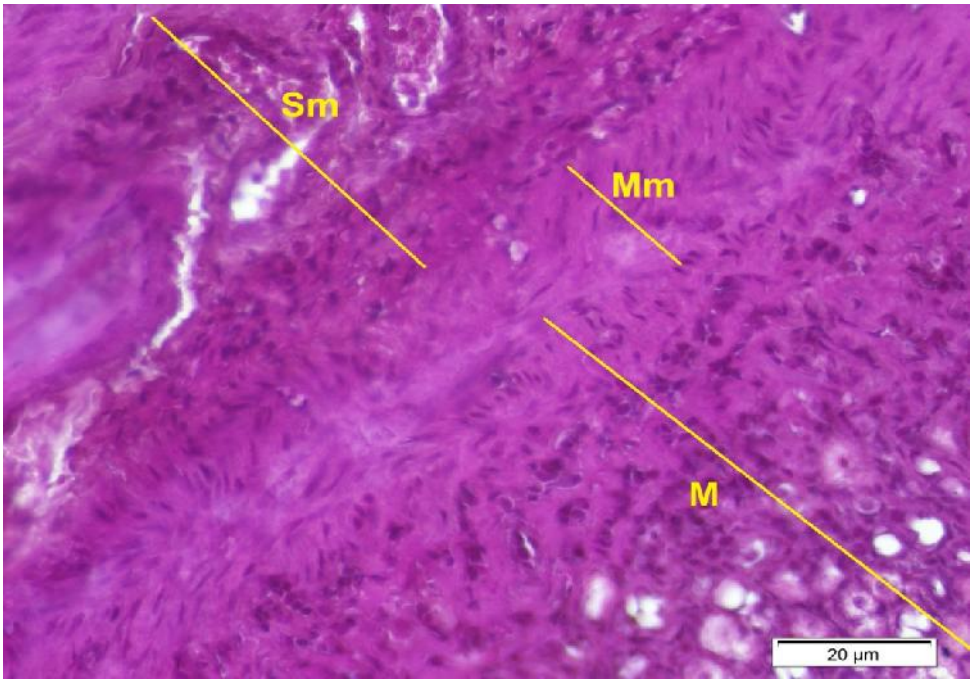

تصویر میکروسکوپی ۲: گروه زخم- طبقه مخاطی و زیرمخاطی دیواره معده موش صحرایی در گروه تزریق اسید که تغییرات طبقه زیرمخاط (Sm) و نواحی عمقی آستر مخاط را در فضای بین غدد گاستریک (M) نشان می‌دهد.

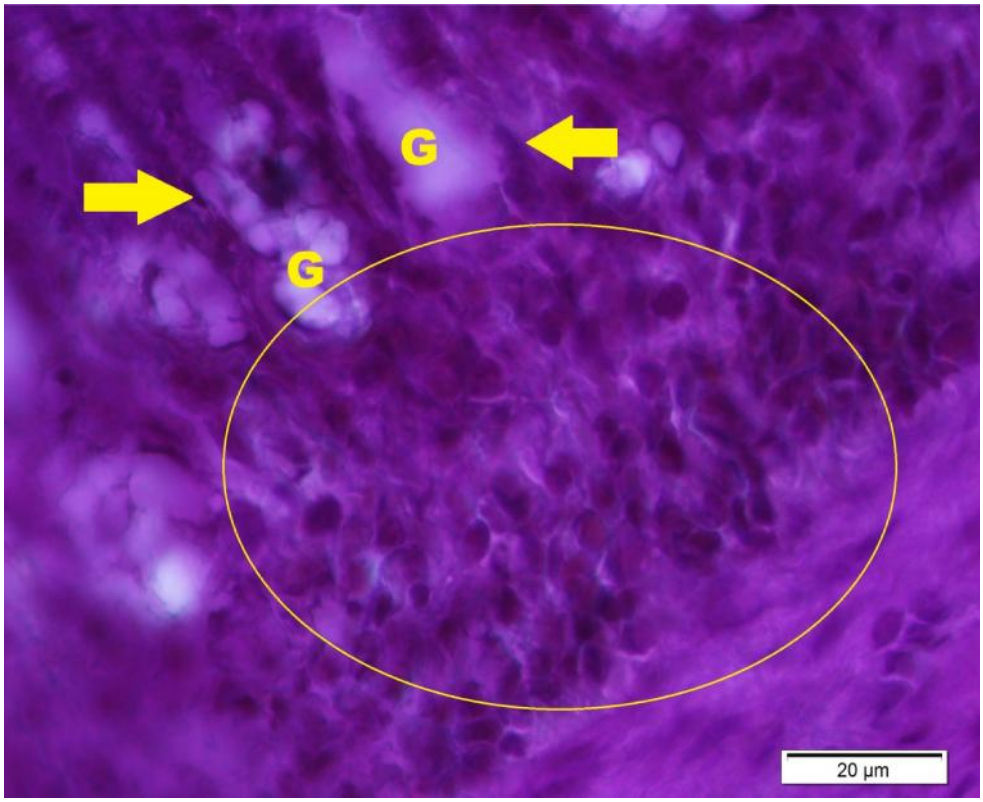

تصویر میکروسکوپی ۳: گروه زخم-طبقه مخاطی دیواره معده موش صحرایی در گروه تزریق اسید که ارتشاح سلوهای تک هسته ای را در نواحی عمقی آستر مخاط زیر فضای غدد گاستریک (G) نشان می‌دهد. دیواره غدد گاستریک، دچار متاپلازی سلولهای اصلی دیواره غده از حالت استوانه‌ای به حالت سنگفرشی شده است (پیکان). H&E

[Downloaded from journal.nkums.ac.ir on 2026-01-29]

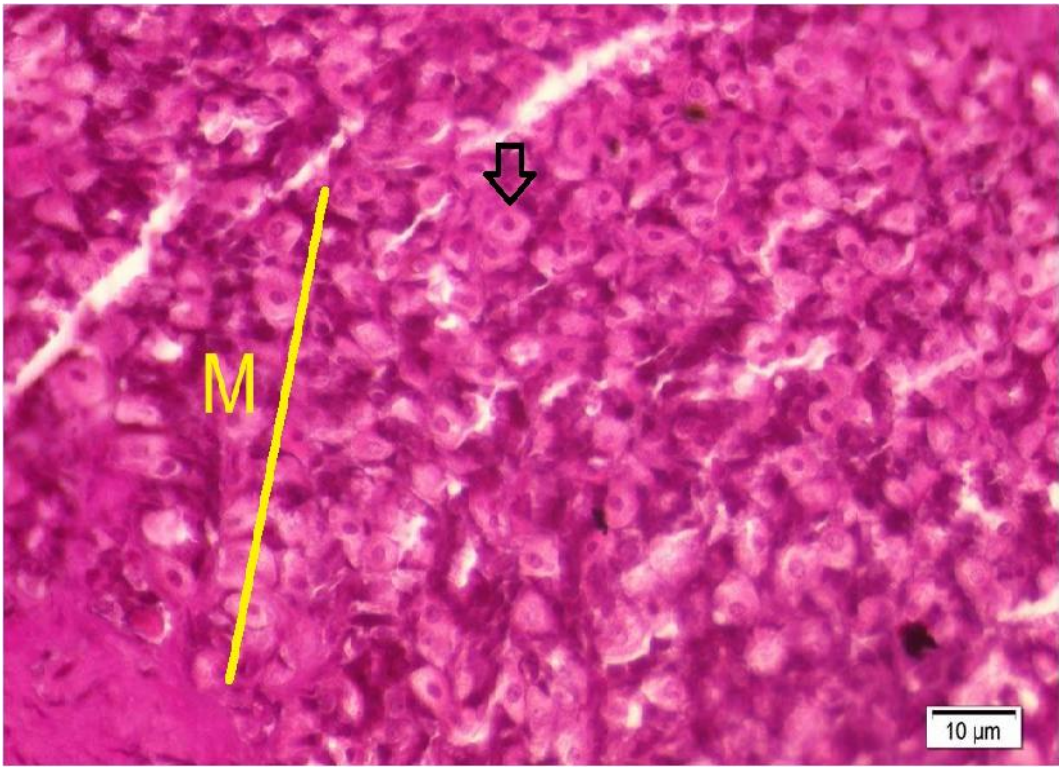

تصویر میکروسکوپی ۴: گروه درمان با آلوئه ورا- طبقه مخاطی و زیرمخاطی از دیواره معده در گروه درمان با آلوئه ورا مشاهده می شود. طبقه مخاطی با ضخامت نرمال حاوی غدد فراوان معدی حاوی سلولهای جداری(پیکان) می باشد. H&E

۴-تغییرات هیستوپاتولوژی بافت معدی:

گروه کنترل سالم نشانگر یک بافت معدی نرمال بود. بعد از القای اولسر معدی، رنگ آمیزی با هماتوکسیلین-ائوزین نشان دهنده شرایط التهابی در قسمتی از طبقه مخاط و زیرمخاط معده می باشد. پرخونی در عروق و ارتشاح خفیف لکوسیتی در بافت همبند آستر مخاط در فضای بین غدد معدی و بویژه در مجاورت عضله مخاطی، نمایان است. در گروه های تحت درمان با آلوئه ورا، طبقه مخاطی با ضخامت نرمال حاوی غدد فراوان معدی می باشد اما علائمی از ارتشاح لکوسیتی در بخش های عمقی طبقه مخاطی به جای مانده است (اشکال میکروسکوپی۴-۱).

[Downloaded from journal.nkums.ac.ir on 2026-01-29]

بحث

نتایج مطالعه حاضر نشان داد که عصاره آبی آلوئه ورا ترشح اسید معده را مهار کرد. به نظر می رسد آلوئه ورا در این دوز، دارای خاصیت حفاظت از دستگاه گوارش در برابر اسید معده به عنوان یک عامل تهاجمی است. مکانیسم حفاظت سلولی در حال حاضر ناشناخته است ولیکن این امکان وجود دارد که اثر ضد زخم آلوئه ورا می بایست از طریق کاهش عوامل تهاجمی و افزایش عوامل محافظتی باشد که مزایایی برای بیمار مبتلا به زخم معده فراهم می کند که می توان به افزایش سنتز موکوس، ترشح بیکربنات، افزایش جریان خون مخاط و افزایش پوشش فسفولیپید مخاط اشاره کرد. دلیل اینکه عصاره آلوئه ورا ترشح اسید معده را مهار می کند ممکن است بخاطر حضور لکتین در گیاه باشد. لکتین ها، پروتئین ها و گلیکوپروتئین هایی هستند که قادر به شناسایی و اتصال به کربوهیدرات ها هستند. نشان داده شده است که لکتین ها جذب آمینوپرین را توسط سلول های جداری مهار می کنند. بنابراین توانایی عصاره به مهار ترشح اسید شاید به دلیل تاثیر مستقیم بر روی سلول های تولید کننده اسید باشد [۳۶]. همچنین در بخش دیگری از مطالعه دیده شد که اسید معده بطور نامحسوسی به دنبال القای اولسر افزایش یافت که می توان به نقش آوران های واگی اشاره کرد چون اعصاب واگ در بسیاری از رفلکس های واگی-واگی سهیم هستند که منجربه افزایش تولید عوامل تهاجمی ترشحی (اسید و پپسین) می شوند که در پاتوژنز اولسر پپتیک موثر است [۳۷].

نتایج هیستوپاتولوژی مطالعه حاضر همچنین نشان داد که به دنبال درمان با آلوئه ورا شرایط بافتی بهبود یافت. در تایید نتایج ما همچنین گزارش شده است که آلوئه ورا می تواند زخم سوختگی در موش ها را بهبود ببخشد [۴۰-۳۸]. علاوه بر این آلوئه ورا می تواند رگ زایی در بدن را القا کند [۴۱]، که نقش مهمی در بهبود زخم دارد. آلوئه ورا می تواند منجر به کاهش انقباض عروق و بهبود خون رسانی از مویرگ های مخاط معده و تسریع بهبود زخم شود [۴۳،۴۲].

همچنین مخاط معدی مداوم در معرض عوامل آسیب رسان است. انسجام مخاط توسط سیستم پیچیده ای از فاکتورها است که می توان به نقش کلیدی نورون های حسی اشاره کرد. این نورون ها شبکه پیچیده ای از فیبرها را در اطراف شریانچه های زیرمخاط ایجاد می کنند که توانایی آزادسازی نوروپپتیدهای متنوعی از جمله پپتید مرتبط با ژن کلسی تونین دارد. این پپتیدهای وازودیلاتوری آزادشده از اعصاب حسی و نیتریک اکساید سنتز شده از اندوتلیوم عروق یا از اپیتلیوم معدی در حفظ انسجام مخاط و محافظت در مقابل بسیاری از محرک ها مناسب است [۴۶-۴۴].

علاوه براین در این مطالعه نشان داده شد که آلوئه ورا محتوای آب دئودنوم را افزایش می دهد که نشانگر افزایش نفوذپذیری روده ای است. با توجه به افزایش نفوذپذیری روده با آسیب سد روده ای، باکتری ها و لیپوپلی ساکاریدها می توانند از طریق ورید باب و غدد لنفاوی مزانتر وارد جریان خون شوند و منجر به عفونت و سندروم نقص عملکرد چند عضوی (MODS) شوند. بنابراین، دستگاه گوارش به عنوان آغازگر MODS درنظرگرفته شده است و بیماری زایی بالقوه آن بیشتر مورد توجه قرار گرفته است [۴۷].

در این مطالعه، هدف بررسی نقش محور مغزی- روده ای بود. مدارک و شواهد زیادی وجود دارد که نقش محور مغز-روده را در پاتوژنز دستگاه گوارش نشان می دهد. عصب واگ نقش مهمی در ارسال سیگنال از دستگاه گوارش به مغز دارد و می تواند توسط اندوتوکسین ها یا سیتوکین های التهابی مانند اینترلوکین-۱β و فاکتور نکروز α تحریک شود [۸].

عدم تعادل میان جریان خروجی سمپاتیک و پاراسمپانیک سیستم عصبی مرکزی در بیماران مبتلا به اختلالات دستگاه گوارشی گزارش شده که ممکن است با تغییر رفتار همراه باشد [۴۹،۴۸]. برای مثال افسردگی با بیماری کرون، استرس و کولیت اولسراتیو در بیماران ارتباط دارد [۵۰]. بطور خاص، کیپنیس[1] و همکاران نشان دادند که در موش سوری، نقص در سلول های T محیطی می تواند منجر به اختلال شناختی و رفتاری شود، هرچند منشاء این سلول ها، و اینکه آیا آنها از سد خونی-مغزی عبور می کنند، شناخته نشده است [۵۱]. بنابراین کاهش محتوای

1- Kipnis

[Downloaded from journal.nkums.ac.ir on 2026-01-29]

آب مغز به دنبال القای زخم معدی می تواند ناشی از عدم تعادل بین آوران ها و وابران های سمپاتیک و پاراسمپاتیک باشد. از طرف دیگر، پس از استفاده از آلوئه ورا، نشان داده شد که تاثیری بر محتوای آب مغز ندارد. ممکن است بخاطر این واقعیت باشد که آلوئه ورا از سد خونی-مغزی نمی تواند عبور کند و بنابراین بر محتوای آب مغز تاثیر ندارد. القای زخم معده انتشار فاکتورهای التهابی در خون را القا می کند. این فاکتورها می تواند به مغز برسد و شرایط را بدتر کند. با این حال، بخاطر اینکه روش القای زخم معده، محدود به لایه زیرمخاطی بود، بنظر می رسد این آسیب، برای انتشار فاکتورهای بیوشیمیایی که منجر به واکنش التهابی شدید در مغز و افزایش محتوای آب مغز شود به اندازه کافی شدید نبود.

به نظر می رسد که ما به تحقیقات بیشتری در مورد مکانیسم نفوذپذیری مغز و نقش واسطه های التهابی و غیر التهابی نیاز داریم. از سوی دیگر، حفظ عملکرد سد روده ای به یکپارچگی غشای پلاسمایی سلول، اتصالات محکم و همچنین محصولات مترشحه اپیتلیوم و اندوتلیوم وابسته است [۵۲]. آسیب معده می تواند آسیب اپیتلیوم و افزایش نفوذپذیری مخاط روده و تحریک های شدید آسیب بافتی را منجر شود.

نتیجه گیری

به طور کلی نتایج موید این است که استعمال آلوئه ورا اثر مهاری بر ترشح اسید معده دارد. اثر مهاری آلوئه ورا بیشتر به دلیل فرمول و فعالیت حفاظت معدی گیاه است. همچنین شرایط بافتی بهبود یافته نشانگر خواص درمانی این گیاه است. هر چند جهت بررسی بهتر فاکتورهای مغزی- روده ای به مطالعات بیشتری نیاز است.

تشکر و قدردانی

این مقاله، بخشی از نتایج طرح تحقیقاتی مصوب دانشگاه علوم پزشکی خراسان شمالی به شماره ۶۷۴پ۹۲ می باشد که بر اساس فعالیت پژوهشی برخی از اعضای کمیته تحقیقات دانشجویی نگارش شده است. نویسندگان مقاله بر خود لازم می دانند از معاونت پژوهشی دانشگاه علوم پزشکی خراسان شمالی که با حمایت مالی خود انجام این پژوهش را ممکن ساختند و کلیه افرادی که در روند کار این مطالعه همکاری داشتند تشکر و قدردانی نمایند.

References

1.Ramakrishnan K, Salinas RC, Peptic ulcer disease, Am Fam Physician, 2007, Oct 1; 76(7): 1005-1012.

2. Labenz J, Börsch G, Role of Helicobacter pylori eradication in the prevention of peptic ulcer bleeding relapse, Digestion, 1994, 55(1): 19-23.

3. Schlesinger PK, Robinson B, LaydenTJ, Epidemiology considerations in peptic ulcer disease, J AssocAcad Minor Phys, 1992, 3(3): 70-7.

4. Bureau I, Gueux E,Andrzejmazur, Female rats are protected againts oxidative stress during copper deficiency, Journal of the American college of Nutrition, 2003, vol, 22, No, 3: 239-246.

5. Joshi M.C., Dorababu M, Parabha T, Eeffect of pterocarpusmarsupium on NIDDM- induced rat gastric ulceration and mucosal offensive and defensive factors, Indian J pharmacol, 2004, October; Vol 36. Issue 5: 296-302.

6. Repetto MG, Llesuy SF, Antioxidant properties of natural compounds used in popular medicine for gastric ulcers, Braz J Med Biol Res, 2002, May; 35(5): 523-34.

7. Hang C.H, Shi J.X, Li J.S, Wu W, Yin H.X, Alterations of intestinal mucosa structure and barrier function following traumatic brain injury in rats, World J Gastroenterol, 2003, 9: 2776–2781.

8. Peskar BM, Neural aspects of prostaglandin involvement in gastric mucosal defense, J Physiol Pharmacol 2001; 52: 555-568.

9. Rates SMK, Plants as source of drugs, Toxicon, 2001, 39: 603–613.

10. Vogler BK, Aloe vera: a systematic review of its clinical effectiveness, British Journal of General Practice, 1999, 49: 823-828.

11. Visuthikosol V, Chowchuen B, Sukwanarat Y, Sriurairatana S, Boonpucknavig V, Effect of aloe vera gel to healing of burn wound a clinical and histologic study, Journal of the Medical Association of Thailand, 1995, 78(8): 403-409.

12. Feily A, Namazi MR, Aloe vera in dermatology: a brief review, G

[Downloaded from journal.nkums.ac.ir on 2026-01-29]

ItalDermatolVenereol, 2009, Feb; 144(1): 85-91.
13. Vogler BK, Ernst E, Aloe vera: a systematic review of its clinical effectiveness, Br J Gen Pract, 1999, Oct; 49(447): 823-8.
14. Corsi MM, Bertelli AA, Gaja G, Fulgenzi A, Ferrero M, The therapeutic potential of Aloe Vera in tumor-bearing rats, Int J Tissue React, 1998, 20(4): 115-8.
15. Pecere T, Gazzola MV, Mucignat C, Parolin C, Vecchia FD, Cavaggioni A,“ et al”, Aloe-emodin is a new type of anticancer agent with selective activity against neuroectodermal tumors, CancerRes, 2000, Jun 1; 60(11): 2800-4.
16. Lee HZ, Hsu SL, Liu MC, Wu CH, Effects and mechanisms ofaloe-emodin on cell death in human lung squamous cell carcinoma, Eur J Pharmacol, 2001, Nov 23; 431(3): 287-95.
17. Rosca-Casian O, Parvu M, Vlase L, Tamas M, Antifungal activity of Aloe vera leaves, Fitoterapia, 2007, Apr; 78(3): 219-22.
18. Shimpo K, Ida C, Chihara T, Beppu H, Kaneko T, Kuzuya H, Aloe arborescens extract inhibits TPA-induced ear oedema, putrescine increase and tumour promotion in mouse skin, Phytother Res, 2002, Aug; 16(5): 491-3.
19. Shimpo K, Ida C, Chihara T, Beppu H, Kaneko T, Kuzuya H, Aloe arborescens extract inhibits TPA-induced ear oedema, putrescine increase and tumour promotion in mouse skin,
Phytother Res, 2002, Aug; 16(5): 491-3.
20.Okyar A, Can A, Akev N, Baktir G, Sütlüpinar N, Effect of Aloe vera leaves on blood glucose level in type I and type II diabetic ratmodels, Phytother Res, 2001, Mar; 15(2): 157-61.
21. Rajasekaran S, Sivagnanam K, Ravi K, Subramanian S, Hypoglycemic effect of Aloe vera gel on streptozotocin-induced diabetes in experimental rats, J Med Food, 2004, Spring; 7(1): 61-6.
22. Akao T, Che QM, Kobashi K, Hattori M, Namba T, A purgative action of barbaloin is induced by Eubacteriumsp, Strain BAR, a human intestinal anaerobe, capable of transforming
barbaloin to aloe-emodinanthrone, Biol Pharm Bull, 1996, Jan; 19(1): 136-8.
23. Wang HH, Chung JG, Ho CC, Wu LT, Chang SH, Aloe emodin effects on arylamine N-acetyltransferase activity in the bacterium Helicobacter pylori, Planta Med, 1998, Mar; 64(2): 176-8.
24. Hu Y, Xu J, Hu Q, Evaluation of antioxidant potential of aloe vera (Aloe barbadensis miller) extracts, J Agric Food Chem, 2003, Dec; 51(26): 7788-91.
25. Wu JH, Xu C, Shan CY, Tan RX, Antioxidant properties and PC12 cell protective effects of APS-1, a polysaccharide from Aloe veravar, Chinensis Life Sci, 2006, Jan; 78(6): 622-30.
26. Imanishi K, Aloctin A, An active substance of Aloe arborescens Miller as an immunomodulator, Phytotherapy Research, 1993; 7(7): 20-22.
27. Qiu Z, Jones K, Wylie M, Jia Q, Orndorff S, Modified Aloe barbadensis polysaccharide with immunoregulatory activity, Planta Med, 2000, May; 66(2): 152-6.
28. Gupta R, Flora SJ, Protective value of Aloe vera against some toxic effects of arsenic in rats, Phytother Res, 2005, Jan; 19(1): 23-8.
29. Saini DK, Saini MR, Evaluation of radioprotective efficacy and possible mechanism of action of Aloe gel, Environ ToxicolPharmacol, 2011, May; 31(3): 427-35.
30. Boudreau M.D, Beland F.A, An evaluation of the biological and toxicological properties of Aloe Barbadensis (Miller) Aloe vera, J. Environ. Sci. Health C. 2006, 24: 103-154.
31. Eamlamnam k, Patumraj S, Visedopas N, Thong-Ngam d, Effects of Aloe vera and sucralfate on gastric microcirculatory changes, cytokine levels and gastric ulcer healing in rats, World J Gastroenterol, 2006, 12: 2034-2039.
32. Okabe S, Amagase K, An overview of acetic acid ulcer models the history and state of the art of peptic ulcer research, Biol. Pharm. Bull, 2005, 28(8), 1321—1341.
33. O’Connor CA, Cernak I, Vink R, Bothestrogen and progesterone attenuate edema formationfollowing diffuse traumatic brain injury in rats, Brain Res, 2005, 1062(1-2): 171-174.
34. AkhtarS, Li X, ChaudryIH, Choudhry MA, Neutrophil chemokines and their role in IL-18-mediated increase in neutrophil O_2^- production and intestinal edema following alcohol intoxication and burn injury, Am J PhysiolGastrointest Liver Physiol, 2009, 297: G340-G347.

[Downloaded from journal.nkums.ac.ir on 2026-01-29]

35. Nabavizadeh F, Shahrani M, Vahedian Z, Vahedian M, Marjoram increases basal gastric acid and pepsinsecretions in rat, Phytother Res, 2007, 21: 1036–1038[Persian]
36. Blitz JJ, Smith JW, Gerard JR, Aloe vera gel in peptic ulcer therapy: preliminary report, J Am Osteopath Assoc, 1963, 62: 731-735.
37. Konturek SJ, Pepera J, Zabielski R ,"et al", Brain-gut axis in pancreatic secretion and appetite
Control, J Physiol Pharmacol 2003; 54: 293-317.
38. Somboonwong J, Thanamittramanee S, Jariryapongskul A, Patumraj S, 2000, Therapeutic effects of Aloe vera on cutaneous microcirculation and wound healing in second degree burn model in rats, J Med Assoc Thai, 83: 417-425.
39. Duansak D, Somboonwong J, Patumraj S, 2003, Effects of Aloe vera on leukocyte adhesion and TNF-alpha and IL-6 levels in burn wounded rats, ClinHemorheolMicrocirc, 29: 239-246.
40. Davis RH, Donato JJ, Hartman GM, Hass RC, 1994, Anti-inflammatory and wound healing activity of a growth substance in Aloe vera, J Am Podiatr Med Assoc, 84: 77-81.
41. Moon EJ, Lee YM, Lee OH, Lee MJ, Lee SK, Chung MH, Park YI, Sung CK, Choi JS, Kim KW, Anovelangiogenic factor derived from Aloe vera gel: beta-sitosterol, a plant sterol, Angiogenesis, 1999, 3: 117- 123.
42. Grindlay D, Reynolds T, The Aloe vera phenomenon: a review of the properties and modern uses of the leaf parenchyma gel, JEthnopharmacol, 1986, 16: 117-151.
43. Barry LR, Possible mechanism of the healing action of Aloe vera gel, Cosmetic and Toileteries, 98.
44. Kwiecien S, Brzozowski T, Konturek SJ ,"et al",The role of reactive oxygen species and capsaicin-sensitive sensory nerves in the pathomechanisms of gastric ulcers induced by stress, J Physiol Pharmacol 2003; 54: 423-437.
45. Uracz W, Uracz D, Olszanecki R, Gryglewski R, Interleukin 1 beta induces functional prostaglandin E synthase in culture human umbilical vein endothelial cells, J Physiol
Pharmacol 2002; 53: 643-654.
46. Davidson MT, Deitch EA, Lu Q, Osband A, Feketeova E, Nemeth ZH, Hasko G, Xu DZ, A study of the biologic activity of trauma-hemorrhagic shock mesenteric lymph over time and the relative role of cytokines, Surgery; 2004, 136: 32-41.
47. Borovikova LV, Ivanova S, Zhang M, Yang H, Botchkina GI, Watkins LR, "et al", 2000.
48. Lindgren S, Stewenius J, Sjölund K, Lilja B, Sundkvist G, Autonomic vagal nerve dysfunction in patients with ulcerative colitis, Scand J Gastroenterol, 1993, 28: 638–642.
49. Lindgren S, Lilja B, Rosën I, Sundkvist G, Disturbed autonomic nerve function in patients with Crohn's disease, Scand J Gastroenterol, 1991, 26: 361–366.
50. Maunder RG, Levenstein S, The role of stress in the development and clinical course of inflammatory bowel disease: epidemiological evidence, Curr Mol Med, 2008, 8: 247–252.
51. Kipnis J, Cohen H, Cardon M, Ziv Y, Schwartz M, T cell deficiency leads to cognitive dysfunction: implications for therapeutic vaccination for schizophrenia and other psychiatric conditions, Proc Natl Acad Sci U S A, 2004, 101: 8180–8185.
52. Nusrat A, Turner JR, Madara JL, Molecular physiology and pathophysiology of tight junctions, IV. Regulation of tight junctions by extracellular stimuli: nutrients, cytokines, and immune cells, Am J PhysiolGastrointest Liver Physiol, 2000, 279: G851-857.

[Downloaded from journal.nkums.ac.ir on 2026-01-29]

Original Article

The effect of aqueous extract of Aloe vera leaves on gut-brain axis response following acetic acid -induced gastric ulcer in male rats

*Sabaghian M[1], Keshavarzi Z[2] *, Bibak B[3], Vatanchian M[3], Mohammad Rezapour T[4]*

[1]Master of Science of Biophysics, North Khorasan University of Medical Sciences, Bojnurd, Iran
[2]Assistant professor, Department of Physiology, School of Medicine, North Khorasan University of Medical Sciences, Bojnurd, Iran
[3]Assistant professor, Department of Physiology, School of Medicine, North Khorasan University of Medical Sciences, Bojnurd, Iran
[3]Assistant professor, Department of Pathobiology and anatomy, School of Medicine, North Khorasan University of Medical Sciences, Bojnurd, Iran
[4]Student of medicine, Student research committee, North Khorasan University of Medical Sciences, Bojnurd, Iran

[*]**Corresponnding Author:** School of Medicine, North Khorasan University of Medical Sciences, Bojnurd, Iran
Email: zakieh_keshavarzi@yahoo.com

Abstract

Background and objectives: *Bidirectional communication between brain-gut is important in gastrointestinal and brain function. Thus, the purpose of this study was to evaluate the effect of aqueous extract of Aloe vera leaves on the gastric acid secretion, brain and intestinal water content following acetic acid gastric ulcer induction.*

Materials and Methods: *Rats were randomly assigned into three groups, 7 rats in each group: intact group, gastric ulcer group and treatment with Aloe vera group. The acid levels, brain and intestinal water content of each sample were measured eight days after the gastric ulcer induction. Gastric ulcer was induced by injection of 20% acetic acid into the subserosal layer.*

Results: *Gastric acid levels were significantly decreased in treatment group when compared with gastric ulcer group ($p<0.05$). However, there were no differences in acid output between gastric ulcer and treatment groups with intact group. After treatment, the amount of brain water content had no significantly difference with intact and gastric ulcer groups ($p<0.05$). The duodenal water content in treatment group was significantly reduced compared with intact group ($p<0.05$) but gastric ulcer group had no significant difference with intact and treatment group. Histopathologic results showed hyperemia of the vessels and infiltration of white blood cells in the lining of connective tissue. Improve conditions was seen after treatment with Aloe vera.*

Conclusion: *It appears the protective effect of Aloe vera may be due to the inhibitory effect of this extract on the gastric acid secretion.This effect could be due to the presence of the plant lectins.*

Key words: *peptic ulcer, Aloe vera, rats*

Submitted:30 Apr 2013
Revised:19 May 2014
Accepted: 26 May 2014

[Downloaded from journal.nkums.ac.ir on 2026-01-29]