

گزارش مورد

تکامل تاخیری پره مولر دوم فک پایین با اختلاف قابل توجه از زمان تکامل طبیعی آن در یک دختر ۱۲ ساله

مسعود یعقوبی^{۱*}

استادیار، متخصص ارتودنسی، دانشکده دندانپزشکی، دانشگاه علوم پزشکی خراسان شمالی، بجنورد، ایران

*نویسنده مسئول: دانشگاه علوم پزشکی خراسان شمالی، بجنورد، ایران

پست الکترونیک: dr.yaghoobi.m@gmail.com

وصول: ۹۲/۱۰/۱۴ اصلاح: ۹۲/۱۱/۱۵ پذیرش: ۹۳/۳/۵

چکیده

دندانپزشکان تکامل دندان‌های رابراساس رکوردهای رادیوگرافیک و جداول تکاملی مورد ارزیابی قرار می‌دهند. اگر دندان‌های در زمان مورد انتظار در رادیوگرافی قابل ردیابی نباشد به عنوان غیبت مادرزادی دندان در نظر گرفته می‌شود. گرچه بیش از ۹۹٪ دندانها در بازه زمانی ارائه شده در جداول تکاملی رویش می‌کنند، ولی گاهی اوقات این فرآیند بیش از میزان نرمال طول می‌کشد. حال اگر دندانپزشک در درمان این بیماران تعجیل نماید ممکن است منجر به نتایج بسیار نامطلوبی گردد، به دلیل اینکه گاه تکامل دندان با تاخیر قابل توجهی از زمان مورد انتظار رخ داده و اگر دندانپزشک طرح درمان را بر اساس بستن فضای دندان به ظاهر غایب طرح ریزی کند، ممکن است موجب تحلیل ریشه دندانهای مجاور گردد. در این گزارش یک دختر ۱۲ ساله با تاخیر چند ساله در رویش دندان پره مولر چپ فک پایین ارائه گردیده است.

واژه‌های کلیدی: تکامل دندان‌های، فک پایین، پره مولر دوم

مقدمه

می‌شود [۴]. گزارش کرد که کریپت دندانهای پره مولر دوم مندیبل معمولاً در سن ۳ سالگی مشاهده می‌شود [۵]. نتایج یک مطالعه طولی دیگر نشان داد که شکل گیری پره مولر دوم معمولاً در سن ۳ تا ۳/۵ سالگی شروع می‌شود [۶]

به دلیل تنوع در تکامل این دندان منطقی به نظر می‌رسد که ارتودونتیست حداقل تا سن ۶ سالگی منتظر رویش دندان پره مولر دوم بماند و در صورت عدم مشاهده جوانه دندان پس از این سن، تشخیص غیبت مادرزادی دندان پره مولر دوم فک پایین نهایی گردد [۷]

معمولاً در موارد غیبت مادرزادی دندان پره مولر دوم طرح درمان ارتودنسی بیمار به سه صورت کلی مطرح می‌باشد که حالت اول جایگزینی دندان غایب با پروتز و یا در صورت اقتضای سن بیمار با ایمپلنت، حالت دوم بستن

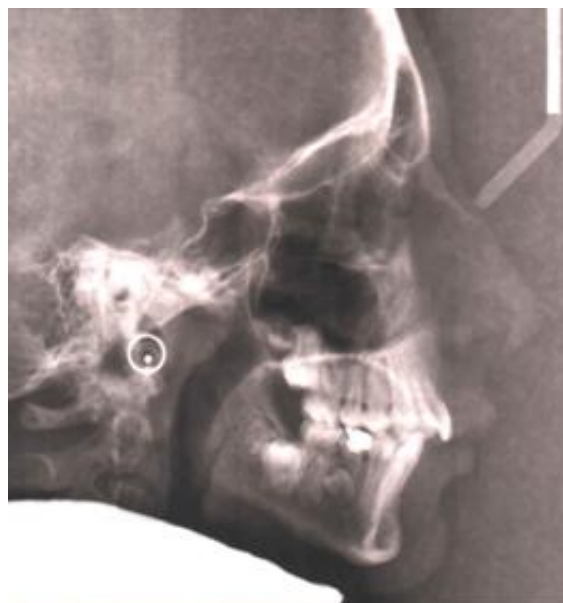هیپودونشیا یا فقدان یک یا چند دندان دائمی یافته غیر شایعی نمی‌باشد. شیوع این حالت بین ۳ تا ۸٪ می‌باشد [۲،۱]. بجز دندانهای مولر سوم شایعترین دندان‌های که ممکن است غایب باشد پره مولر دوم پایین و بعد از آن لترالهای ماگزینا می‌باشد. اما اینکه تا چه سنی فقدان دندان را به عنوان غیبت آن در نظر بگیریم مسئله مهمی است. جواب به این سوال نیازمند آگاهی از مراحل تکاملی دندانهای دائمی می‌باشد. ادونتوز دندان پره مولر دوم از لحاظ بازه زمانی نسبت به سایر دندانهای دائمی تنوع بیشتری را نشان می‌دهد [۳،۲].

موریس^۱ و همکاران نشان دادند که کلسیفیکاسیون پره مولر دوم مندیبل معمولاً در سن ۲ تا ۲/۵ سالگی شروع

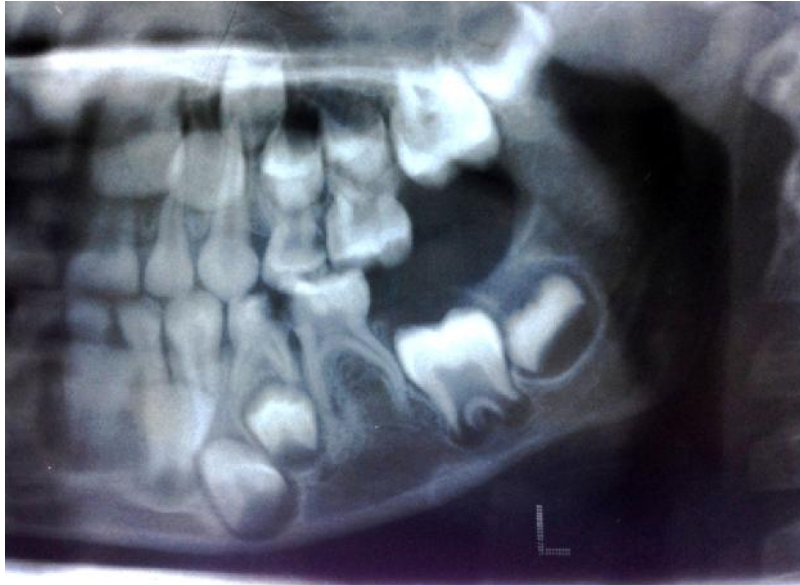شرح مورد

بیمار دختری ۱۲ ساله با مشکل اسکلتال کلاس ۲ (همراه با دفی شنسی مندیبل) و رابطه مولری کلاس ۲ دوطرفه و اورجت ۷ میلی متری (تصویر ۱) جهت درمان ارتودنسی مراجعه نمود. دندانپزشک عمومی بیمار در سن ۶ سالگی جهت ارزیابی پوسیدگی های دندانی برای بیمار یک رادیوگرافی پانورامیک تجویز کرده بود (تصویر ۲) که به طور اتفاقی در کلیشه رادیوگرافی متوجه غیبت جوانه دندان پره مولر دوم دائمی می گردد و مشکل را به اطلاع والدین بیمار می رساند. لذا با این پیش زمینه بیمار در ۱۲ سالگی جهت درمان مشکل اسکلتال مراجعه نمود که با توجه به تکامل استخوانی سریعتر دختران ارجح این بود که درمان برای مشکل اسکلتال بیمار حداقل یکسال قبل (۱۱ سالگی) آغاز می شد. البته با شرح احتمال نتیجه ضعیفتر در درمان مشکل استخوانی بیمار به دلیل تاخیر در مراجعه، تصمیم به شروع درمان گرفته شد. طی بررسی کلیشه رادیوگرافی شروع درمان (در سن ۱۲ سالگی) در کمال شگفتی تکامل تاج دندان پره مولر دوم غایب رویت گردید (تصویر ۳) که هنوز در مرحله اتمام تشکیل تاج و شروع تشکیل ریشه بود. در بیماران کلاس ۲ اگر شرایط برای درمان تغییر رشد مهیا نباشد (به دلیل گذر از سن رشد سریع اسکلتال یا همکاری ضعیف بیمار) گزینه های درمانی باقیمانده شامل ارتوسرجری یا درمان استتاری می

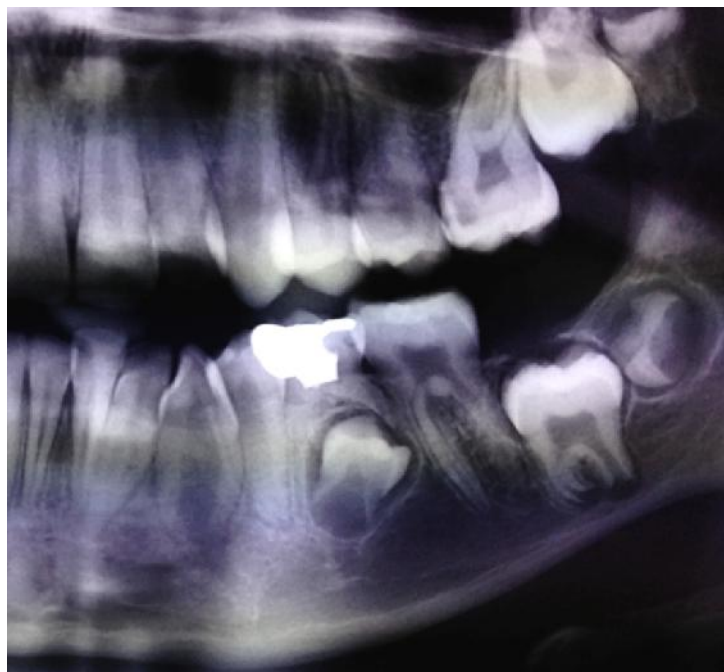
فضا با حرکت مزایالی دندانهای خلفی، و نهایتاً حالت سوم نگهداری دندان شیری به شرط داشتن ریشه های مناسب می باشد که البته ممکن است جهت هماهنگی با سایر دندانهای دائمی در اکلوزن نیاز به مختصری تغییر فرم داشته باشد. در صورت نگهداری دندان شیری بایستی بیمار را آگاه نمود که ممکن طی سالهای آینده دندان شیری از بین رفته و نیاز به جایگزینی یا بستن فضا داشته باشد و در واقع نگهداری دندان شیری یک راهکار موقت یا میان مدت می باشد. در صورتی که بستن فضای دندان غایب به عنوان طرح درمان ارتودنسی بیمار مد نظر قرار گیرد اغلب ارتودونتیست عجله ای در گذاشتن دستگاه ثابت ارتودنسی نداشته و ترجیح میدهد با کشیدن دندان مولر دوم شیری اجازه حرکت مزایالی خودبخودی را به دندان مولر اول دائمی را بدهد. بایستی خاطر نشان کرد در صورتی که سن بیمار بیش از ۶ سال باشد ممکن است جلو آوردن دندان مولر اول دائمی با حضور دستگاه ثابت ارتودنسی ترجیح داده شود. توجه به این نکته ضروری است که کشیدن دندان مولر دوم شیری در سن ۶ سالگی و انتظار حرکت مزایالی خودبخودی مولر اول دائمی ممکن است خطراتی را در بر داشته باشد که این خطرات به طور کلی شامل تکامل تاخیری پره مولر دوم دائمی و در نتیجه نهفتگی آن و ریسک تحلیل ریشه دندانهای اطراف در نتیجه مجاورت با تاج دندان در حال تکامل می باشد.



تصویر ۱: سفالومتری طرفی بیمار در ۱۲ سالگی



تصویر ۲: پانورامیک بیمار در ۶ سالگی - نمای نزدیک



تصویر ۳: پانورامیک بیمار در ۱۲ سالگی - نمای نزدیک

جدول ۱: زمان بندی رویش دندانهای دائمی انسان در فک تحتانی - جدول کرونیفیلد

نوع دندان	آغاز شکل گیری بافت سخت	مقدار مینای شکل گرفته در زمان تولد	تکمیل شکل گیری مینا	رویش	تکمیل ریشه
سانترال	۳-۴ ماهگی	۴-۵ سالگی	۴-۵ سالگی	۶-۷ سالگی	۹ سالگی
لترال	۳-۴ ماهگی	۴-۵ سالگی	۴-۵ سالگی	۷-۸ سالگی	۱۰ سالگی
کانین	۴-۵ ماهگی	۶-۷ سالگی	۶-۷ سالگی	۹-۱۰ سالگی	۱۲-۱۴ سالگی
پره مولر اول	۱سال و ۹ ماه تا ۲ سالگی	۵-۶ سالگی	۵-۶ سالگی	۱۰-۱۲ سالگی	۱۲-۱۳ سالگی
پره مولر دوم	۲ سال و ۳ ماه تا ۲ و نیم سالگی	۶-۷ سالگی	۶-۷ سالگی	۱۱-۱۲ سالگی	۱۳-۱۴ سالگی
مولر اول	هنگام تولد	۲ و نیم سالگی	۳-۴ سالگی	۶-۷ سالگی	۹-۱۰ سالگی
مولر دوم	۲ و نیم سالگی تا ۳ سالگی	۳ سالگی	۷-۸ سالگی	۱۱-۱۳ سالگی	۱۴-۱۵ سالگی
مولر سوم	۸ تا ۱۰ سالگی	۱۲-۱۶ سالگی	۱۲-۱۶ سالگی	۱۷-۲۱ سالگی	۱۸-۲۵ سالگی

باشد که در این بیمار به دلیل پروفایل قابل قبول و عدم قبول طرح درمان جراحی، درمان کاموفلاژ نسبتا مناسب و عملی می باشد و در کاموفلاژ اگر شلوغی دندانانی در فک پایین نداشته باشیم و یا شلوغی مختصر باشد صرفا از فک بالا دو دندان پره مولر کشیده و اورجت اصلاح می گردد و فقدان دندان پره مولر دوم پایین درمان بیمار را پیچیده تر و پرهزینه تر می نمود.

بحث

Hotz و Kimmel دندان دائمی که ترتیب رویشی نرمال را دنبال نمی کند را به عنوان جوانه تاخیری (late bud) معرفی نمودند که بین ۲ تا ۳ سال نسبت به زمان رویش نرمال دچار تاخیر در رویش می باشد. پره مولرها از لحاظ سنی تنوع پذیری بیشتری در شروع کلسیفیکاسیون نسبت به سایر دندانها دارند. شروع کلسیفیکاسیون این دندانها از سن ۲ تا ۲/۵ سالگی شروع و شکل گیری کامل تاج آنها در سن ۶-۷ سالگی رخ می دهد [۸]

با توجه به جدول ارائه شده توسط McCall & Wald در مورد تکامل دندانهای دائمی در مورد پره مولر دوم فک پایین (جدول ۱) شروع کلسیفیکاسیون تاج در سن حداقل ۲ سال و ۳ ماه و حداکثر ۲ سال و ۶ ماه رخ می دهد و زمان شکل گیری کامل تاج بین سن ۶-۷ سالگی می باشد که به طور متوسط فاصله زمانی بین شروع کلسیفیکاسیون تاج تا اتمام تشکیل تاج (یا شروع شکل گیری ریشه) حدود ۴ سال و ۱/۵ ماه به طول می انجامد. در مورد این بیمار چون هیچ کلیشه رادیوگرافی در بازه ۶ تا ۱۲ سال نداریم به طور تقریبی می توان از مرحله تکاملی تاج دندان پره مولر دوم در ۱۲ سالگی نتیجه گرفت که احتمالا تا سن ۸ سالگی هم جوانه دندان در رادیوگرافی قابل رویت نبوده است. اهمیت موضوع وقتی مشخص می گردد که دندانپزشک با توجه به عدم رویت جوانه دندان پره مولر دوم فک پایین در سن ۶ تا ۷ سالگی که طبق جداول بایستی لا اقل بخشی از بافت سخت

پایین در بیماری که ظاهراً دندان پره مولر دوم او غایب است می تواند طرح درمان ارتودنسی را خصوصاً در بیماری که نیاز به جایگزینی یا بستن فضای دندان غایب دارد تحت تاثیر قرار دهد. لذا با عنایت به اینکه حتی تا سن بیش از ۹ سال هم احتمال تکامل دندان به ظاهر غایب وجود دارد [۹، ۱۰، ۱۱، ۱۲] توصیه می شود معاینات رادیوگرافیک دوره ای هر ۶ ماه یکبار (رادیو گرافی پری آپیکال) در طی رشد انجام گردد و بستن فضا در این سنین بسیار محتاطانه صورت گیرد، چون احتمال وجود سلولهای جوانه دندانی دندان به ظاهر غایب و تکامل تاخیری آنها وجود دارد. شاید در آینده با کمک تکنیکها و روشهای جدید تشخیصی بتوان با قطعیت ۱۰۰٪ راجع به غیبت مادرزادی دندانها اظهار نظر نمود که البته تا این لحظه چنین روشی ارائه نگردیده است.

References

1. Rølling S, Hypodontia of permanent teeth in Danish schoolchildren, *Scand J Dent Res* 1980;88:365-9.
2. Moyers RE, *Handbook of orthodontics*, 3rd ed. Chicago: Year Book Medical Publishers; 1972; pp.166-239, 473-6.
3. Fass EN, Aberrant second premolars, *ASDC J Dent Child* 1970;37:494-8.
4. Moorrees CF, Fanning EA, Hunt EE Jr, Age variation of formation stages for ten permanent teeth, *J Dent Res* 1963;42:1490-502.
5. Nolla CM, The development of the permanent teeth, *J Dent Child* 1960;27:254-66.
6. Ravin JJ, Nielsen HG, A longitudinal radiographic study of the mineralization of 2nd premolars, *Scand J Dent Res* 1977;85:232-6.
7. Cunat JJ, Collord J: Late developing premolars: a report of two cases, *JADA* 87:18-85, 1973.
8. McCall JO, Wald SS: Clinical dental roentgenology: technic and interpretation

جوانه دندان در حال شکل گیری در کلیشه رویت گردد تشخیص را بر غیبت مادرزادی دندان دائمی گذاشته و ممکن است طرح درمانهایی نظیر کشیدن دندان مولر دوم شیری همان سمت که ظاهراً فاقد جوانه دندان دائمی می باشد و بسته شدن خودبخودی فضا را مد نظر داشته باشد که در اینصورت دندانهای دائمی خلفی (دندان مولر اول) به سمت جلو حرکت کرده و اگر دندان پره مولر دوم در آن ناحیه با تاخیر ظاهر گردد موجب تحلیل ریشه دندانهای دائمی مجاور گردیده و خود نیز بصورت نهفته باقی خواهد ماند.

نتیجه گیری

آگاهی دندانپزشکان عمومی و متخصصین ارتودنسی از احتمال تاخیر در شکل گیری دندان پره مولر دوم فک

including roentgen studies of the child and young adult, Philadelphia, 1940, WB Saunders.

9. Memmott JE, Kuster CG, Sullivan RE, A very delayed developing premolar: clinical report, *Pediatr Dent*. 1985 Jun;7(2):137-9.
10. da Silva Filho OG, de Lauris RC, Ferrari Júnior FM, Ozawa TO, Delayed formation of a lower second premolar, *J Clin Pediatr Dent*. 2004 Summer;28(4):299-301.
11. Taguchi Y, Yano Y, Kobayashi H, Noda T, Retarded eruption of maxillary second premolars associated with late development of the germs, *J Clin Pediatr Dent*. 2003 Summer;27(4):321-6.
12. Symons AL, Taverne AA, A family case report: disturbances in tooth form and eruption of the second premolar, *Aust Orthod J*, 1996 Oct;14(3):168-71.

Case Report

late development of lower second premolar with a significant delay in comparison with normal development in a 12 years old girl

Yaghoobi M^{1*}

¹Assistant Professor , Orthodontist , Dental school, North Khorasan University of Medical Sciences, Bojnurd, Iran.

***Corresponding Author:**
North Khorasan University of
Medical Sciences,Bojnurd,Iran
Email:
dr.yaghoobi.m@gmail.com

Abstract

The dentists evaluate dental development according to radiographic records and developmental tables. if a tooth is not visible in radiograph, while expected to be traced in ,mostly is diagnosed as congenital tooth missing. although more than 99% of teeth develop in expected range of time presented in developmental tables ,sometimes this process takes long more than normal and if the dentist hesitate in treating the problem by closing the space a catastrophic situation might happen because the tooth may develop so later than normal and if the dentist try to close the space as treatment plan, impacted tooth may resorb the adjacent roots. This report has presented a 12 years old girl with several years delay in eruption of lower left second mandibular premolar.

Key words: *Dental development,mandible ,second premolar*

Submitted:4 Jun 2014

Revised:4 Feb 2014

Accepted:26 May 2014