

گزارش مورد

## آرنزی کلیه یک سمت همراه با حالب متسع و نابجای همان سمت که وارد کیست بزرگ کیسه منوی می‌شود.

رامین حقیقی<sup>۱\*</sup>، محمد مشیرفر<sup>۲</sup>

<sup>۱</sup>فلوشیپ اندویولوژی و یورولوپاروسکوپ، دپارتمان اورولوژی بیمارستان امام علی، دانشگاه علوم پزشکی خراسان شمالی، بجنورد، ایران  
<sup>۲</sup>دانشجوی پزشکی، کمیته تحقیقات دانشجویی دانشگاه علوم پزشکی خراسان شمالی، بجنورد، ایران  
<sup>\*</sup>نویسنده مسئول: بیمارستان امام علی، دانشگاه علوم پزشکی خراسان شمالی، بجنورد، ایران  
 پست الکترونیک: haghghi.ramin@yahoo.com

وصول: ۹۲/۹/۲۷ اصلاح: ۹۳/۴/۲۰ پذیرش: ۹۳/۵/۱۱

### چکیده

موارد بسیار کمی از آرنزی کلیه یک سمت همراه با حالب متسع و نابجای همان سمت که وارد کیست بزرگ کیسه منوی می‌شود گزارش شده است. طبیعتاً نادر بودن این مشکل، تشخیص را مشکل می‌سازد. ما یک مرد ۳۶ ساله را معرفی می‌کنیم که با شکایت از هماتواسپرمی مراجعه کرده بود. مطالعات تصویربرداری تشخیص را مشخص کردند و بیمار به طور موفقیت‌آمیزی تحت عمل جراحی لاپاراسکوپیک خارج کردن کامل حالب نابجا و کیست کیسه منوی قرار گرفت. واژه‌های کلیدی: عدم تشکیل کلیه- کیست کیسه منوی

### مقدمه

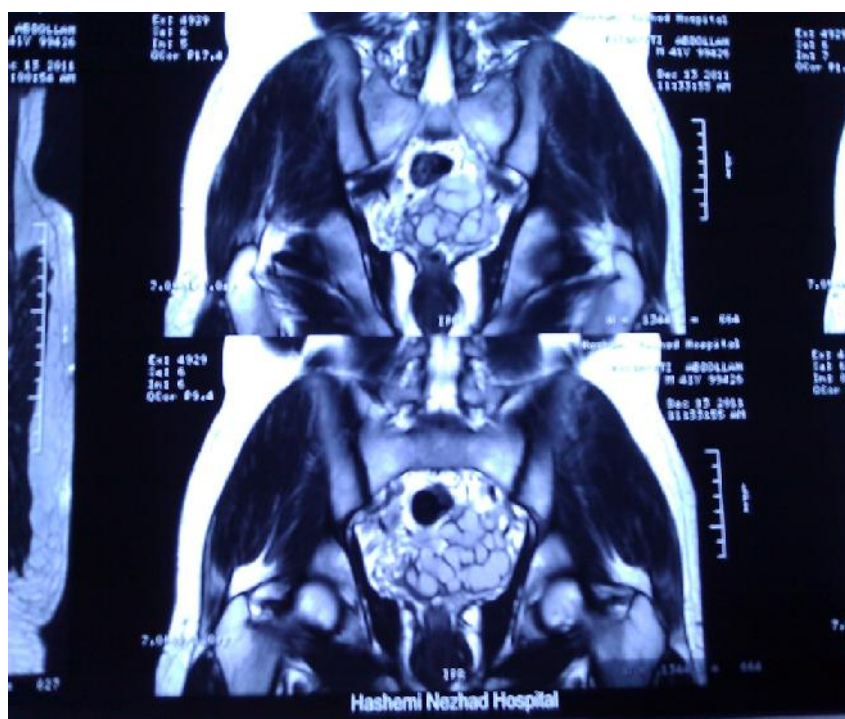
هر چند وجود کیست کیسه منوی مادرزادی نادر است، ولی همراه بودن آن با عدم تشکیل کلیه همان سمت و حضور همزمان حالب نابجای همان سمت که وارد کیست بزرگ کیسه منوی می‌شود نادرتر است [۱]. این موارد تا زمانی که طی اقدامات تشخیصی یا درمان ضایعات دیگر در بزرگسالان بطور اتفاقی کشف نشوند معمولاً تشخیص داده نمی‌شوند. ما تشخیص، درمان و منشأ جنینی این اختلال را در بیمارمان گزارش می‌کنیم.

### گزارش مورد

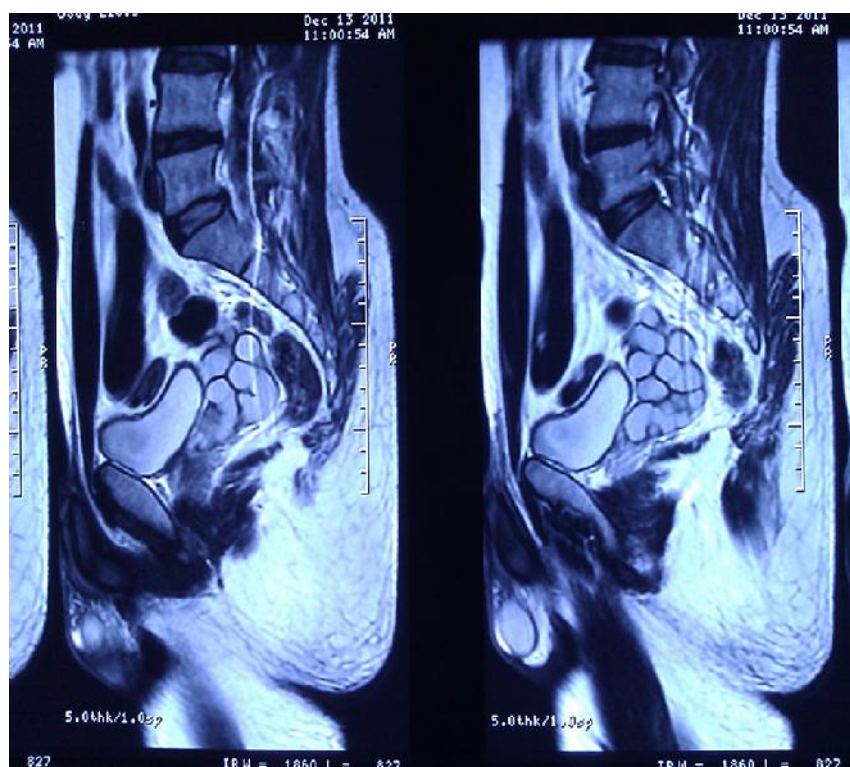
یک مرد ۳۶ ساله‌ای که با هماتواسپرمی گاه گاهی از یک سال قبل همراه با درد مزمن و مبهم لگنی که به طور پیش‌رونده‌ای در یک سال اخیر بیشتر می‌شده مراجعه کرده بود.

بیمار هیچ مشکل گوارشی نداشت. بیمار همچنین نشانه‌های خفیف دستگاه ادراری تحتانی را ذکر می‌کرد. باروری او سالم بود و دارای دو فرزند می‌باشد. معاینه فیزیکی

طبیعی بود بجز معاینه انگشتی رکتوم که یک ضایعه کیستیک بزرگ بالای پروستات را نشان می‌داد. بیوشیمی خون در محدوده نرمال بود. اولتراسونوگرافی یک توده هیپوئیک نامنظمی که سمت چپ لگن را اشغال کرده بعلاوه فقدان کلیه همان سمت را نشان داد. اولتراسونوگرافی ترانس رکتال یک توده ۴×۶×۷ سانتی متر مجاور کیسه منوی سمت چپ را نشان داد. ارزیابی‌های بیشتر با استفاده از سی تی اسکن فقدان کلیه سمت چپ و کیست کیسه منوی همان سمت را نشان داد. MRI شکمی نیز تشخیص را تأیید کرد: ضایعه کیستیک بزرگ که از کیسه منوی سمت چپ نشأت گرفته است (شکل ۱و۲). سیستوسکوپی برآمدگی مجرای انزالی سمت چپ در ورومونتاریوم و تریگون سالم ولی بدون رویت سوراخ حالب چپ را نشان داد. بعد از ارزیابی کامل، بیمار کاندید جراحی لاپاراسکوپیک ترانس پریتونئال به منظور خارج کردن کیست شد. تحت بیهوشی کامل، بیمار در وضعیت خوابیده و ترندلنبرگ

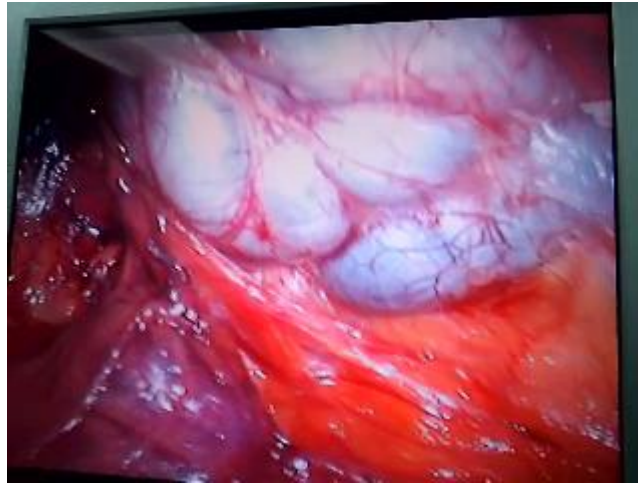

شکل ۱: Coronal T2-weighted MRI image: توده کیستیک با ساختمان لوله ای شکل سمینال وزیکل چپ



شکل ۲: Enhanced sagittal T1-weighted MR image of pelvis: توده بزرگ

با حدود کاملاً مشخص از سمینال وزیکل چپ



شکل ۳: نمای لاپاروسکوپیک کیست سمینال وزیکل چپ بعد از باز کردن پریتوتن در لگن

#### بحث

تا به حال در حدود ۲۰۰ مورد کیست کیسه منوی گزارش شده است. کیست منوی ممکن است مادرزادی یا نتیجه التهاب مزمن یا انسداد باشد [۲]. کیست‌های اکتسابی اغلب دوطرفه بوده و در گروه‌های سنی بالا و سابقه التهاب مزمن پروستات یا جراحی پروستات دیده می‌شوند. تجمع ترشحات در غدد به دلیل تخلیه ناکافی که همراه با آترزی مجرای انزالی است باعث اتساع کیسه منوی شده که در نهایت منجر به تشکیل کیست می‌شود [۳]. کیست‌های مادرزادی معمولاً یک‌طرفه هستند بدون برتری در سمت خاصی [۴].

کیست‌های کمتر از ۵ میلی‌متر ممکن است بدون علامت بمانند و معمولاً به صورت اتفاقی کشف می‌شوند. معمولاً در دهه‌ی سوم تا پنجم کشف می‌شوند. اما ممکن است با توجه به استفاده روزافزون از CT اسکن و MRI زودتر تشخیص داده شوند [۵]. بیماران ممکن است با شکایت‌هایی مانند درد شکمی، درد پرنیه یا درد لگنی، درد انزالی، سوزش ادراری، تکرار ادرار، هماچوری، عفونت مجرای ادراری و نشانه‌هایی از التهاب اپیدیدیم یا پروستات مراجعه کنند [۳، ۵]. نازایی، هماتواسپرمی و ندرتاً شب ادراری شکایت‌های کم شایع دیگری هستند که گزارش شده اند [۶].

قرار گرفت. سوند فولی تعبیه شد. به روش open access یک تروکار 10mm از طریق ناف وارد حفره شکمی شد، پس از اطمینان از ورود امن بداخل شکم، گاز CO2 تا فشار ۱۵ mmHg وارد حفره شکمی شد. سپس یک تروکار 5mm در پاراکتوس چپ و یک تروکار 5mm در پاراکتوس راست تعبیه شد. روده‌ها به سمت بالا (دیافراگم) جابجا شدند.

با یک برش در صفاق لگنی، توده کیستیک بزرگ در سمت چپ لگن مشخص شد (تصویر ۳). حالب متسع نیز دیده شده و بعد از آزاد کردن کولون در جهت پروگزیمال از اطراف آزاد شد. نسج کلیوی در انتهای آن وجود نداشت. مجرای دفران شناسایی شد و در مسیرش به سمت داخل در حالی که وارد کیسه منوی می‌شد از اطراف آزاد شده و سپس با کلیپس بسته و قطع شد. حین قطع واز، مایعی شبیه شکلات از آن خارج شد که کاملاً ساکشن شد. بعد از آزاد کردن کامل کل نمونه و ساکشن محتویات آن، نمونه با مختصر افزایش انسزیون پورت نافی خارج شد. در پایان عمل درن همو واک ۱۴ در محل جراحی تعبیه شد و از یکی از پورت‌ها خارج و به پوست سوچور شد. زمان عمل ۱۱۵ دقیقه بود و عارضه خاصی از جمله خونریزی مشاهده نشد. بیمار روز بعد از عمل مرخص شد و هیچ شکایتی در پیگیری بعدی نداشت.

ممکن است کیست‌ها به حدی بزرگ باشند که به مثانه (مانند بیمار ما)، یا به گردن مثانه فشرده شوند.

کیست کیسه منوی بزرگتر از ۱۲ سانتی‌متر غول‌آسا نامیده می‌شود و این کیست‌ها معمولاً به دلیل اثر توده‌ای با علائم انسداد مثانه یا کولون مراجعه می‌کنند [۵]. به طور ناشایعی کیست کیسه منوی در پسران سنین قبل بلوغ که از نظر اپیدیدیمیت یا عفونت ادراری مزمن مورد بررسی قرار می‌گیرند کشف می‌شوند [۷].

همراهی کیست کیسه منوی با عدم تشکیل کلیه همان سمت برای نخستین بار در سال ۱۹۱۴ توسط زینر گزارش شد و متعاقباً به عنوان سندرم زینر شناخته شد [۷]. همراهی کیست کیسه منوی و عدم تشکیل کلیه همان سمت با مرور منشأ جنینی مشترک آنها می‌تواند توجیه و توضیح داده شود.

تقریباً در دوسوم موارد کیست‌های کیسه منوی با عدم تشکیل کلیه همان سمت همراه هستند. در ۲۷ درصد از موارد باقی مانده جوانه حالبی ممکن است موجود باشد [۴].

تشکیل طبیعی کلیه به القاء بوسیله‌ی جوانه حالبی و مجرای مزونفریک بستگی دارد [۸]. تصور می‌شود تشکیل جنینی این حالت در هفته ۴ و ۷ بعد از لقاح، زمانی که جوانه حالبی از مجرای مزونفریک مشتق می‌شود، روی دهد.

معمولاً جوانه حالبی باید بداخل مرکز مجرای متانفریکوبلاستوما رشد کند تا کلیه را ایجاد کند [۸].

فقدان کامل مجرای مزونفریک باعث عدم تشکیل کلیه، حالب، همی‌تریگون و کیسه منوی همان سمت می‌شود. فقدان جوانه حالبی و نرسیدن آن به متانفریکوبلاستوما باعث عدم تشکیل یا دیسپلازی کلیه همان سمت می‌شود. با این وجود کیسه منوی به طور طبیعی ایجاد می‌شود. تکامل غیر طبیعی دیستال مجرای مزونفریک باعث نبود جوانه حالبی می‌شود و بنابراین عدم تشکیل یا دیسپلازی کلیه همان سمت بعلاوه اترزی مجرای انزالی و متعاقب آن انسداد کیسه منوی و تشکیل کیست حادث می‌شود [۹].

حالب‌های نابجایی که وارد کیست کیسه منوی می‌شوند و با عدم تشکیل کلیه همان سمت باشند، ناشایع هستند. با

این وجود گزارش شده‌اند و ممکن است به دلیل ریفلکس یا انسداد دچار عارضه شوند [۱۰]. تشخیص افتراقی ضایعات کیستیک لگن در مردان شامل کیست-های مجرای مولرین و مجرای انزالی می‌باشند [۶].

احتمالات دیگر شامل هیدرونفروز کلیه لگنی، کیست‌های پروستات، مجرای انزالی، مجرای مولرین و یا اوتریکل و تومورهایی که از مثانه، مجرای پروستاتی یا ساختمانهای خلف صفاقی منشأ می‌گیرند، می‌باشند [۹].

چندین روش تصویربرداری در ارزیابی و افتراق ضایعات کیستیک لگن مورد استفاده قرار گرفته‌اند. یافته‌های سونوگرافی می‌توانند ماهیت کیستیک توده‌های لگنی را تأیید کنند و سایز و موقعیت آن را به طور نسبی تعیین کنند.

CT اسکن به طور دقیقی می‌تواند ناهنجاری‌های کلیه و مشخصه‌های آناتومی لگن را نشان دهند. توانایی چند سطحی MRI در توضیح آناتومی شکم و لگن و افتراق مالفورماسیون‌های کیستیک لگنی، MRI را به عنوان تصویربرداری ایده‌آل که باعث تشخیص فوری می‌شود، معرفی کرده است [۳]. اگر بیماری بدون علائم بود پیگیری بدون مداخله، انتخاب قابل قبولی است. در بیماران علامت‌دار خارج کردن کیسه منوی و برداشت کامل کیست مجرای انزالی، حالب نابجا و بافت کلیه دیسپلاستیک همان طرف روش ترجیحی درمان است [۱۰].

#### نتیجه

کیست کیسه منوی با یا بدون عدم تشکیل کلیه همان سمت هر چند بیماری نادری است، اما باید در بیماران جوان با شکایت‌های غیرمعمول ادراری یا نازایی مورد توجه قرار بگیرند. جراحی خارج کردن کیست به وجود شکایت‌های بالینی، اندازه و موقعیت کیست بستگی دارد. جراحی لاپاراسکوپیک ترانس‌پریتونئال نشان داده شده است که مناسب‌ترین روش جراحی کیست کیسه منوی است چون مزایای مداخله با کمترین تهاجم و دسترسی مستقیم به منطقه کیسه منوی و دید عالی را به همراه دارد.

**References**

1. Beeby DI, Seminal vesicle cyst associated with ipsilateral renal agenesis: case report and review of literature, *J Urol* 1974; 112:120 -122
2. Cihan A, Cimen S, Secil M, Kefi A, Aslan G, Congenital seminal vesicle cyst accompanying ipsilateral renal agenesis and rudimentary ureter, *IntUrolNephrol*, 2006; 38:133-5.
3. Pollack HM, McClellan BL, Philadelphia: Saunders; 2000. *Clinical urography*; pp. 804-21
4. van den Ouden D, Blom JH, Bangma C, de Spiegeleer AH, Diagnosis and management of seminal vesicle cysts associated with ipsilateral renal agenesis: a pooled analysis of 52 cases, *Eur Urol*,1998; 33:433-440.
5. Cherullo EE, Meraney AM, Bernstein LH, Einstein DM, Thomas AJ, Gill IS, Laparoscopic management of congenital seminal vesicle cysts associated with ipsilateral renal agenesis, *J Urol*, 2002; 167:1263-7.
6. Rappe BJM, Meuleman EJH, Debruyne FMJ, Seminal vesicle cyst with ipsilateral renal agenesis, *UrolInt* 1993; 50:54 -56
7. Levisay GL, Holder J, Weigel JW, Ureteral ectopia associated with seminal vesicle cyst and ipsilateral renal agenesis, *Radiology* 1975; 114:575 -576
8. King BF, Hattery RR, Lieber MM, Berquist TH, Williamson B Jr, Hartman GW, Congenital cystic disease of the seminal vesicle, *Radiology* 1991;178:207 -211
9. Livingston L, Larsen CR. Seminal vesicle cyst with ipsilateral renal agenesis, *AJR Am J Roentgenol*, 2000;175:177-180.
10. Allaparthi S, Blute RD Jr, Novel application of da Vinci robotic system in patients of Zinners syndrome--case report and review of literature, *Can J Urol* 17(2):5109-13 (2010)

**Case Report**

## **Unilateral renal agenesis associated with ipsilateral ectopic dilated ureter entering a large seminal vesicle cyst: a case report**

Haghighi R<sup>1</sup>, Moshirfar M<sup>2</sup>

<sup>1</sup>Fellowship in Endourology and Urolaparoscopy, Department of Urology, Emam Ali Hospital, North Khorasan University of Medical Sciences, Bojnurd, Iran

<sup>2</sup>Medical student, Medical Students Research Committee, North Khorasan University of Medical Sciences, Bojnurd, Iran

**\*Corresponding Author:**  
Emam Ali Hospital, North  
Khorasan University of  
Medical Sciences, Bojnurd,  
Iran  
Email:  
haghighi.ramin@yahoo.com

---

### **Abstract**

*There are few reports on unilateral renal agenesis with unilateral dilated ectopic ipsilateral ureter entering a massive seminal vesicle cyst. Naturally such rare case makes the diagnosis difficult. Here we are presenting a 36 years old man with hematospermia. The diagnosis was confirmed by imaging and under laparoscopic surgery the ectopic ureter and seminal vesicle cyst were removed.*

**Keywords:** *Renal agenesis, seminal vesicle cyst*

---

**Submitted:** 18 Dec 2013

**Revised:** 23 Jun 2014

**Accepted:** 2 Aug 2014