مجله دانشگاه علوم پزشکی خراسان شمالی
۱۳۹۱؛۴(ویژه نامه فرآورده های طبیعی و گیاهان داروی): ۴۸-۴۳

Journal of North Khorasan University of Medical Sciences
2012;4(Natural Products & Medicinal Plants Suplemntry): 43-48

تاثیر موضعی میوه ی کیوی بر عفونت زخم های سوختگی تمام ضخامت در موش صحرایی نر بالغ

هادی کوشیار[۱]، هادی عباسپور[۲]، حسین کمالی[۳]، حسن رخشنده[۴]، ابوالفضل خواجوی[۵]*

[۱]استادیارپرستاری، گروه پرستاری داخلی جراحی، دانشکده پرستاری و مامایی، دانشگاه علوم پزشکی مشهد، مشهد، ایران
[۲]کارشناسی ارشد آموزش پرستاری، گروه پرستاری- بیهوشی، دانشکده پرستاری و مامایی، دانشگاه علوم پزشکی خراسان شمالی، بجنورد، ایران
[۳]کارشناسی ارشد مهندسی شیمی، مرکز تحقیقات ایمنی فرآوردههای طبیعی و گیاهان دارویی، دانشگاه علوم پزشکی خراسان شمالی، بجنورد، ایران
[۴]استادیار، فارماکولوژی، گروه فارماکولوژی، مرکز تحقیقات فارماکولوژی گیاهان دارویی دانشگاه علوم پزشکی مشهد، مشهد، ایران
[۵]استادیار فیزیولوژی، گروه فیزیولوژی، دانشکده پزشکی دانشگاه علوم پزشکی مشهد، مشهد، ایران
[*]**نویسنده مسئول**: بجنورد، دانشگاه علوم پزشکی خراسان شمالی، دانشکده پرستاری و مامایی
پست الکترونیک: hadiabbaspour@yahoo.com

چکیده

زمینه و هدف: *عفونت زخمهای سوختگی خصوصاً بافت های نکروزه یکی از مشکلات درمان بیماران دچار سوختگی های عمیق محسوب می گردد. با توجه به خواص پروتئولیتیک میوهی کیوی می تواند در کنترل عفونت در این زخمها موثر باشد.*

مواد و روشکار: *این مطالعه تجربی برروی ۱۰ سر موش صحرایی نر بالغ صورت گرفت. پس از بیهوشی هر دو پهلوی رت شیو و با قرار دادن در آب جوش به مدت ۱۰ ثانیه، سوختگی تمام ضخامت به قطر ۳ سانتی متر ایجاد گردید. رت ها به طور تصادفی به سه دسته تقسیم شدند. در دسته اول زخم های سمت راست از میوه کیوی و زخم های سمت چپ از پماد الیز استفاده شد و در دسته دوم زخم های طرف راست از میوه کیوی یا پماد الیز و زخم های طرف دیگر گروه کنترل ۲ و تمامی زخم های دسته سوم گروه کنترل ۱ در نظر گرفته شدند. پانسمان بصورت روزانه و ارزیابی زخم ها با استفاده از ابزار ارزیابی بالینی عفونت زخم دارای روایی و پایایی توسط کمک پژوهشگر بصورت یک سو کور انجام گردید. نتایج با استفاده از SPSS مورد تجزیه تحلیل آماری قرار گرفت.*

یافته ها: *در مدت زمان استفاده از میوهی کیوی تا زمان جداشدن کامل بافت نکروزه (۵/۷ روز) هیچ عفونتی ثبت نشد و این اختلاف با گروه پماد الیز با میانگین دبریدمان ۱۸/۵ روز معنی دار بود (p=۰/۰۰۱). اما این اختلاف بین گروه الیز و کنترل معنیدار نبود (p= ۰/۰۹).*

نتیجه گیری: *میوهی کیوی موجب جلوگیری از عفونت زخم سوختگی و همچنین تسریع در دبریدمان میگردد.*

واژهای کلیدی: *سوختگی تمام ضخامت، میوه کیوی، عفونت*

مقدمه

زخم سوختگی، محیط مناسبی جهت کلونیزاسیون ارگانیزمهای فرصت طلب از منابع آندوژن واگزوژن است. فاکتورهای متفاوتی منجمله سن، شدت صدمه، عمق سوختگی همراه با سایر فاکتورهای متفاوتی مانند نوع و تعداد ارگانیزمها تعیین کننده شدت عفونت زخم سوختگی است. هدف نهایی درمان و مدیریت زخم سوختگی بهبودی واپیتلیزاسیون سریع بدنبال پیشگیری از عفونت و درنهایت کاهش عوارض ومرگ و میر بیماران میباشد [۱].

هرسال تقریباً ۴ میلیون مورد سوختگی در سطح جهان اتفاق میافتد که ۶۵۰ هزار نفر ازاین صدمات، نیازمند درمان هستند و هفتاد و پنج هزارنفر در بیمارستان بستری شده و سطح سوختگی در بیست هزارنفر از این بیماران بالای ۲۵٪ میباشد. هشت تا دوازده هزارنفرهر ساله از صدمات سوختگی میمیرند [۲]. درسال ۲۰۰۰ میلادی سوختگی موجب مرگ ۲۳۸ هزار نفر در سراسر دنیا بوده است. در سال ۱۳۸۴، ۲۵۷۶ نفر در کل کشور ودراستان تهران، ۴۰۶ نفر در اثر سوختگی فوت کردهاند [۳].

[Downloaded from journal.nkums.ac.ir on 2026-11-23]

زخم سوختگی، محل مناسبی برای بروز عفونت است عفونتهای موضعی و سیستمیک از شا یعترین عوارض سوختگی هستند که علت اصلی مرگ میر در سوختگی - هایِ بالای ۲۵٪ میباشد [۲]. بنابراین، عفونت زخم در این بیماران مکرراً رخ داده و یکی از دلایل مهم مرگ و میر آنها می باشد [۴،۳]. همچنین میتوان گفت عفونت مهمترین عاملی است که باعث میشود زخم دیر بهبود یابد و مدت درمان طولانی شود [۵].

عفونت بعنوان یکی از مشکلات عمده بیماران دچار سوختگی بوده که با افزایش مدت اقامت بیمار در بیمارستان هم موجب افزایش مرگ و میر میشود و هم هزینههای بیمارستانی را به شدت افزایش میدهد [۶].

تحقیقات زیادی در مورد کاربرد فرآوردههای طبیعی در التیام زخمهای سوختگی و تاثیر آنها بر عفونت زخمها صورت گرفته است. یکی از این مواد کاربرد عسل در تسریع بهبودی زخمها بویژه زخمهای سوختگی میباشد که در آن عسل با دارا بودن inhabine، هیپرتونیسیته، PH پائین و آنزیمهایی نظیر کاتالاز و هیدروژن پراکسید از خاصیت ضد باکتریایی دارد و مانع حضور باکتریها در محل سوختگی میشود [۷]. مطالعهای توسط محمد مهدی عطارپور یزدی با اثر ضد میکروبی عصاره terminalia .atappol L بر باکتریهای جدا شده از عفونت زخم سوختگی انجام شده که اثر ضدباکتری بسیار خوبی بدست آمد [۸].

میوهی کیوی (Actinidia Deliciosa)، ابتدا از دره Yangtze در چین در سال ۱۹۶۰ به نیوزیلند برده شد و د رآنجا کشت داده شد. این میوه بصورت خام سرشار ازآنزیم پروتئاز بنام Actinidin است که خاصیت پروتولیتیک مانند پاپایین (عنبه هندی) دارد [۹]. این ماده بصورت تجاری به عنوان یک نرم کننده گوشت در دسترس میباشد.

پروتئازها همچنین ممکن است از طریق فعال کردن ماکروفاژها و دیگر سلولهای کشنده طبیعی بدن، سیستم ایمنی را حمایت کنند. یافته های علمی نشان میدهند که پروتئازها به محافظت روده از پارازیتها و دیگر ارگانیسم هایی که ممکن است سیستم روده را ضعیف کرده باشند، کمک میکنند [۱۰].

آنزیم های پروتئولیتیک نقش مهمی در پیشگیری از عفونت زخم دارند و هر چه تعداد و دفعات استفاده از آنزیم بیشتر باشد علائم و نشانه های عفونت نیز کاهش می‌یابد [۱۱]. تاثیر موضعی آنزیم های پروتئولیتیک حتی میزان تاثیر آنتی بیوتیکهای موضعی را به میزان قابل توجهی افزایش میدهد و همرا ه سازی آنزیم های پروتئولیتیک تاثیر آنها را بر عفونت زخم افزایش می‌دهد [۱۲،۱۳].

بنابراین مطالعه حاضر با هدف بررسی تاثیر میوهی کیوی بر عفونت زخم سوختگی تمام ضخامت در موش صحرایی نر بالغ انجام شد.

روش کار

در این مطالعه تجربی ۱۰ سر موش صحرایی نر با سن ۵ الی ۷ هفته و با وزن بین ۳۰۰- ۲۵۰ گرم از نژاد ویستار انتخاب و سپس بعد از ایجاد سوختگی به طور تصادفی به سه دسته تقسیم شدند.

جهت ایجاد سوختگی با ضخامت کامل بر اساس روشهای انجام گرفته در تحقیقات مشابه قبلی [۱۴] پس از بیهوشی و اصلاح ناحیه مورد نظر توسط آب با دمای ۱۰۰ درجه سانتیگراد و به مدت ۱۰ ثانیه سوختگی به قطر ۳ سانتی متر در هر دو پهلو ایجاد گردید (ظرفی با دهانه گرد و به قطر ۳ سانتی متر را کاملا " از آب با دمای ۱۰۰درجه سانتی گراد پر نموده و به ترتیب هر دو پهلوی موش صحرایی را در حالی که در بیهوشی کامل قرار داشت به مدت ۱۰ ثانیه در تماس با آب موجود در دهانه ظرف قرار دادیم). سپس برای جلوگیری از شوک هیپوولمیک به مقدار ۵ سی سی نرمال سالین داخل صفاق تزریق گردید.

پس از گذشت ۲۴ ساعت، سوختگی ها توسط کمک پژوهشگر مورد بررسی ماکروسکپی قرار گرفت و با توجه به علائم بالینی سوختگی های تمام ضخامت (رنگ سفید موجود بر سطح زخم، عدم تغییر رنگ پس از فشار انگشت بر سطح زخم) وجود سوختگی تمام ضخامت در تمامی نمونه ها مورد تائید قرار گرفت. سپس موش ها به صورت تصادفی به ۳ گروه تقسیم شدند و هر موش در قفس جداگانه و با غذای مخصوص، کافی و یکسان نگهداری شدند.

[Downloaded from journal.nkums.ac.ir on 2026-11-23]

پس از جدا نمودن پوست میوه کیوی، از قسمت گوشتی آن برشهایی به قطر ۳ سانتی متر و به ضخامت ۱ سانتی متر تهیه شد. بطوریکه کاملا" زخم را پوشش می داد..
پس از ۲۴ ساعت از ایجاد سوختگی و تشکیل بافت چرمی شکل نکروزه، توسط مسئول پانسمان ابتدا تمامی زخم ها با سرم فیزیولوژیک شستشو داده شدند. سپس در دسته اول، زخم های طرف راست نمونهها با استفاده از میوه کیوی (به عنوان زخم های تجربی ۱) و زخم های سمت چپ آنها با استفاده از پماد الیز (به عنوان زخم های تجربی ۲) و دردسته دوم زخم های طرف راست بدون مداخله (به عنوان زخم های کنترل۲) و دو تا از زخم های طرف مقابل با کیوی و دو تای دیگر با الیز پانسمان شدند و بالاخره در دسته سوم تمامی زخم ها به عنوان زخم های کنترل ۱ در نظر گرفته شدند. در گروه های کنترل مانند بقیه زخم ها ابتدا با سرم نرمال فیزیولوژیک شستشو و بدون قرار دادن هیچ گونه موادی بر سطح زخم، تنها با گاز پوشانده و با چسب نواری در محل ثابت شد.
تمامی زخم ها روزانه در هر ۳ دسته پس از باز کردن پانسمان و شستشو توسط سرم فیزیولوژیک از نظر روند دبریدمان و بررسی علائم بالینی عفونت با استفاده از چک لیست معیار بالینی زخم کیست [1] و همکاران [۱۵]، دارای روایی و پایایی توسط کمک پژوهشگر بصورت یک سو کور مورد بررسی قرار گرفته و مجددا " به روش قبلی تا جدا شدن تمامی بافت نکروزه از سطح از زخم، پانسمان تجدید گردید. پس از جدا شدن بافت نکروزه از هر زخم، درمان در زخمهای گروه های مورد مداخله و کنترل به همان روش قبل تا تشکیل بافت گرانوله ادامه داده شد.

یافته ها

میانگین زمان دبریدمان در گروه کیوی ۵/۷۵ ±۰/۹۵ روز و در گروه الیز ۱۸/۵ ±۰/۵۷ روز می‌باشد. دو گروه از لحاظ زمان جدا شدن بافت مرده بااستفاده از آزمون t-test تفاوت معنی داری را نشان می‌دهد (p=۰/۰۰۱).
جدول ۱حداقل، حداکثر و میانگین مدت زمان ایجاد عفونت در زخم های گروه تجربی ۱ و گروه کنترل ۱ و ۲ را نشان می دهد. نتایج ارزیابی زخم ها از نظر ایجاد عفونت در گروه تجربی ۱ نشان داد که در طول مدت استفاده از کیوی هیچ گونه عفونتی ثبت نشد. ولی در گروه تجربی ۲ و گروه کنترل ۱ و ۲ میانگین مدت زمان تشکیل عفونت به ترتیب ۱۵±۰/۸۱، ۱۹±۰/۸۱ و ۱۸±۰/۸۲ روز بدست آمد (نمودار ۱).

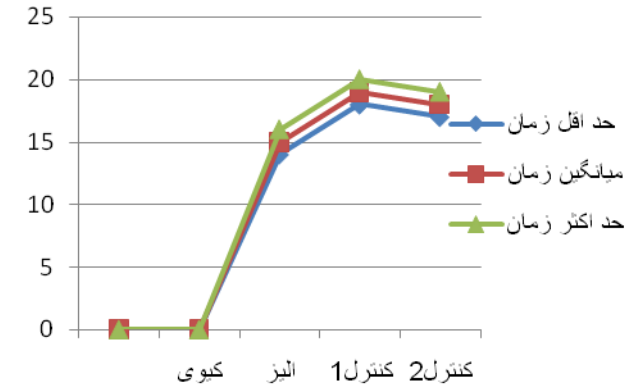

نمودار1:مقایسه حداقل،حداکثر و میانگین زمان شروع عفونت در گروه های مورد مطالعه

۱- Keast

[Downloaded from journal.nkums.ac.ir on 2026-11-23]

جدول ۱: مقایسه میانگین مدت زمان ایجاد عفونت زخم سوختگی در دو گروه تجربی ۱ و ۲

ل عفونت ?زمان تشک(روز) گروه	حد اقل زمان جاد عفونت?ا	حد اکثر زمان جاد عفونت?ا	زمان ?انگ?م جاد عفونت?ا	ار?انحراف مع
?و?ک	۰	۰	۰	۰
ز?ال	۱۴	۱۶	۱۵	۰/۸۱
کنترل۱	۱۸	۲۰	۱۹	۰/۸۱
کنترل۲	۱۷	۱۹	۱۸	۰/۸۲

بحث

نتایج این تحقیق نشان داد میوهی کیوی نه تنها موجب تسریع در دبریدمان بافتهای مرده میگردد بلکه از عفونت زخمهای سوختگی نیز پیشگیری مینماید. و فرضیه پژوهش ما مبنی بر تاثیر موضعی میوهی کیوی بر عفونت زخمهای سوختگی مورد تائید واقع گردید.

رود هیور[1] و همکاران (۱۹۷۹) مطالعه ای تحت عنوان اثرات جانبی درمان پروتئولیتیک موضعی انجام دادند. نتایج این تحقیق نشان داد که دوره های درمانی زخم با آنزیم های موضعی بی خطرند و اثرات جانبی قابل اهمیتی ندارند. نتایج این تحقیق همچنین نشان داد که آنزیم های پروتئولیتیک نقش مهمی در پیشگیری از عفونت زخم دارند و هر چه تعداد و دفعات استفاده از آنزیم بیشتر باشد علائم و نشانه های عفونت نیز کاهش می‌یابد [۱۲]. در مطالعه ای مشابه در سال ۱۹۷۴ توسط رود هیور و همکاران تحت عنوان" آنزیم های پروتئولیتیک مکمل با آنتی بیوتیک ها جهت پیشگیری از عفونت در زخم های جراحی" انجام شد. برای ایجاد عفونت زخم ها دو عامل در معرض هوا بودن زخم و تاخیر در شروع درمان مهم است. آنتی بیوتیک پروفیلاکسی از عفونت زخم ها جلوگیری می‌کند و هر چه زمان تاخیری شروع آنتی بیوتیک ها بیشتر باشد تاثیر آنها کمتر خواهد شد و این بخصوص در زخم های باز اهمیت بیشتری پیدا می‌کند. یکسری وقایعی در زخم باز اتفاق می‌افتد که تاثیر آنتی بیوتیک ها را کاهش می‌دهد. خروج پروتئین های خون مانند فیبرینوژن از دیواره عروق در زخم های باز تشکیل لخته می‌دهد و نظر بر این است که این لخته از رسیدن آنتی بیوتیک به باکتری جلوگیری می‌کند و این مطالعه با هدف تخریب و پاکسازی این لخته ها تاثیر آنتی بیوتیک را افزایش دهد. همرا ه سازی آنزیم های پروتئولیتیک تاثیر آنها را بر عفونت زخم افزایش می‌دهد [۱۱]. در این مطالعه تجربی که روی خوک انجام شد برشهایی در روی پوست خوک ایجاد گردید. در این تحقیق مشخص شد که تاثیر آنتی بیوتیک های موضعی در ترکیب با آنزیم های پروتئولیتیک ارتباط مستقیم با دوز آنزیم دارد و هر چه طول درمان افزایش یابد اثربخشی آن بیشتر خواهد شد. تاثیر موضعی آنزیم های پروتئو لیتیک حتی میزان تاثیر آنتی بیوتیک های موضعی را به میزان قابل توجهی افزایش داد و نتیجه بسیار جالبی که تعجب این محققین را موجب شد این بود که آنزیم های پروتئو لیتیک به تنهایی و بدون کمک از آنتی بیوتیک به میزان ۵۰ درصد بیشتر نسبت به گروهی که فقط آنتی بیوتیک دریافت نمودند عفونت را کاهش داد و این تاثیر هنگامی که با آنتی بیوتیک ها همراه می‌شد افزایش می‌یافت.

بنابراین آنزیم های پروتئولیتیک علاوه بر افزایش اثر آنتی - بیوتیکهای موضعی و سیستمیک از طریق کاهش موانع دسترسی عوامل سیستم ایمنی به میکروارگانیسم ها و پیشگیری از عفونت از طریق حذف بافت های نکروتیک که محیط مناسب برای رشد آنها محسوب می‌گردند به طور مستقیم نیز اثر ضد باکتریال دارد.

۱ -Rodeheaver

[Downloaded from journal.nkums.ac.ir on 2026-11-23]

نکته دیگر اینکه با توجه به مطالعه توماس[۱] و همکاران در سال ۱۹۷۴ و نتایج تحقیقات مشابه در زمینه استفاده از آنتی بیوتیک ها در زخم های سوختگی نشان می‌دهد در صورتیکه آنتی بیوتیک موجب کاهش سطح بار باکتری در زخم به پائین تر از سطح ایمنیِ ۱۰۵ گرم در بافت که موجب کمک به اتولیز باکتریایی و جدا شدن بافت اسکار می‌گردد بشود به طور معنی داری موجب تاخیر در جدا شدن بافت اسکار می‌شود. بنابراین همراهی آنزیم پروتئولیتک نه تنها اثر آنتی بیوتیک را افزایش می‌دهد و موجب کاهش سریع باکتری ها می‌گردد بلکه سبب جدا شدن سریع بافت های نکروزه و کوتاهی زمان درمان می‌گردد [۱۳].

روان و همکاران (۱۹۹۰) در مطالعه تجربی نشان دادند که ترشحات زخم از فعالیت پروتئولیتیکی آنزیم ها ی ساقه آناناس (بروملین) جلوگیری می‌کنند و این احتمالا مربوط به حضور کینینوژن[۲] است که با نام آلفا سیستئین پروتئیناز اینهبیتور[۳] نیز شناخته می‌شودکه میزان آن در سرم بالاست و چنانچه آنزیم پروتولیتیک به زیر پوست یا جریان خون رخنه کند توسط این آنزیم سریعا " خنثی می‌گردد [۱۶]. در مطالعه ای تجربی دیگر لونسون و همکاران روی موش صحرایی از نژاد داولی- اسپراگر با عنوان دبریدمان شیمیایی در سوختگی ها انجام دادند و مشخص شد که بروملین به عنوان یک سیستئن پروتئاز بدست آمده از ساقه آناناس اثرات سمی و عارضه موضعی بر سوختگیها نداشت و سبب تبدیل سوختگی درجه ۲ به ۳ نشد و اثرات سیستمیک سوء در آنها دیده نشد [۱۰]. اکتینیدین فراوان موجود در میوهی کیوی نیز بعنوان یک آنزیم پروتئولیتیک علاوه بر پیشگیری از عفونت زخم میتواند تاثیرات فوق را نیز داشته باشد. کاربرد نتایج این پژوهش بدلیل تجربی و بنیادی بودن آن می تواند پایه ای برای پژوهش های بعدی روی انسان و یا ساخت دارو باشد.

نتیجهگیری

این مطالعه نشان داد کاربرد میوهی کیوی بصورت موضعی مانع ایجاد عفونت در زخمهای سوختگی تمام ضخامت میگردد و همچنین سبب تسریع در جدا شدن بافت مرده دراین زخمها میگردد.

تشکر وقدردانی

این مقاله قسمتی از پایان نامه کارشناسی ارشد رشته پرستاری میباشد و نویسندگان مقاله از معاونت محترم دانشگاه علوم پزشکی مشهد که حمایت مالی آنرا بعهده داشتند تشکر و قدردانی مینمایند.

۱ -Thomas
۲ -Kininogen
۳- α- cysteine proteinase inhibitor

[Downloaded from journal.nkums.ac.ir on 2026-11-23]

References

1. Basil A, Albert T ,Seung H ,Cleon W , Burn Wound Infections: Current Status,World Journal of Surgery February 1998; 22(2): 135-145.
2. Phipps Monahan, "et al", (2007), Medical Surgical Nursing.8th ed.Mosby, Elsevier.
3. Sheyakh Azad A, "et al", Epidemiology of burns with mortality in tehran for 1384, Sjfm 1384;12(3):157.
4. Sood R, Achauer B, Burn Surgery reconstruction and rehabilitation. 1th ed. Saunders, Elsevier,2006.
5. Dale K.M.R., Schnell G. and Wong P.J., 2004, Therapeutic Efficacy of "Nubiotics" against Burn wound Infection by Pseudomonas aeruginosa, Antimicrobial Agents and chemotherapy, 48(8): 2918-2923.
6. Maesomi Asl H, "et al", Guidline country of nosocomial infection care system, first edition,2004.
7. S.V. Hosseini, H. Niknahad, N. Fakhar, A. Rezaianzadeh and D. Mehrabani, 2011, The Healing Effect of Mixture of Honey, Putty, Vitriol and Olive oil in Pseudomonas aeroginosa Infected Burns in Experimental Rat Model, Asian Journal of Animal and Veterinary Advances, 6: 572-579.
8. Attarpour Yazdi M.M, Kamalinejad M, Falvaei Koochak N.S, Mansouri S, Antibacterial activity of Terminalia catappa L, extract against bacteria isolated from burn wounds and comparison with effects of selective antibiotics in vitro, Iranian Journal of Medicinal and Aromatic Plants 2009;397 (25):386-397 [Persian].
9. Sugiyama S, Hirota A , okada C,Yorita T,Sato K,Ohtsuki K, Effect of kiwifruit juice on beef collagen, J Nutritional Science 2005 feb ;51(1):27-33.
10. Levenson SM, Gruber DK, Gruber C, Lent R, Seifter E.Chemical debridement burns: mercaptans, J trauma 1981; 21(8):632-44.
11. Rodeheaver G, Marsh D, Ederton MI, Elliott MB, Kurtz LD, Edlich RF. Protelytic enzymes as adjuncts to antibiotic prophilaxis of contaminated wounds, AmJ Surg 1974;127:564-72.
12. Rodeheaver G, Whealer CB, Ryc DG, Vensko J, Side effect of topical proteolytic enzyme treatment, Surg Gyn Obstet. 1979;148:562-6.
13. Thomas J, Krizek MD, Martin C, Robson MD, Marlene G, Exprimental burn wound sepsis-evaluation of enzymatic debridement, Jornal of surgical reasarh 1974;17:219-227.
14. Klasen HJ, A review on the non operative removal of necrotic tissue for burn wounds, University Hospital Groningen,department of surgery 2000;26(3):207-222.
15.Keast DH, Bowering CK, Evans AW, Mackean GL, Burrows C, Dsouza l, A proposed assessment framework for developing best practice recommendations for wound assessment.Woud repair and regeneration 2004;12(3):1-17.
16. Rowan AD, Christopher CW, Kelley SF, Buttle DJ, Ehrlich HP, Debridement of experimental full-thickness skin burns of rats with enzyme fractions derived from pineapple stem, Burns 1990;16:243-6

[Downloaded from journal.nkums.ac.ir on 2026-11-23]

Topical effectiveness of Kiwifruit on infection of full-thickness burns in male rats

Koshiar H[1] ,Abbaspour H[2], Kamali H[3], Rakhshandeh H[4], Khajavi A[5]*

[1]Assistant Professor of nursing, School of nursing, Mashhad University of medical science, Mashhad, Iran
[2]M.Sc of nursing,School of nursing, North Khorasan University of Medical Sciences, bojnurd, Iran
[3] M.Sc of chemical Engineering, Natural Products Safety and Medicinal Plans Researcher Center, North Khorasan University of Medical Sciences, bojnurd, Iran
[4]Assistant Professor of pharmacology, Mashhad University of medical science, Mashhad, Iran
[5]Assistant Professor of physiology, Mashhad University of medical science, Mashhad, Iran

***Corresponding Author:**Bojnord, School of nursing, North Khorasan University of Medical Sciences, bojnurd, Iran
Email: hadiabbaspour@yahoo.com

Abstract

Backgroud & Objective: *Infection of the full-thickness burns due to necrotic tissues is one of the important problems in patients with deep burns. The proteolytic properties of kiwifruit that is used for debridment necrotic tissues also can be effects on the infection of burns. This study assesses topical effectiveness of Kiwifruit on the infections of full-thickness burns in male rats.*

Material & Methods: *This experimental study was performed on 10 Wistar rats. After anesthesia with ketamin and xylosine, both flanks of rats were shaved. Then full thickness burns with 3cm diameter were produced by boiling water for 10 seconds. The Rats were divided into 3 groups randomly. Right side of the first group was treated by kiwifruit and other side by Elase pomade and second group right side by kiwifruit or Elase pomade and the other side was control group 1 and third group were not received treatment. Evaluation of infection of burn was done by clinical assessment scale with validity and reliability.*

Results: *The results showed that none sign of infection was registered during kiwifruit debridement time (5/7days). Also this difference was significant with Elase group ($p<0/001$). On the other hand there was no significant difference between control groups with Elase groups.*

Conclusion: *Regarding to the result of research, using kiwifruit not only has preventive effects on burns infection but also can accelerate debridement time.*

Keyword: *full-thickness burns, kiwi fruit, wound infection*

[Downloaded from journal.nkums.ac.ir on 2026-11-23]