

داده های تصویر برداری تومور تروفوبلاستیک جفتی: گزارش مورد

فیروزه احمدی^{۱*}، مریم نیک نژادی^۲، فرناز اخباری^۳

^۱ استادیار و هیات علمی، متخصص رادیولوژی و سونوگرافی، پژوهشگاه رویان، پژوهشکده زیست شناسی و علوم پزشکی تولید مثل جهاددانشگاهی، مرکز تحقیقات پزشکی تولید مثل، گروه تصویربرداری تولید مثل، تهران، ایران

^۲ استادیار و هیات علمی، متخصص رادیولوژی و سونوگرافی، پژوهشگاه رویان، پژوهشکده زیست شناسی و علوم پزشکی تولید مثل جهاد دانشگاهی، مرکز تحقیقات پزشکی تولید مثل، گروه تصویربرداری تولید مثل، تهران، ایران

^۳ آکارسناس مامایی، پژوهشگر، پژوهشگاه رویان، پژوهشکده زیست شناسی و علوم پزشکی تولید مثل جهاددانشگاهی، مرکز تحقیقات پزشکی تولید مثل، گروه تصویربرداری تولید مثل، تهران، ایران

* نویسنده مسئول: پژوهشگاه رویان، پژوهشکده زیست شناسی و علوم پزشکی تولید مثل جهاددانشگاهی، مرکز تحقیقات پزشکی تولید مثل، گروه تصویربرداری تولید مثل، تهران، ایران
پست الکترونیک: dr.ahmadi1390@gmail.com

چکیده

تومور تروفوبلاستیک محل جفت (PSTT) (placental site trophoblastic tumor) گونه نادری از نئوپلازی تروفوبلاستیک بارداری است. این بیماری ممکن است بعد از پایان بارداری، سقط خود به خودی و یا بارداری مولار و اکتوپیک تظاهر کند. تظاهرات کلینیکی گوناگون در این بیماری وجود دارد از طیف خوش خیم تا نوع پیشرونده بیماری که نتایج کشنده نیز در بردارد.

معرفی بیمار: ما در این مقاله به گزارش موردی از تومور تروفوبلاستیک محل جفت در یک خانم ۲۲ ساله پرداخته می شود که با یکبار زایمان در سه سال قبل، بدون سابقه سقط و با شکایت آمنوره در ماههای اخیر به پژوهشگاه رویان مراجعه کرده بود. در معاینه انجام شده از لگن، توده رحمی واضحی قابل لمس بود.

نتیجه گیری: این بیماری نادر، از انواع تومورهای نئوپلاستیک بارداری است و بدلیل تظاهرات گوناگون این بیماری، با چالشهای تشخیصی و درمانی همراه خواهد بود.

واژه های کلیدی: تومور تروفوبلاستیک جفت، سونوگرافی

مقدمه

تومور تروفوبلاستیک جفت، تومور بدخیم سلولهای تروفوبلاستونوع متوسط، با سرعت رشد پایین بوده که از گونه‌های نادر نئوپلازی تروفوبلاستیک حاملگی است [۱]. از سال ۱۹۸۱ حدود ۱۵۰ مورد از این بیماری در مقالات گزارش شده است. میزان شیوع آن ۱ در ۱۰۰۰۰۰ در بارداری‌ها و ۱-۲٪ از کل نئوپلازیهای تروفوبلاستیک بارداری است [۱].

اولین بار در سال ۱۹۹۱ عنوان تومور تروفوبلاستیک جفتی توسط لارسن بیان شد و آن را عکس‌العمل شدید بستر جفتی در نظر گرفت [۲]. این بیماری ممکن است ماه‌ها یا حتی سالها بعد از بارداری مولار، اکتوپیک، سقط و یا بارداری نرمال تظاهر پیدا کند. برخلاف نئوپلازی تروفوبلاستیک حاملگی، سطح hCG- سرم پایین است، اما ممکن است hpl ترشح شود زیرا این هورمون از تکثیر سلولهای تروفوبلاست منشأ می‌گیرد و بطور کاذب تست بارداری مثبت شود [۳]. شایعترین علامت، خونریزی نامنظم واژینال با یا بدون آمنوره قبلی می‌باشد. تشخیص با کورتاژ تشخیصی (D&C) و هیستریکتومی تأیید می‌شود. ارزیابی متاستاز نقش مهمی در انتخاب درمان و پروسه درمان دارد [۴،۵]. به علت نادر بودن PSTT و تظاهرات متفاوت آن از دیگر تومورهای نئوپلاستیک حاملگی، تشخیص PSTT اهمیت داشته و این گزارش جهت آشنایی بیشتر با علائم تشخیصی این بیماری مطرح شده است.

گزارش مورد: خانم ۲۲ ساله با یکبار زایمان در سه سال قبل، بدون سابقه سقط و با شکایت آمنوره در ماههای اخیر به پژوهشگاه رویان مراجعه نمود. در معاینه انجام شده از لگن، توده رحمی واضحی قابل لمس بود.

در سونوگرافی واژینال انجام شده یک توده نامنظم و هتروژن به ابعاد ۳۷×۲۹ میلی‌متر در دیواره قدامی جسم رحم با دست اندازی به آندومتر و میومتر رویت شد و خط آندومتر بطور نازک، با حدود نامشخص و مبهم مشاهده شد و افتراق بین آندومتر و میومتر مقدور نبود (تصویر ۱). در بررسی کالر داپلر هیپروواسکولاریتی مشاهده شد (تصویر ۲). با توجه به نمای فوق در سونوگرافی، جهت بررسی کاویتی رحم هیستروسالپینگوگرافی درخواست شد.

در هیستروسالپینگوگرافی انجام شده، حدود حفره رحم نامنظم بود و کاویتی رحم بزرگتر از حد طبیعی رویت شد (تصویر ۳). نهایتاً جهت بیمار MRI درخواست شد و یک توده هتروژن به ابعاد ۴۰×۳۰ میلی‌متر با حدود نامشخص در دیواره قدامی رحم مشاهده شد (تصویر ۴).

بر طبق یافته‌های هیستروسالپینگوگرافی و سونوگرافی و MRI، تشخیص‌های زیر مطرح گردید: (۱) ضایعات تروفوبلاستیک، (۲) کوریوکارسینوما، (۳) جفت باقیمانده از زایمان قبلی، (۴) تومورهای رحمی مانند نوع اپیتلوئید لیومیوسارکوما [۱۳]

که مورد ۱ و ۲ با شک بیشتر مورد بررسی قرار گرفت لذا B_HCG درخواست شد. سطح HCG- بیمار (۵۰ IU/ml) بود. با توجه به پایین بودن BHCG بیمار احتمال پلاستنا سایت تروفوبلاستیک تومور در وهله اول مطرح شد. جهت تعیین تشخیص نهایی، کورتاژ درمانی در رویان انجام گرفت و بیمار با تشخیص قطعی پلاستنا سایت تروفوبلاستیک تومور تحت درمان قرار گرفت. بنابراین لاپاراتومی به همراه هیستریکتومی کامل انجام شد. دوران ریکاوری بعد از عمل نرمال بود و بیمار نیاز به شیمی‌درمانی پس از عمل نداشت.

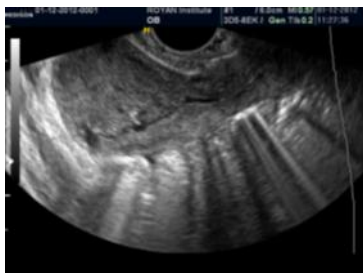بحث

تومور تروفوبلاستیک محل جفت، نوع نادر و منحصر به فرد بیماریهای نئوپلاستیک بارداری می‌باشد [۸-۶] این بیماری به عنوان یک تومور بدخیم با رشد کند در سلولهای تروفوبلاست نوع متوسط تعریف می‌شود که با رشد ندول در آندومتر و میومتر همراه است [۸] سلولهای تروفوبلاست نوع متوسط، یک تغییر فرم بافتی از سیتوتروفوبلاست به سن سیشیوتروفوبلاست ایجاد می‌کنند و نقش فیزیولوژیکی آنها ایجاد بستر جفت می‌باشد. این سلولها از نظر پاتولوژی به سه صورت تظاهر پیدا می‌کنند که یکی از آنها تومور تروفوبلاستیک محل جفت می‌باشد.

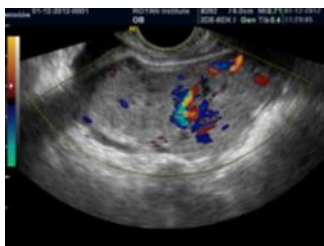در سال ۱۹۷۶، کورمان^۱ و همکاران ۱۲ بیمار با بیماری شاخص بیماری تروفوبلاستیک را توضیح دادند [۹]. گوون^۲ و همکاران در ۲۰۰۴ این بیماری را تومور

1-Kurman

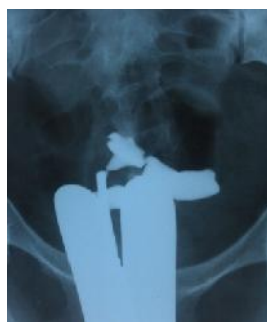2-Guvendag



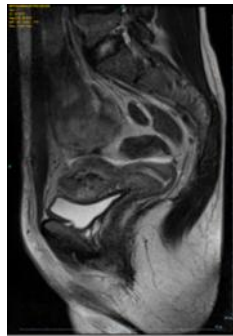
تصویر ۱: سونوگرافی ترانس واژینال نمای ساژیتال. در این نما، اکوی میومتر هتروژن بوده و تصویر یک نمای مشکوک به توده به ابعاد تقریبی ۲۹×۳۷ میلی متر در دیواره قدامی با اثر فشاری بر روی آندومتر مشهود می باشد. آندومتر نیز اکوی مناسب نداشته و حدود آن نامنظم می باشد.



تصویر ۲: سونوگرافی ترانس واژینال همراه با کالر داپلر. در سونوگرافی کالر داپلر انجام شده پرخونی و افزایش عروق در توده مشکوک در دیواره قدامی رویت گردید.



تصویر ۳: هیستروسالپینگوگرافی-در کلیشه تهیه شده، کاویته رحم با حدود نامنظم و کمی دیلاته با نمای غیر طبیعی رویت شد. لوله های رحمی نیز حاجب نشدند.



تصویر ۴: MRI در کات ساژیتال T1W fat sat با تزریق ماده حاجب. آندومتر نازک و پارانشیم با سیگنال غیرطبیعی به خصوص در قدام فوندوس رحم نمایان است.

چهارمین گروه به ترتیب کوریوکارسینوما و تومور تروفوبلاستیک جفتی می باشند. تومور تروفوبلاستیک جفتی به دو گونه تقسیم می گردد: نوع هیپروواسکولار و نوع هیپوواسکولار می باشد.

نقش مهم تصویر برداری به خصوص سونوگرافی کالر داپلر در تشخیص این بیماری به تصویر کشاندن واضح واسکولاریتی تومور است. در صورتی که هیپروواسکولاریتی در سونوگرافی کالر داپلر تأیید شود، بهتر است کورتاژ تشخیصی انجام نشود زیرا با انجام دیلاتاسیون و کورتاژ خونریزی شدید گزارش شده است.

در کوریوکارسینوما، تیتیر B-HCG بالاست اما در تومور تروفوبلاست جفتی، پایین است. بنابراین این مشخصه می تواند در تشخیص افتراقی این دو بیماری از هم کمک کننده باشد. بطور کلی در سونوگرافی، یک توده اکوژند محل اتصال اندومتر یا میومتر مشاهده می شود. در کالر داپلر، ممکن است پرخونی دیده شود. (همانند بیمار مورد گزارش ما).

سن بیمار، فاصله بارداری فعلی با بارداری قبلی، مرحله بیماری بر طبق طبقه بندی FIGO و تعداد سلولهای میتوتیک و وجود متاستاز، در پروگنوز و درمان بیمار اثر دارد. در بیمارانی که بیماری در رحم محدود است و فاصله تا بارداری قبلی کمتر از ۲ سال باشد پروگنوز خوبی دارند. اما در بیمارانی که فاصله بارداری فعلی با بارداری قبلی بیش از ۴ سال باشد و تعداد سلولهای میتوتیک (>5)

تروفوبلاستیک محل جفت نامید تا بدینوسیله پتانسیل بدخیم بودن آن را نشان دهد [۱۰]. از آن به بعد حدود ۱۵۰ مورد در مقالات گزارش شده است.

اتیولوژی، اپیدمیولوژی و ریسک فاکتور این بیماری ناشناخته است [۱] کول^۱ و همکاران در ۲۰۰۶ بیان کرده اند که هورمون گونادوتروپین جفتی (hcg) و B-subunit آزاد آن می تواند به عنوان مارکر قابل اعتماد جهت تشخیص تومور تروفوبلاستیک محل جفت باشند [۱۱] هرچند بور^۲ و همکاران در ۱۹۹۶ بیان کردند که HPL در سلولهای تومور مثبت است و HCG در تومور تروفوبلاستیک محل جفت مارکری با حساسیت کمتر می باشد [۵، ۱۲]. بنابراین سطح HPL بالا و سطح نرمال تا کمی بالای HCG کلید تشخیصی بارزشی جهت بیماری تومور تروفوبلاستیک محل جفت می باشد.

علائم این بیماری هفته ها یا سالها بعد از بارداری قبلی تظاهر پیدا می کنند. اولین علامت بیماری معمولاً بعد از سقط یا زایمان دیده می شود. خونریزی واژینال یا آمنوره جزو تظاهرات معمول در بیماران است که در بیمار ما نیز تظاهر یافته است.

سازمان سلامت جهانی تومور نئوپلاستیک بارداری را به ۴ دسته تقسیم بندی کرد. اولین دسته مول هیداتیفرم می باشد، دسته دوم مول تهاجمی می باشد و سومین و

1-Cole

2-Bower

10HPF) باشد پروگنوز بدی دارند [۱۵-۱۳]. در بیمار کنونی گزارش شده، تشخیص سه سال بعد از بارداری قلبی می باشد. اکثر بیماران، دارای تومور تروفوبلاستیک بدون متاستاز هستند و در زمان تشخیص محدود به رحم می باشند، اما ۲۰-۱۵٪ بدخیم هستند و متاستاز داده اند و به شیمی درمانی مقاوم هستند [۸، ۱۰] عود این بیماری در ۱۰٪ موارد گزارش شده است [۱۰].

زمانی که بیماری تروفوبلاستیک جفتی در کورتاژ اندومتر تشخیص داده شد، یک بررسی کامل متاستاتیک نیز باید انجام شود. به علت پاسخ ضعیف به شیمی درمانی، در صورت تشخیص نوع بدون متاستاز این بیماران باید هرچه سریعتر هیستریکتومی شوند. اخیرا با پیشرفت روشهای شیمی درمانی، پاسخ به درمان در بیماران متاستاتیک بهبود یافته است. اولین قدم درمان جراحی است، اما برای بیمارانی که خواستار فرزند دار شدن در آینده هستند، D&C و شیمی درمانی روش جایگزین می باشد.

نتیجه گیری

تومور تروفوبلاستیک جفتی بیماری نادری از تومور نئوپلاستیک بارداری است و بدلیل تظاهرات گوناگون این بیماری، با چالشهای تشخیصی و درمانی مواجه هستیم. بنابراین مهم است که بین این بیماری با دیگر انواع تومور نئوپلاستیک بارداری تشخیص افتراقی بگذاریم. هدف ما در ارائه این گزارش، مطرح کردن دشواری تشخیص این بیماری می باشد و اینکه چطور تاخیر در تشخیص باعث عوارض جبران ناپذیر متاستاز خواهد شد. به نظر می رسد هیستریکتومی درمان مناسب بیماران با بیماری محدود به رحم باشد اما در نوع متاستاتیک، شیمی درمانی نیز لازم است.

References

1. Ajithkumar TV, Abraham EK, Rejnishkumar R, Minimole AL, Placental site trophoblastic tumor. *ObstetGynecolSurv.* 2003; 58(7):484-8. Review
2. Larsen LG, Theilade K, Skibsted L, Jacobsen GK, Malignant placental site trophoblastic tumor, A case report and a review of the literature, *APMIS Suppl.* 1991; 23:138-45. Review.
3. Shih IM, Kurman RJ, Ki-67 labeling index in the differential diagnosis of exaggerated placental site, placental site trophoblastic tumor and choriocarcinoma: A double immunohistochemical staining techniques using Ki-67 and Mel-CAM antibodies, *Human pathol* 1998;29:27-33.
4. Wei-Cheng X., Xin-Yuan G, Hextan Y. S. Ngan, Dan-HuaSh, Ui- Soon Khoo, Annie N. Y. Cheung, Malignant placental site trophoblastic tumor A cytogenetic study using comparative genomic hybridization and chromosome in situ hybridization, *Cancer* 94(8) :2288–2294, 2002
5. Hui P, Parkash V, Perkins AS, Carcangiu ML, Pathogenesis of placental site trophoblastic tumor may require the presence of a paternally derived X chromosome, *Lab Invest* 2000;80(6):965-72.
6. Fisher RA, Soteriou BA, Meredith L, Paradinas FJ, Newlands ES, Previous hydatidiform mole identified as the causative pregnancy of choriocarcinoma following birth of normal twins, *Int J Gynecol Cancer* 1995;5(1):64-70.7-
7. Kim SJ. Placental site trophoblastic tumour, *Best Pract Res ClinObstetGynaecol*, 2003;17(6):969-84
8. Behtash N, KarimiZarchi M, Placental site trophoblastic tumor, *J Cancer Res ClinOncol*, 2008;134(1):1-6.
9. Kurman RJ, Scully RE, Norris HJ Trophoblastic psudotumor of uterus, an exaggerated form of “syncytial endometritis” simulating a malignant tumor, *Cancer*(1976) 38:1214– 1226
10. Guvendag Guven ES, Guven S, Esinler I, Ayhan A, Kucukali T, Usubutun A, Placental site trophoblastic tumor in a patient with brain and lung metastases, *Int J Gynecol Cancer*, 2004;14(3):558-63.
11. Cole LA, Khanlian SA, Muller CY, Giddings A, Kohorn E, Berkowitz R, Gestational trophoblastic disease: 3. Human chorionic gonadotropin-free B-subunit, a reliable marker of placental site trophoblastic tumors *GynecolOncol.* 102:160–164
12. Bower M, Paradinas FJ, Fisher RA, Nicholson SK, Rustin GJ, Begent RH, Bagshawe KD, Newlands ES, Placental site trophoblastic tumor: molecular analysis and clinical experience, *Clin Cancer Res.* 1996;2(5):897-902
13. Sumi Y, Ozaki Y, Shindoh N, Katayama H, Placental site trophoblastic tumor: imaging findings, *Radiat Med.* 1999;17(6):427-30.
14. Xue WC, Guan XY, Ngan HY, Shen DH, Khoo US, Cheung AN, Malignant placental site trophoblastic tumor: a cytogenetic study using comparative genomic hybridization and chromosome in situ hybridization, *Cancer* 2002 15; 94(8):2288-94.
15. Newlands ES, Bower M, Fisher RA, Paradinas FJ, Management of placental site trophoblastic tumors, *J Reprod Med.* 1998;43(1):53-9.

Imaging and clinical data of Placenta site trophoblastic tumor: A case report

Ahmadi F^{1*}, Niknejadi M², Akhbari F³

¹Associated professor of royan institute. Radiologist. Department of Reproductive Imaging , Reproductive Biomedicine Research Center, Royan Institute for Reproductive Biomedicine , ACECR, Tehran, Iran.

²Associated professor of royan institute. Radiologist. Department of Reproductive Imaging , Reproductive Biomedicine Research Center, Royan Institute for Reproductive Biomedicine , ACECR, Tehran, Iran.

³Department of Reproductive Imaging , Reproductive Biomedicine Research Center, Royan Institute for Reproductive Biomedicine, ACECR, Tehran, Iran.

*Corresponding Author: Reproductive Biomedicine Research Center, Royan Institute for Reproductive Biomedicine, ACECR, Tehran, Iran.
Email: dr.ahmadi1390@gmail.com

Abstract

Background & Objectives: Placenta site trophoblastic tumor is a very rare variant of gestational trophoblastic tumor. It could both occur after normal termination of pregnancy or spontaneous abortion and ectopic or molar pregnancy. There is a wide range of clinical manifestation from a benign condition to an aggressive disease with fatal outcome.

Case: We present a case of PSTT and discuss the differential diagnosis in order to further familiarity of physicians in diagnosis and treatment of this disease.

Conclusion: It has a varied clinical spectrum and usually present with irregular vaginal bleeding or amenorrhea. Diagnosis is confirmed by dilatation and curettage (D and C) and hysterectomy. Because chemotherapy is not effective, surgery is the cornerstone of treatment. Familiarity of physician with differentiated diagnosis method discussed here.

Key words: Placental site trophoblastic tumor (PSTT), ultrasound