

بررسی ریز ساختارهای جفت موش به دنبال مصرف داروی آسپیرین

مختار جعفرپور^{۱*}، علیرضا محمودیان^۲، سهیلا جعفرپور^۳، موسی الرضا حاج زاده^۴

- ۱- دانشیار بافت شناسی، دانشگاه علوم پزشکی مشهد
- ۲- استادیار آناتومی، دانشگاه علوم پزشکی مشهد
- ۳- اینترن پزشکی، دانشگاه علوم پزشکی مشهد
- ۴- استاد فیزیولوژی، دانشگاه علوم پزشکی مشهد

چکیده

مقدمه: آسپیرین به عنوان داروی ضد درد و برخی ویژگی‌های درمانی دیگر مورد استفاده قرار می‌گیرد. این مطالعه برای تعیین آثار جانبی مصرف آسپیرین که یک داروی پرمصرف می‌باشد، بر جفت انجام شد.

مواد و روش کار: ۴۰ سر موش ماده نژاد BALB/C را به دو گروه تجربی ۱ و ۲، و دو گروه پلاسموی ۱ و ۲، جمعاً به ۴ گروه ده تایی بصورت تصادفی تقسیم کردیم. پس از باردار شدن موش‌ها، گروه‌های تجربی ۱ و ۲ روزانه ۲۰۰ mg/kg آسپیرین محلول در ۱ سی سی سرم فیزیولوژی و گروه‌های پلاسموی ۱ و ۲ روزانه ۱ سی سی سرم فیزیولوژی از طریق گاواژ دریافت نمودند. سپس تحت بیهوشی موش‌ها کشته شده و جفت‌ها استخراج گردیدند. جفت‌های موش‌های سقط شده و مرده نیز بلافاصله همانند بقیه موش‌ها استخراج شده و در فرایند تثبیت بافتی قرار گرفتند. سپس رنگ آمیزی با هماتوکسیلین-ائوزین انجام شده و مورد مطالعه قرار گرفتند.

نتایج: در گروه تجربی ۱، دو مورد و در گروه تجربی ۲، هفت مورد سقط جنین مشاهده شد. در گروه‌های پلاسمو سقط جنین مشاهده نشد. در گروه‌های تجربی تغییرات پاتولوژیک مشخصی مشاهده شد، در حالیکه در گروه‌های پلاسمو تغییر بافتی مشاهده نشد.

بحث و نتیجه گیری: آثار سوء آسپیرین منجمله آثار خونریزی دهنده آن بر دستگاه گوارش در تحقیقات دیگران گزارش شده است. در این تحقیق نیز خونریزی از جفت و دنبال آن سقط جنین مشاهده شد. لذا می‌توان پیشنهاد داد که مصرف آسپیرین موجب اختلال در جدار عروق می‌شود یعنی همان چیزی که در بررسی میکروسکوپیک نوری مشاهده کردیم.

واژگان کلیدی: آسپیرین، موش، جفت، ساختار بافت شناسی، سقط جنین

* نویسنده مسئول: مختار جعفرپور، دانشیار دانشگاه علوم پزشکی مشهد، Ph.D بافت شناسی، آدرس: مشهد، میدان آزادی، پردیس دانشگاه، دانشکده پزشکی.

مقدمه

امروزه مصرف آسپیرین به عنوان یک داروی ضد درد و برخی ویژگی‌های درمانی دیگر به میزان وسیعی در اکثر جوامع مورد استفاده قرار می‌گیرد. یکی از موارد استفاده این دارو در بیماران بارداری است که خطر ایجاد لخته در حین بارداری در آنان وجود دارد. در بیماران مذکور خطر سقط جنین با مصرف کم آسپیرین کاهش می‌یابد (۱-۲). در تحقیق دیگری نشان داده شد که مهار کننده‌های سیکلواکسیژناز (COX) آسپیرین با دوز بالا ممکن است منجر به سقط گردد (۲). مطالعه دیگری که به بررسی ۱۰۶۳ زن حامله مصرف کننده آسپیرین در طی سال‌های ۱۹۹۶ تا ۱۹۹۸ پرداخته است، افزایش نسبی ۸۰ درصدی در سقط تایید شده است (۳). هر چند که در برخی مطالعات سقط مشاهده نشده و حتی برخی دوزهای پایین آسپیرین را در زنان حامله (با سابقه ترومبوفیلی خانوادگی) مفید دانسته‌اند (۴). از جمله آثار سوء آسپیرین آثار خونریزی دهنده آن است. این امر معمولاً با مهار برگشت ناپذیر عملکرد پلاکتی صورت می‌گیرد. مکانیسم اثر آسپیرین با مهار برگشت ناپذیر مسیر سیلواکسیژناز در مسیر متابولیسم معروف به COX است که نتیجه اثر این مهار، ساخت ترومبوکسان و پروستاگلاندین را در سرتاسر بدن کاهش می‌دهد و در نتیجه تمام قسمت‌های بدن که از این مواد سود می‌برند دچار خسران خواهند شد.

تحقیقات روی نمونه‌های انسانی در موارد دیگری نشان داده است که مصرف آسپیرین به میزان بیشتر از 200 mg/kg/day خطر سقط جنین را دو برابر افزایش می‌دهد (۴). گزارشات فوق با توجه به عدم تطابق کامل نمی‌توانند قابل اتکا باشند. تحقیقات دقیقتری روی نمونه‌های حیوانی و در موارد بعدی روی نمونه‌های انسانی می‌توانند اظهار نظر روی اثر آسپیرین بر باروری را آسانتر نمایند. با توجه به اینکه آسپیرین علاوه بر اینکه توسط پزشکان ضمن بارداری برای جلوگیری از ایجاد لخته و همچنین درمان برخی بیماریها از جمله بیماریهای قلبی تجویز می‌شود، و با توجه به اینکه مادران باردار نیز خودسرانه برای تسکین دردهای خود از این دارو به میزان زیاد استفاده می‌کنند، بر آن شدیم تا با استفاده از یک مدل تجربی اثر آسپیرین با دوز بالا را بر ساختمان جفت و سقط جنین مورد مطالعه قرار دهیم.

روش کار

در یک تحقیق مداخله ای آزمایشگاهی ۴۰ سرموش ماده دو ماهه از نژاد Balb/C با وزن تقریبی ۳۵-۳۰ گرم (۴) را از اتاق حیوانات بیمارستان قائم (عج) تهیه کرده و در قفس‌های جداگانه حاوی آب و غذای کافی و در محیطی با درجه حرارت حدود ۲۴ درجه سانتی گراد و رطوبت حدود ۵۵٪ و سیکل روشنایی ۱۲ ساعته نگهداری شدند. لازم به ذکر است که

حیوانات مورد استفاده تحت شرایط استاندارد مذکور مراقبت شده و در صورت نخوردن غذا و کاهش وزن با تشخیص کارشناس مسئول اتاق حیوانات از چرخه مراقبت حذف شدند.

موش‌های فوق را به دو گروه تجربی ۱ و ۲ (بترتیب ۱۰ و ۲۰ روز آسپیرین مصرف کردند)، و دو گروه پلاسبوی ۱ و ۲ (بترتیب ۱۰ و ۲۰ روز سرم فیزیولوژی مصرف کردند)، جمعاً به ۴ گروه ده تایی بصورت تصادفی تقسیم کردیم. علت انتخاب دو گروه تجربی و به تبع آن دو گروه پلاسبو این بود که یکی از گروه‌های تجربی می‌بایستی زمان بیشتری آسپیرین دریافت می‌کرد. موش‌های ماده در معرض موش‌های نر قرار گرفته و مشاهده پلاک واژینال را به عنوان روز صفر بارداری در نظر گرفتیم. برای انجام بارداری موش‌های ماده در قفس‌های ۵ تایی قرار داده شده و در هر قفس یک موش نر وارد نمودیم.

گروه‌های تجربی ۱ و ۲ 200 mg/kg/day آسپیرین بصورت Overdose در یک سی سی سرم فیزیولوژی حل شده و از طریق گاواژ بترتیب ۱۰ و ۲۰ روز دریافت نمودند (۵).

گروه‌های پلاسبوی ۱ و ۲ به همان میزان و همان روش سرم فیزیولوژی دریافت کردند. در روز دهم از دوره ۲۰ روزه بارداری گروه تجربی ۱ و گروه پلاسبوی ۱ تحت بیهوشی کشته شده و جفت‌ها استخراج شدند. سپس به مدت ۵ دقیقه در سرم فیزیولوژی شستشو و سپس در فرمالین ۱۰٪ جهت تثبیت بافت قرار داده شدند. گروه‌های تجربی و پلاسبوی ۲ تا روز بیستم بارداری ضمن مصرف آسپیرین و سرم فیزیولوژی به میزان و روش گروه‌های تجربی ۱ و پلاسبوی ۱، مورد مراقبت قرار گرفتند. در روز بیستم همانند گروه‌های مرحله اول جفت‌ها استخراج شده و به مدت ۵ دقیقه در سرم فیزیولوژی شستشو و سپس در فرمالین ۱۰٪ جهت تثبیت بافت قرار داده شدند. بعد از ۲۴ ساعت جفت‌های فیکس شده را از فیکساتیو خارج و در فرایند آماده سازی بافتی جهت رنگ آمیزی قرار دادیم. نمونه‌ها با میکروتوم آزمایشگاه تحقیقاتی بخش آناتومی برش‌های ۵ میکرونی تهیه شده و رنگ آمیزی هماتوکسیلین-ائوزین انجام شد.

سقطها و خونریزیها در همه قفس‌ها که هر کدام حاوی یک موش بودند، ثبت شده و مقایسه گردیدند. نمونه‌های بافتی رنگ‌آمیزی شده توسط ۴ نفر و به صورت کور با میکروسکوپ آموزشی چند نفره آزمایشگاه تحقیقاتی گروه آناتومی، به دقت مورد بررسی قرار گرفتند. نتایج به صورت جفت سالم و پاتولوژیک ثبت شدند. تغییرات در جفت شامل دژنراسیون، فیبروز و اختلال عروقی به هر میزانی به عنوان جفت پاتولوژیک و در غیر این صورت جفت سالم ثبت شد. سپس نتایج ثبت شده با روش‌های آماری Chi square و ANOVA مورد تجزیه و تحلیل قرار گرفتند.

نتایج

تعداد سقطها در گروه تجربی ۱ دو مورد بود که متعاقب خونریزی از یک روز قبل مشاهده شد.

در گروه پلاسبو ۱ هیچ نوع خونریزی واژینال و سقط مشاهده نشد.

تعداد سقطها در گروه تجربی ۲، هفت مورد بود که متعاقب خونریزی‌های مکرر مشاهده شد.

در گروه پلاسبو ۲ هیچ نوع خونریزی واژینال و سقط مشاهده نشد.

جدول ۱: درصد سقطها در موش‌های مورد مطالعه

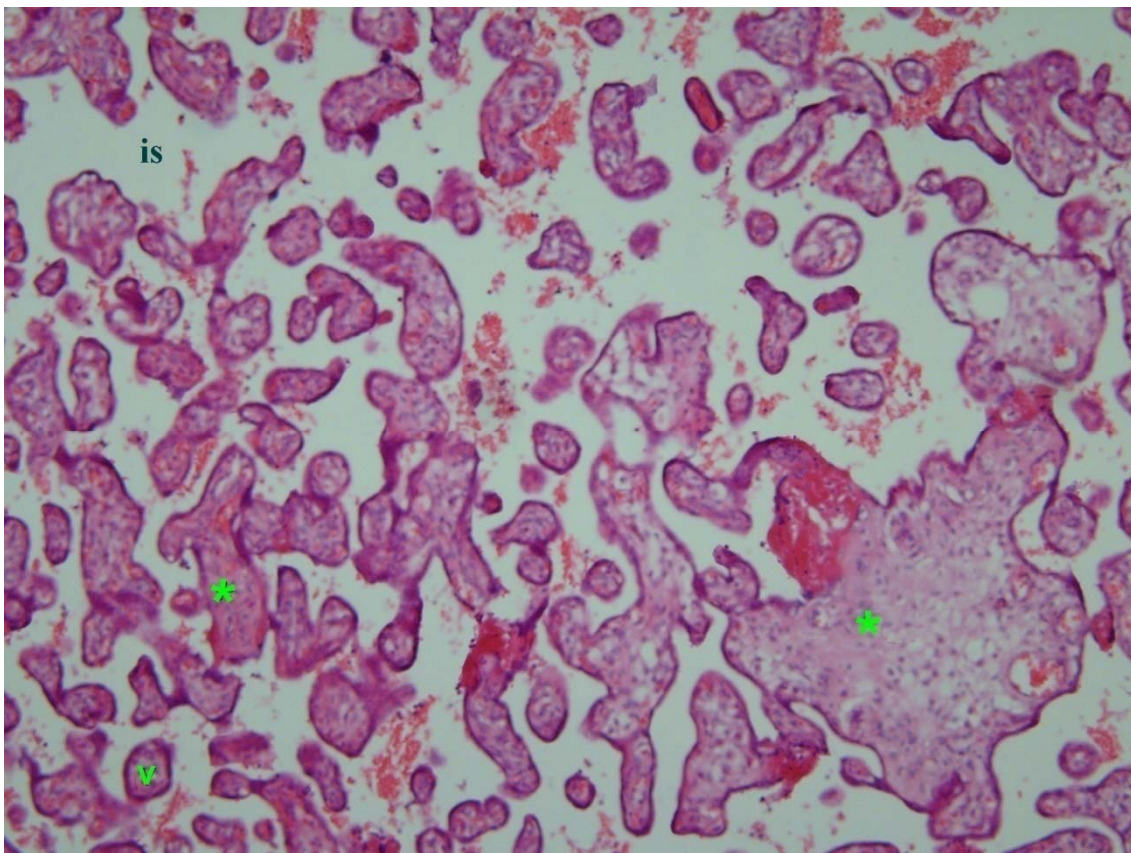
گروه مورد آزمایش	درصد سقطها
پلاسبو ۱	٪۰
پلاسبو ۲	٪۰
تجربی ۱	٪۲۰
تجربی ۲	٪۷۰

بررسی لام‌های رنگ آمیزی شده با هماتوکسیلین-ائوزین، نشان داد که در گروه‌های پلاسبو ۱ و ۲ بافت جفت کاملاً

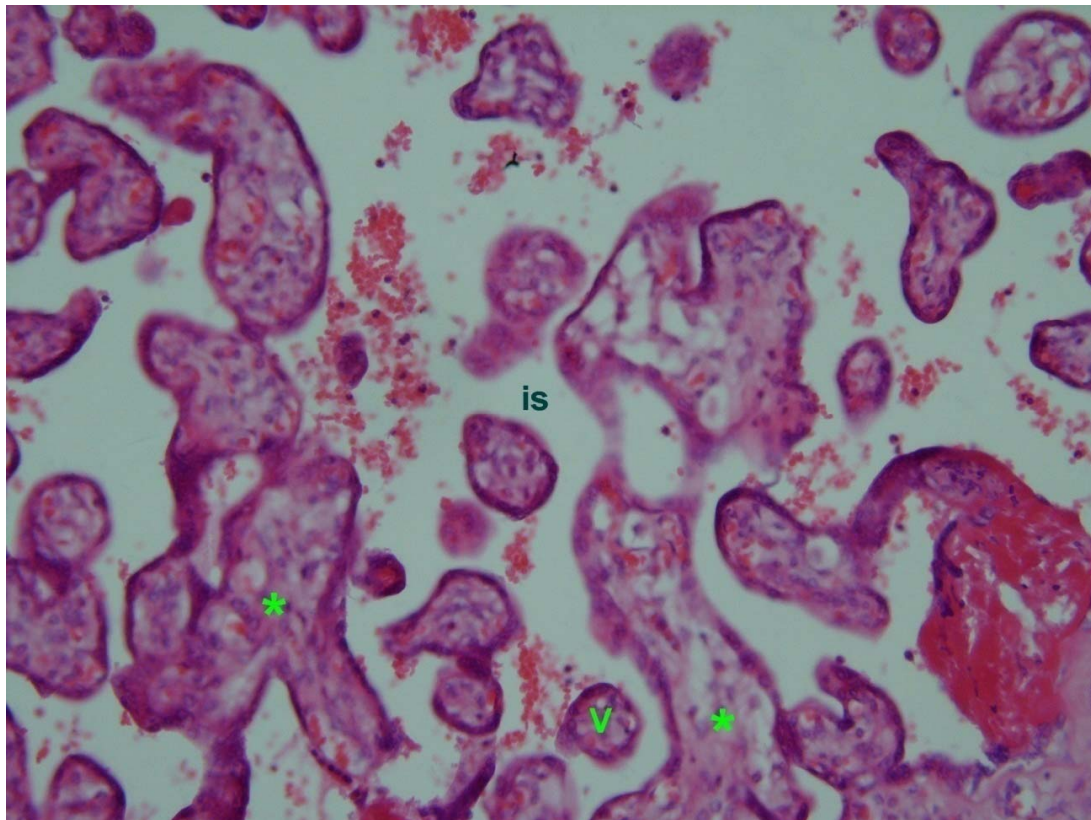
طبیعی بوده و هیچ نوع تغییری مشاهده نشد (تصاویر ۱ و ۲ و ۳). در گروه‌های تجربی ۱ و ۲ تخریب جدار عروق خونی در جفت مشاهده شد (تصویر ۴). دژنراسیون سن سی سیوم و ایجاد بافت فیبروز از دیگر تغییرات پاتولوژیک جفت بود (تصاویر ۵-۶). آنالیزهای آماری حاکی از وجود تفاوت معنی داری بین یافته‌های گروه‌های پلاسبو و تجربی می‌باشد ($P < 0/05$). علاوه بر این از نظر تعداد سقطها و اتلاف موش‌ها در گروه‌های تجربی، تفاوت معنی داری در جهت افزایش سقط و تلفات در گروه تجربی ۲ که ۲۰ روز اسپیرین دریافت کرده بود با گروه تجربی ۱ که ۱۰ روز اسپیرین دریافت کرده بود وجود داشت ($P < 0/05$).

بحث و نتیجه گیری

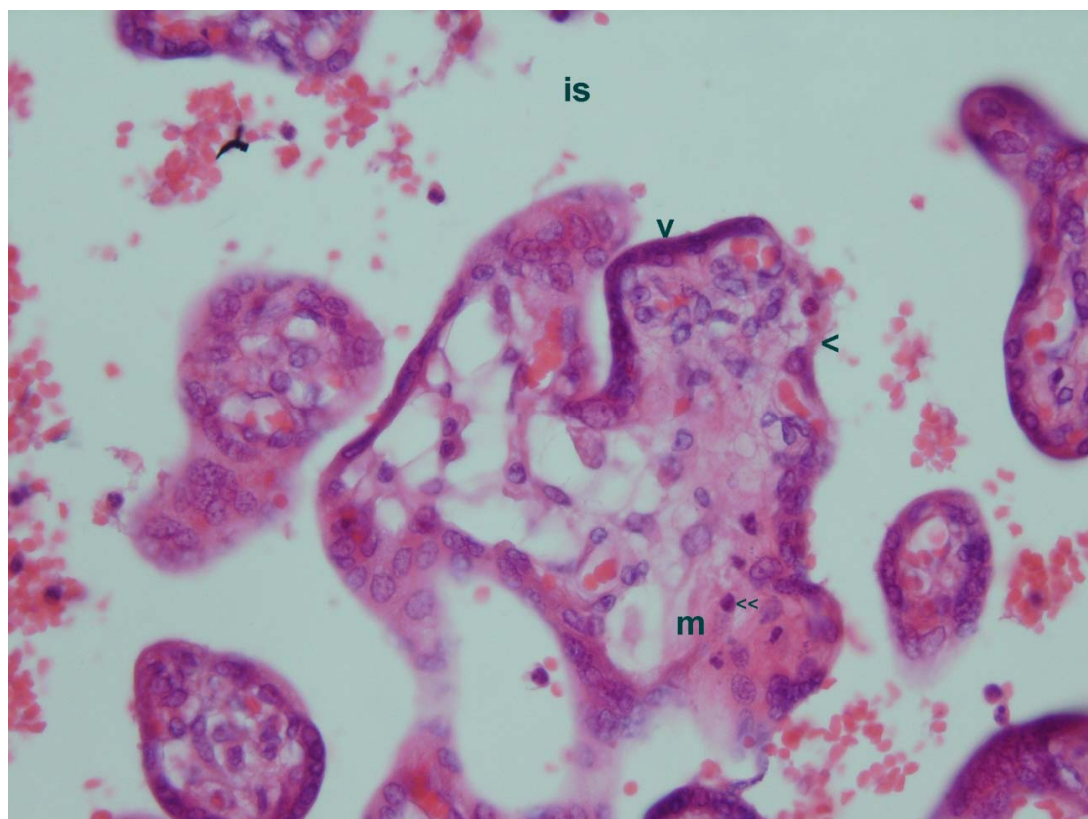
در تحقیق حاضر خونریزی واژینال و سقط جنین در گروه‌های تجربی ۱ و ۲ که به ترتیب ۱۰ و ۲۰ روز اسپیرین دریافت کرده بودند، نسبت به گروه‌های پلاسبو ۱ و ۲ که به ترتیب ۱۰ و ۲۰ روز سرم فیزیولوژی دریافت کرده بودند، تفاوت معنی داری را نشان داد ($P < 0.05$). خونریزی واژینال و سقط جنین در گروه تجربی ۲ که مدت طولانی تری اسپیرین دریافت کرده بود نسبت به گروه تجربی ۱ بیشتر بوده و از این



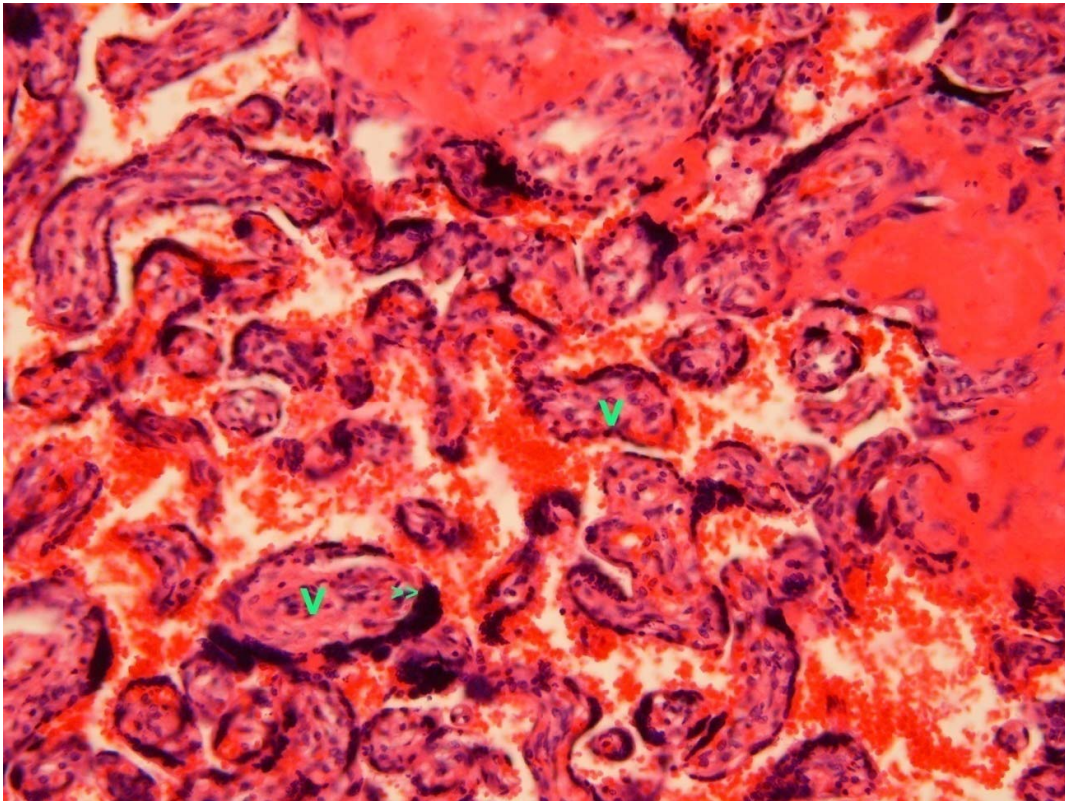
تصویر ۱: جفت موش گروه پلاسبو ۱؛ is = فضای بین پرزی؛ ستاره‌ها = رگ خونی جنینی؛ V = پرز؛ درشت نمایی = 4×10 ؛ رنگ آمیزی H&E



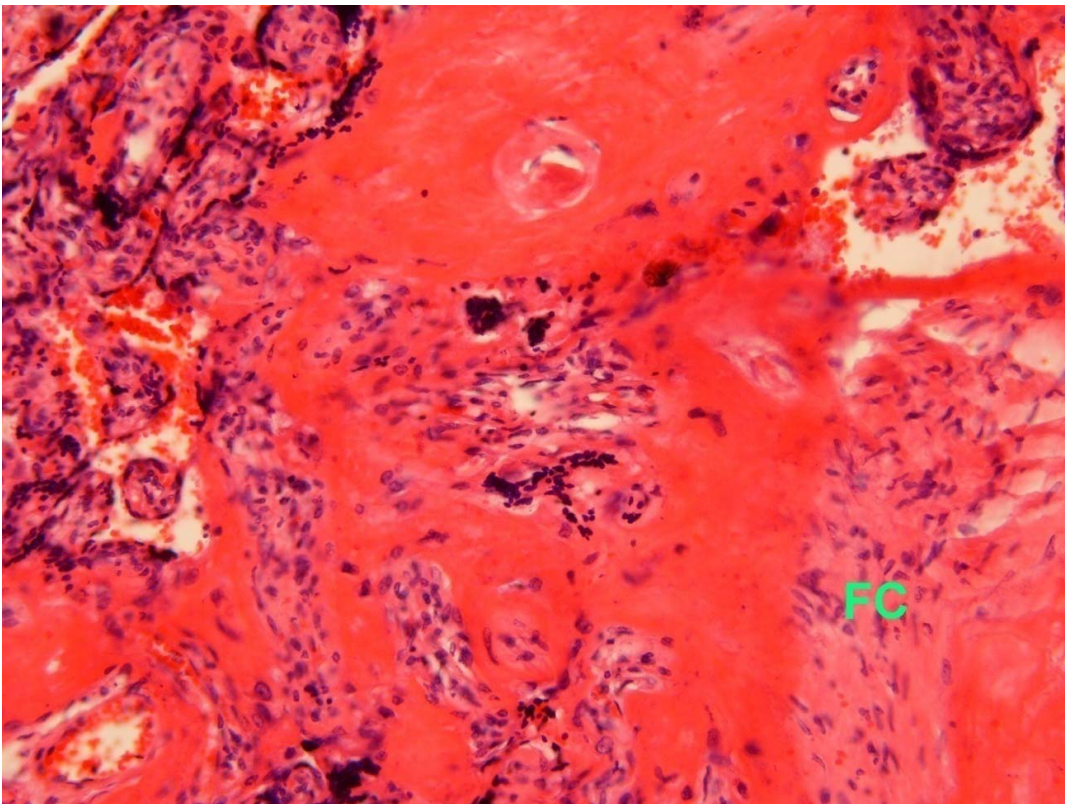
تصویر ۲: جفت موش گروه پلاسموی ۲؛ is = فضای بین پرزی؛ ستاره‌ها = رگ خونی جنینی؛ v = پرز؛ درشت نمایی = ۱۰×۱۰؛ رنگ آمیزی H&E



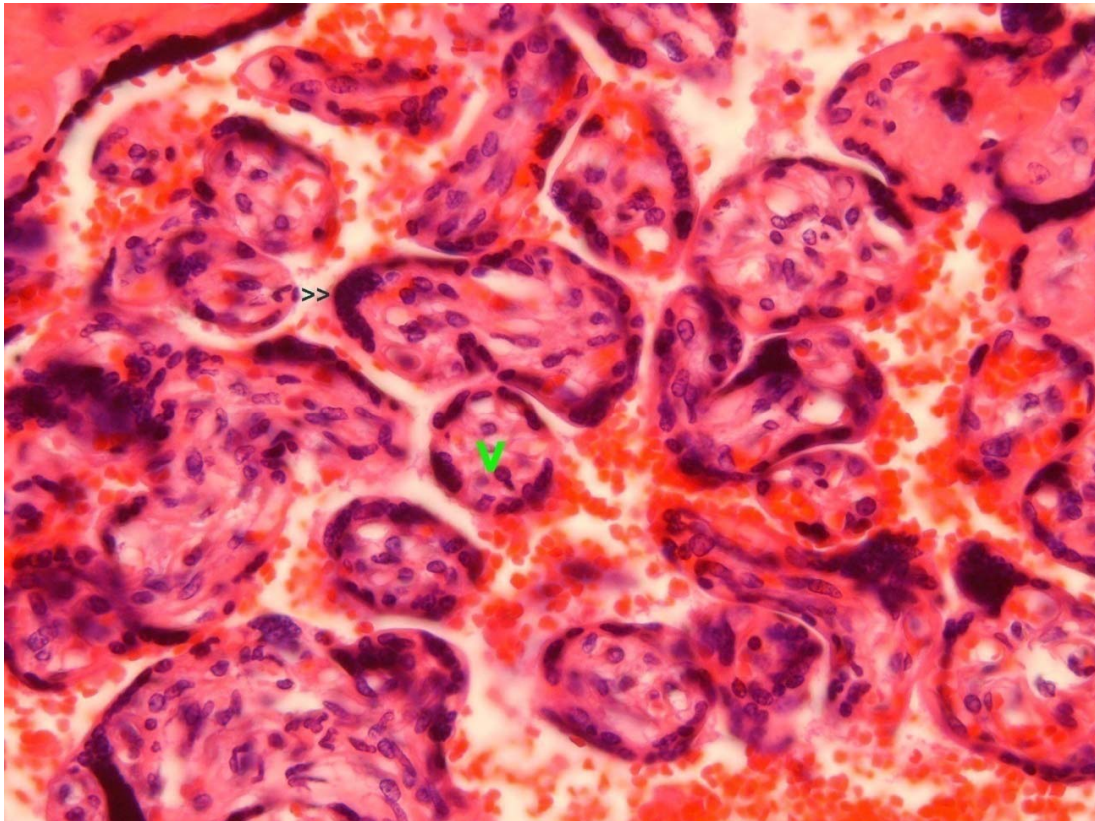
تصویر ۳: جفت موش گروه پلاسموی ۲؛ is = فضای بین پرزی؛ m = مرانشیم؛ سرفلش بزرگ = سن‌سی‌سیوم؛ سرفلش دوگانه = سلول Hofbauer؛ درشت نمایی = ۴۰×۱۰؛ رنگ آمیزی H&E



تصویر ۴: جفت موش گروه تجربی ۱؛ ۷= پرز؛ سرفلش دوگانه = سنسی سیوم دژنره؛
درشت نمایی= ۴×۱۰؛ رنگ آمیزی H&E



تصویر ۵: جفت موش گروه تجربی ۲؛ FC= بافت پیوندی فیبروز؛
درشت نمایی= ۴×۱۰؛ رنگ آمیزی H&E



تصویر ۶: جفت موش گروه تجربی ۲؛ ۷ = پرز؛ سرفلش دوگانه = سن سی سیوم دژتره؛ درشت نمایی ۱۰×۴۰؛ رنگ آمیزی H&E

سقط مشاهده نشده و حتی برخی دوزهای پایین آسپیرین را در زنان حامله (با سابقه ترومبوفیلی خانوادگی) مفید دانسته‌اند (۱۱-۱۰). از جمله آثار سوء آسپیرین آثار خونریزی دهنده آن است. این امر معمولاً با مهار برگشت ناپذیر عملکرد پلاکتی صورت می‌گیرد. مکانیسم اثر آسپیرین با مهار برگشت ناپذیر مسیر سیکلواکسیژناز در مسیر متابولیسم معروف به COX است که نتیجه اثر این مهار، ساخت ترومبوکسان و پروستاگلاندین را در سرتاسر بدن کاهش می‌دهد و در نتیجه تمام قسمت‌های بدن که از این مواد سود می‌برند دچار خسران خواهند شد.

تحقیقات فوق نتایج تحقیق حاضر را مورد تایید قرار می‌دهند. افزایش سقط جنین به دنبال مصرف آسپیرین از نتایج مشترک این تحقیق با سایر تحقیقات ذکر شده می‌باشد. از طرفی سقط جنین می‌تواند ارتباط مستقیم با تغییرات پاتولوژیک شامل تخریب جدار عروق خونی در جفت، دژنراسیون سن سی سیوم و ایجاد بافت فیبروز در جفت داشته باشد. بنابراین تغییرات پاتولوژیک مشاهده شده توسط ما با نتایج تعدادی از تحقیقات دیگران در این زمینه مطابقت دارد.

با بررسی این تحقیقات می‌توان پیشنهاد داد که آسپیرین اثر تخریبی بر جدار عروق خونی دارد. سقط‌های معنی داری که در موش‌های تجربی مشاهده شد می‌تواند ناشی از همین اصل

نظر بین این دو گروه تفاوت معنی دار وجود داشت ($P < 0.05$). در بررسی‌های میکروسکوپیک تخریب جدار عروق خونی جفت، در گروه‌های تجربی مشاهده شد که این تغییرات پاتولوژیک در گروه تجربی ۲ که زمان بیشتری آسپیرین مصرف کرده بود بیشتر مشاهده شد (تصاویر ۴-۶). علاوه بر این بررسی‌های میکروسکوپیک، دژنراسیون سن سی سیوم و ایجاد بافت فیبروز را در جفت موش‌های گروه تجربی نشان داد (تصاویر ۵-۶). ضایعات پاتولوژیک مشاهده شده خود دلیلی بر خونریزی واژینال و سقط جنین است که در گروه‌های تجربی مشاهده شد. گروه تجربی ۲ که زمان بیشتری آسپیرین مصرف کرده بودند، تغییرات پاتولوژیک و سقط بیشتری را بروز دادند.

در تحقیقات قبلی آثار سوء مصرف آسپیرین گزارش شده است. این مطلب در برخی مطالعات در مورد مهار کننده‌های COX نشان داده که آسپیرین با دوز بالا ممکن است منجر به سقط گردد (۶-۷). در مطالعه‌ای که به بررسی ۱۰۶۳ زن حامله مصرف کننده آسپیرین در طی سال‌های ۱۹۹۶ تا ۱۹۹۸ پرداخته است و در پایان مطالعه با روش‌های آماری عوامل احتمالی تاثیر گذار (مخدوش کننده) در این روند را تحت کنترل در آورده‌اند. اما با این حال باز هم با افزایش نسبی ۸۰ درصدی در سقط و افزایش مطلق ۱۰٪ که در صورت مصرف در حوالی لقاح ۲۵-۱۵٪ و در صورت مصرف بیش از یک هفته ۵۰-۱۵٪ مواجه شده‌اند (۸-۹). هر چند که در برخی مطالعات

باشد. یعنی تخریب عروقی و خونریزی در بافت جفت و نهایتاً سقط جنین پدید می‌آید.

در این تحقیق سلول‌های سن‌سی‌سیوم نیز با شدت زیادی دژنره شده‌اند (تصاویر ۶-۴). این دژنراسیون با توجه به تخریب عروق خونی پدید می‌آید، لذا پیشنهاد می‌کنیم که دژنراسیون سلول‌های سن‌سی‌سیوم ناشی از کند شدن جریان خون و عدم

تغذیه سلول‌های سن‌سی‌سیوم می‌باشد.

اکثر موارد فوق می‌تواند این نظریه را در ذهن پروراند که مصرف آسپیرین منجر به تخریب بافت جفتی، و در مواردی منجر به سقط جنین می‌گردد. طولانی بودن زمان مصرف داروی فوق میزان تخریب بافتی جفت و سقط جنین را افزایش می‌دهد.

References

1. Tzafettas J, Petropoulos P, Psarra A, Delkos D, Papaloukas C, Giannoulis H, et al. Effects of reviparin, a low-molecular-weight heparin, on mortality, reinfarction, and strokes in patients with acute myocardial infarction presenting with ST-segment elevation. *JAMA* 2005 Jan 26; 293(4):427-35.
2. Li DK, Liu L, Odouli R. Exposure to non-steroidal anti-inflammatory drugs during pregnancy and risk of miscarriage: population based cohort study. *BMJ* 2003 Aug 16; 327(7411):368.
3. Vieira-Filho LD, Lucena-Júnior JM, Barreto IS, Angelim JL, Paixão AD. Repercussion of acetylsalicylic acid during fetal development on later renal hemodynamics of rats. *Fundam Clin Pharmacol* 2008 Aug;22(4):379-86.
4. Zhao S, Gu Y, Lewis DF, Wang Y. Predominant basal directional release of thromboxane, but not prostacyclin, by placental trophoblasts from normal and preeclamptic pregnancies. *Placenta* 2008 Jan;29(1):81-8. Epub 2007 Oct 22.
5. Tzafettas j, Petropoulos P, Psarra A, Delkos D, Papaloukas C, Giannoulis H, et al. Early antiplatelet and antithrombotic therapy in patients with a history of recurrent miscarriages of known and unknown etiology. *Gynec and Rep Biol* 2005 May; 120(1): 22-6.
6. Østensen ME, Skomsvoll JF. Anti-inflammatory pharmacotherapy during pregnancy. *Expert Opin Pharmacother* 2004 Mar; 5(3):571-80.
7. Ogasawara MS, Iinuma Y, Aoki K, Katano K, Ozaki Y, Suzumori K. Low-dose aspirin is effective for treatment of recurrent miscarriage in patients with decreased coagulation factor XII. *Fertil Steril* 2001 Jul; 76(1):203-4.
8. Tarim E, Bal N, Kilicdag E, Kayaselcuk F, Bagis T, Kuscu E. Effects of aspirin on placenta and perinatal outcomes in patients with poor obstetric history. *Arch Gynecol Obstet* 2006 Jul;274(4):209-14. Epub 2006 Apr 29.
9. Keim SA, Klebanoff MA. Aspirin use and miscarriage risk. *Epidemiology* 2006 Jul; 17(4):435-9.
10. Daya S. Recurrent spontaneous early pregnancy loss and low dose aspirin. *Minerva Ginecol* 2003 Oct;55(5):441-9.
11. Kozer E, Costei AM, Boskovic R, Nulman I, Nikfar S, Koren G. Effects of aspirin consumption during pregnancy on pregnancy outcomes: meta-analysis. *Birth Defects Res B Dev Reprod Toxicol* 2003 Feb; 68(1):70-84.