مقاله
پژوهشی

استفاده از ورید نافی انسانی بعنوان کانال راهنمای عصب در رژنراسیون عصب سیاتیک موش صحرایی

غلامحسین فرجاه[1*]، پریسا هادوی[2]، باقر پورحیدر[3]، معصومه زیرک جوانمرد[4]، بهنام حشمتیان[5]

[1]دانشیار مرکز تحقیقات نوروفیزیولوژی، گروه علوم تشریحی دانشکده پزشکی، دانشگاه علوم پزشکی ارومیه، ارومیه، ایران
[2]دانش آموخته کارشناس ارشد علوم تشریح دانشگاه علوم پزشکی ارومیه، ارومیه، ایران
[3]استادیار مرکز تحقیقات نوروفیزیولوژی، گروه علوم تشریحی دانشکده پزشکی، دانشگاه علوم پزشکی ارومیه، ارومیه، ایران
[4]استادیار گروه علوم تشریحی دانشکده پزشکی، دانشگاه علوم پزشکی ارومیه، ارومیه، ایران
[5]دانشیار مرکز تحقیقات نوروفیزیولوژی، گروه فیزیولوژی دانشکده پزشکی، دانشگاه علوم پزشکی ارومیه، ارومیه، ایران
[*]**نویسنده مسئول:** دانشکده پزشکی، دانشگاه علوم پزشکی ارومیه، ارومیه، ایران
پست الکترونیک: hfarjah@hotmail.Com

چکیده

زمینه و هدف: *آسیب اعصاب محیطی شایع است. اگر چه اتوگرافت عصب هنوز هم بعنوان روش استاندارد طلایی برای ترمیم شکاف ناشی از آسیب های اعصاب محیطی می باشد، اما زیان هایی دارد. از ورید نافی انسان برای باز سازی عروق استفاده می شود. هدف از انجام این مطالعه مقایسه ارزیابی نتایج ترمیم عصب از طریق ورید نافی با اتوگرافت است.*

مواد و روش کار: *در این مطالعه از ۳۰ سر موش صحرایی نر استفاده شد. موش ها به سه گروه شم جراحی، ورید نافی و اتوگرافت تقسیم شدند. در گروه های ورید نافی و اتوگرافت، یک سانتی متر از عصب سیاتیک برداشته شد، سپس شکاف ایجاد شده توسط ورید نافی یا اتوگرافت عصب ترمیم شد. رژنراسیون عصب در روزهای ۲۸ و ۹۰ پس از ترمیم توسط شاخص فعالیت عصب سیاتیک (SFI)، الکتروفیزیولوژی و هیستولوژی و ایمنوهیستوشیمی مورد ارزیابی قرار گرفت.*

یافته ها: *در روز های ۶۰ و ۹۰ پس از جراحی، میانگین SFI در گروه اتوگرافت بیشتر از گروه ورید نافی بود اما اختلاف معنی دار نبود (P>۰/۰۵). روز ۹۰، میانگین سرعت هدایت عصب در گروه اتوگرافت بطور معنی داری بیشتر از گروه ورید نافی بود (P<۰/۰۵)، اما در روز ۲۸، اختلاف معنی دار نبود. میانگین تعداد آکسون های میلین دار در گروه های اتوگرافت و گروه ورید نافی اختلاف معنی داری نداشت (P>۰/۰۵).*

نتیجه گیری: *نتایج این مطالعه نشان می دهد که با توجه به اثرات مثبت ورید نافی ممکن است برای درمان ضایعات عصب محیطی مفید باشد.*

واژه های کلیدی : *رژنراسیون، عصب سیاتیک، ورید نافی انسانی، کانال راهنمای عصب، موش صحرایی*

مجله دانشگاه علوم پزشکی خراسان شمالی سال ۹۴؛ دوره ۷ (۴): ۸۹۵-۸۸۵
Journal of North Khorasan University of Medical sciences 2015;7(4):885-895

وصول: ۹۳/۱۲/۲۶
اصلاح: ۹۴/۲/۱
پذیرش: ۹۴/۲/۱۴

مقدمه

آسیب اعصاب محیطی از جمله شایع ترین صدمات در جوامع مختلف است [۱] که ممکن است سبب اختلال در عملکرد عضله، نقص دریافت حسی و یا نوروپاتی دردناک شود [۲]. هنگامی که یک عصب به طور کامل قطع شود، برگشت کارکرد دوباره عصب به طور خود به خود وجود ندارد [۳]. اتوگرافت، روش استاندارد طلایی (Golden Standard) در ترمیم عصب آسیب دیده است. از معایب این روش می توان به محدودیت در تعداد اعصاب مناسب برای پیوند، خطر تشکیل نوروما و بافت لیفی اشاره کرد. دانشمندان در تلاشند با معرفی کانال های هدایت کننده-ی عصب (Nerve Guidance Channels or NGCs)، که ممکن است از جنس مواد طبیعی و یا مصنوعی باشند، جایگزین مناسبی را برای روش اتوگرافت معرفی نمایند [۴]. کانال‌های هدایت کننده عصب، دو انتهای عصب بریده شده را به یکدیگر مرتبط می کنند. این کانال ها مکانی برای رشد آکسون‌ها و مهاجرت سلول‌های حامی مانند سلول‌های شوان می باشند [۵]. یکی از مواد طبیعی که به صورت آزمایشگاهی و بالینی مورد توجه محققین بوده و به عنوان کانال راهنمای عصب مورد استفاده قرار گرفته است، ورید است [۶]. مطالعات نشان می دهند که استفاده از ورید بعنوان کانال راهنمای عصب، محیط مناسبی را برای رشد عصب در فواصل کوتاه فراهم می کنند [۸،۷] و نسبت به مواد مصنوعی توسط بدن میزبان بهتر تحمل می شوند [۹]. لایه انتیما و ادونتیس ورید، توانایی تولید فاکتور رشد عصب را دارد. همچنین ورید می تواند تحت کشش قرار بگیرد و مجرایی با قطر مورد نیاز، مطابق با قطر عصب ایجاد نماید. دیواره ورید اجازه انتشار مواد غذایی را برای ترمیم عصب امکان پذیر می نماید و نیز از تشکیل بافت لیفی جلوگیری می کند [۱۰]. با این حال انسداد وریدها و حضور دریچه در آن ها ممکن است سبب ممانعت عبور آکسون های در حال رشد شود که به همین دلیل پیوند های وریدی با موفقیت کمتری همراه هستند [۱۱]. بند ناف انسان حاوی دو شریان و یک ورید است که این عروق توسط ماده ژلاتینی از جنس بافت همبند تحت عنوان ژله وارتون حفاظت می شوند [۱۲]. مطالعات نشان می دهد که ورید های نافی جایگزین مناسبی برای پیوند های عروقی و جراحی های قلبی نسبت به سایر ورید ها محسوب می شوند [۱۴،۱۳]. از فواید استفاده از ورید نافی می توان به ضخامت زیاد دیواره ورید نافی و عدم وجود دریچه در مقایسه با سایر وریدها نام برد. افزایش ضخامت از انسداد خود به خودی پیوند ورید های نافی جلوگیری می نماید. حضور دریچه در سایر وریدها، ممکن است مانعی در سر راه ترمیم اکسون های در حال رشد باشد [۱۵]. محققان در سال ۲۰۰۸ با کشت سلول های شبه نورونی در داخل شریان نافی، رشد و عملکرد سلول ها را مورد مطالع قرار دادند [۱۶]. بررسی-های انجام شده توسط نویسندگان این مقاله نشان می‌دهد که تاکنون گزارشی مبنی بر استفاده از ورید نافی انسان بعنوان کانال راهنمای عصب ارائه نشده است. هدف از انجام این مطالعه بررسی تأثیر ورید نافی انسانی بر رژنراسیون عصب سیاتیک موش صحرایی می‌باشد.

روش کار

تحقیق حاضر یک مطالعه تجربی است که بر روی ۳۰ سر موش نر صحرایی بالغ، نژاد Sprague-Dawely به وزن تقریبی ۳۰۰-۲۷۵ گرم انجام گرفت. حیوانات به طور تصادفی به سه گروه ۱۰ تایی به شرح زیر تقسیم شدند: گروه ورید نافی، گروه اتوگرافت و گروه شم جراحی. روش های تجربی این تحقیق مورد تایید کمیته اخلاق دانشگاه علوم پزشکی ارومیه قرار گرفت.

روش بدون سلول نمودن (Decellularization) ورید نافی و تهیه کانال راهنمای عصب: ورید نافی از قسمت نزدیک به سمت نوزاد و بلافاصله پس از قطع بند ناف انتخاب شد. سپس با استفاده از قیچی و پنس، از بند ناف جدا شده و با سرم فیزیولوژیک شستشو داده شد. با قرار دادن لوله تفلونی به ضخامت ۱/۶ میلیمتر در داخل ورید نافی و بخیه زدن دو انتهای ورید به لوله، قطر داخلی ورید به اندازه مناسب تغییر یافت. جهت بدون سلول نمودن ورید، ابتدا ورید در داخل سدیم دودسیل سولفات به مدت ۲۴ ساعت غوطه ور شد و پس از ۳ بار شستشو با آب مقطر، در الکل ۷۵ درصد به مدت ۲۴ ساعت قرار داده و سپس سه بار در آب دیونیزه شستشو و در نهایت در بافر فسفات سالین و در دمای ۴ درجه سانتی گراد نگهداری شد [۱۶].

روش جراحی: موش‌ها با تزریق کتامین (۹۰mg/kg) و گزیلازین (۱۰mg/kg) به صورت داخل صفاقی بیهوش شدند. با برشی در پوست ناحیه خلفی خارجی ران اندام تحتانی سمت چپ، عضله و فاسیا به آرامی کنار زده شد و عصب سیاتیک در فاصله بین بریدگی سیاتیک تا محل دو شاخه شدن اعصاب تیبیا و پرونئال مشترک نمایان شد. قطعه‌ای از عصب سیاتیک به اندازه‌ی ۱۰ میلی‌متر در فاصله‌ی بین بریدگی سیاتیک تا محل دو شاخه شدن آن و در محل یکسان برای همه‌ی گروه‌های آزمایشی بریده شد. در گروه ورید نافی، ورید نافی بدون سلول به قطر داخلی ۱/۶ میلی‌متر و طول ۱۴ میلی‌متر در محل شکاف قرار داده شد، به طوری که دو انتهای بریده‌ی عصب به صورت تلسکوپی داخل لوله قرار داده و با نخ نایلون ۰-۱۰ به دیواره‌ی لوله بخیه زده شد. تمام مراحل فوق در زیر میکروسکوپ جراحی با بزرگنمایی ۲۰ و تحت شرایط استریل انجام شد [۱۷]. ۳ /۰ میلی لیتر نرمال سالین از طریق سرنگ انسولین قبل از محکم نمودن بخیه اپی نوریال به مجرای داخل ورید تزریق شد. در گروه اتوگرافت قطعه بریده شده از عصب را ۱۸۰ درجه جابه‌جا نموده و دو انتهای عصب توسط نخ ۰-۱۰بخیه شدند (تصویر ۱). در گروه شم، عصب سیاتیک نمایان گردید، ولی قطع نشد. پس از جراحی، بخش‌های بریده شده عضله و پوست توسط نخ اتیکون ۰-۵ ترمیم و موش‌ها در حیوان خانه تحت شرایط دسترسی آزاد به آب و مواد غذایی و چرخه ۱۲ ساعت روشنایی و ۱۲ ساعت تاریکی و دمای محیط ۲۲-۲۰ درجه سانتی گراد نگهداری شدند.

روش‌های اندازه‌گیری ترمیم عصب: الف) ارزیابی راه رفتن: شاخص فعالیت عصب سیاتیک Sciatic FunctionalIndex (SFI) بر اساس فرمول بین[1] و همکاران، برای اندام تحتانی جراحی شده و اندام تحتانی سالم در روزهای ۰ (قبل از جراحی) و ۷، ۱۴، ۲۸، ۴۲، ۶۰ و ۹۰ روز پس از جراحی ارزیابی شدند. در این روش، کف پای اندام های تحتانی موش‌ها آغشته به جوهر شد و در کانالی چوبی به ابعاد ۲۵×۲۵×۱۳۰ سانتی متر قرار داده شدند تا بر روی کاغذ مخصوص حرکت کنند. با اندازه گیری طول کف پا، فاصله بین انگشتان ۱ و ۵ و فاصله بین انگشتان ۲ و ۴ بر حب میلی متر و قرار دادن اعداد در فرمول ارائه شده توسط بین و همکاران، شاخص فعالیت عصب سیاتیک محاسبه گردید. SFI معادل صفر نشانه عملکرد طبیعی عصب و ۱۰۰- نشانه قطع کامل عصب است [۱۸].

ب) مطالعه الکتروفیزیولوژی: در روز ۲۸ و ۹۰ پس از جراحی، ۵ سر موش از هر گروه جهت انجام تست الکتروفیزیولوژی انتخاب شدند. موش ها با تزریق داخل صفاقی اوراتان (۱ گرم بر کیلوگرم) بیهوش و عصب سیاتیک سمت چپ برای گروه های مورد مطالعه در محل برش جراحی قبلی نمایان شد. در طول زمان بیهوشی، دمای بدن حیوانات با استفاده از دستگاه کنترل دما (Narco,USA) مابین ۳۶/۵ الی ۳۷ درجه‌ی سانتی‌گراد ثابت نگه داشته شد. الکترودهای محرک ۲۰ میلی‌متر در دو طرف ورید نافی یا پیوند اتوگرافت، بر روی عصب سیاتیک و الکترود ثبت در داخل عضله‌ی گاستروکنیموس قرار داده شد. ابتدا از عضله گاستروکنیموس در حالت استراحت، الکترومیوگرافی ثبت شد سپس زمان تأخیر (latency) و دامنه‌ی پتانسیل فعالیت (amplitude) و سرعت هدایت عصب (Conduction Velocity,NCV Nerve محاسبه گردید [۱۷].

ج) مطالعه بافت شناسی: در روز ۲۸ و ۹۰ و پس از انجام الکتروفیزیولوژی، عصب سیاتیک به فاصله‌ی یک میلی‌متر قبل و یک میلی‌متر بعد از محل ترمیم بریده و قسمت میانی عصب جهت مطالعه بافت شناسی در فرمالین ۱۰٪ ثابت شد. مراحل تهیه‌ی بلوک پارافینی از نمونه‌ها جهت مطالعه با میکروسکوپ نوری انجام شد. برش هایی به ضخامت پنج میکرومتر تهیه و توسط هماتوکسیلین – ائوزین رنگ آمیزی شدند. از مقاطع بافتی توسط دوربین دیجیتال متصل به کامپیوتر عکس گرفته شد و تعداد آکسون های میلین دار توسط نرم افزار حرفه‌ای آنالیز تصاویر میکروسکوپی Image J (Ver:1.38,NIH) شمارش شدند.

در این مطالعه جهت نشان دادن غلاف میلین از polyclonal rabbit anti S-100 (Dako, 1:200 dilution) استفاده شد. نمونه ها علاوه بر ثابت شدن در فرمالین ۱۰درصد، توسط پارافرمالدئید ۴ درصد به مدت ۲ ساعت ثابت شدند. سپس از نمونه ها بر اساس راهنمای

1- Bain

کیت ایمنوهیستوشیمی مقاطع پارافینی به ضخامت ۵ میکرون تهیه شد. برش ها به مدت ۱ ساعت در محلول آنتی بادی S-100 و در دمای اتاق انکوبه شدند و سپس سه مرحله با بافر فسفات سالین شستشو داده شدند. مقاطع در محلول anti-mouse rabbit IgG biotinylated به مدت ۱ ساعت انکوبه شدند. در آخرمحلول آنتی بادی ثانویه (Horseradish peroxidase-labelled) توسط دامینوبنزادین (diaminobenzidine or DAB) به مقاطع اضافه شد. مقاطع توسط میکروسکوپ نوری مورد مطالعه قرار گرفت [۱۹].

تجزیه و تحلیل داده‌ها توسط نرم افزار آماری SPSS ورژن ۱۶ مورد بررسی قرار گرفت. جهت آنالیز آماری از آزمون ANOVA و به منظور مقایسه دو به دو بین گروه ها از آزمون Tukey استفاده شد. سطح معنی دار بودن نتایج P<۰/۰۵ تعیین گردید.

یافته ها

جراحی به خوبی توسط موش‌ها تحمل شد. علائمی مبنی بر وجود عفونت در ناحیه‌ی جراحی شده مشاهده نشد. هیچ حیوانی حین عمل یا پس از جراحی از بین نرفت و به منظور جلوگیری از خودخواری حیوانات، پاهای جراحی شده به اسید پیکریک ۱ درصد آغشته شد. تنها در چند مورد خودخواری مشاهده شد که توسط نمونه‌های جدید جایگزین گردید.

الف) تست حرکتی: پس از قطع عصب سیاتیک هیچکدام از موش‌ها قادر به راه رفتن بر روی کف پای اندام تحتانی آسیب دیده نبودند. توانایی راه رفتن بر روی اندام تحتانی جراحی شده پس از هفته‌ی سوم آغاز شد. در روز ۲۱ پس ازترمیم، ازلحاظ آماری اختلاف معنی‌داری بین گروه‌های آزمایشی مشاهده نشد. در روز های ۶۰ و ۹۰ پس از جراحی، میانگین SFI در گروه اتوگرافت بیشتر از گروه

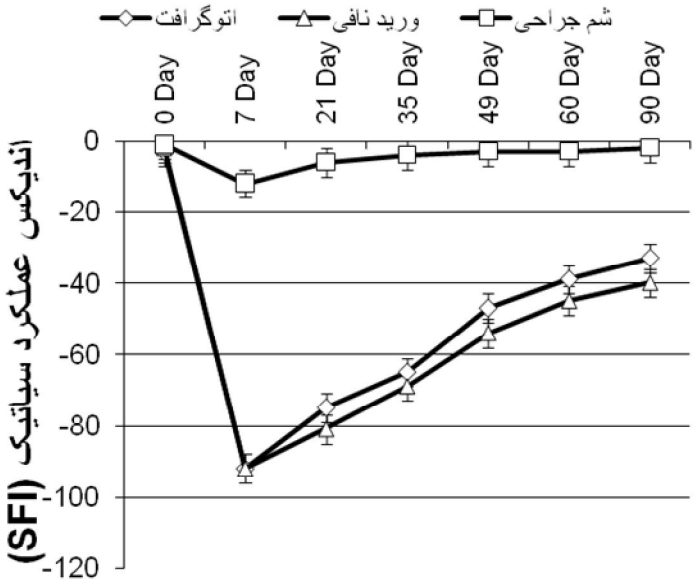

نمودار ۱: مقایسه شاخص عملکرد عصب سیاتیک در گروه های مختلف. در روزهای ۶۰ و ۹۰ پس از جراحی، در گروه اتوگرافت بیشتر از گروه ورید نافی است ولی این اختلاف معنی دار نمی باشد. (*: P>۰/۰۵)

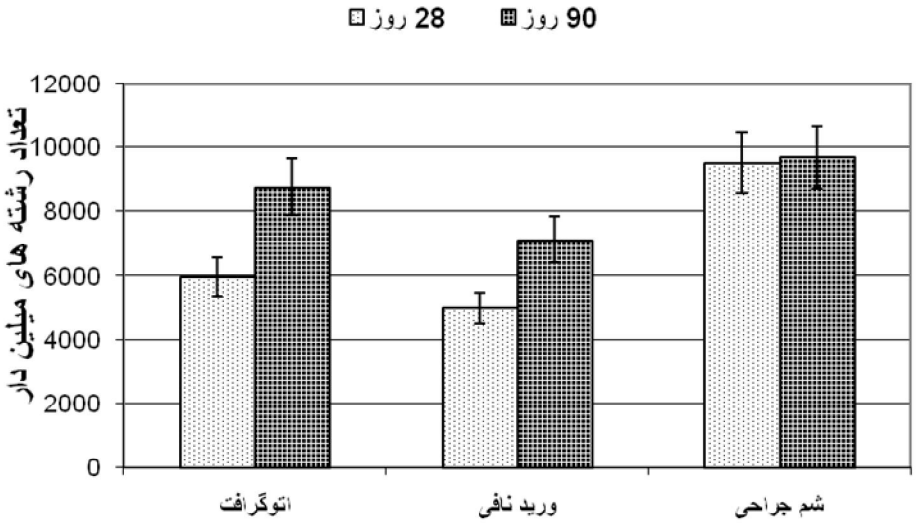

نمودار ۲: مقایسه تعداد رشته های میلین دار عصب سیاتیک ۲۸ و ۹۰ روز پس از جراحی در گروه های مختلف. تعداد رشته های میلین دار در گروه اتوگرافت نسبت به گروه ورید نافی افزایش معنی داری نشان نمی دهد.

تصویر ۱: جا گذاری ورید نافی دسلولار که بعنوان کانال راهنمای عصب استفاده شده است (سمت چپ)، جراحی اتوگرافت (سمت راست)

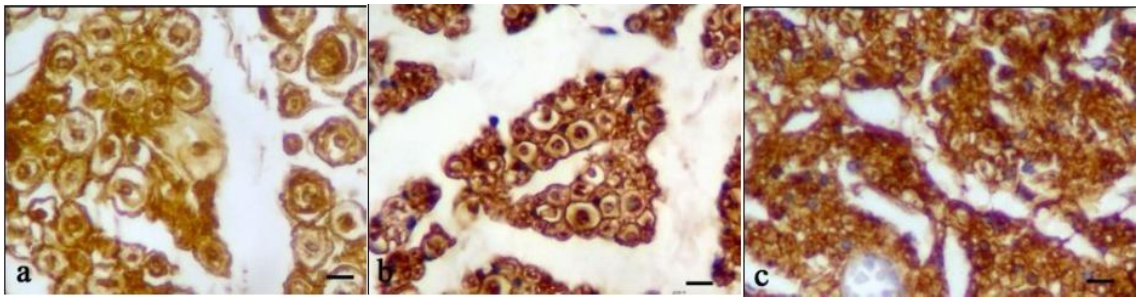

تصویر۲: مقایسه ایمنوهیستوشیمی برش عرضی عصب سیاتیک ۹۰ روز پس از جراحی در گروه های مختلف. رشته های میلین دار و سلول شوان در سراسر بافت دیده می شوند. برابر ۲۰ میکرومترعصب نرمال (a)، اتوگرافت (b)، ورید نافی (c)

ورید نافی بود ولی اختلاف معنی دار نبود (P>۰/۰۵). به هر حال بازگشت به وضعیت طبیعی تا انتهای روز ۹۰ پس از جراحی درهیچ حیوانی مشاهده نگردید (نمودار ۱).

ب) مطالعه الکتروفیزیولوژی: در انتهای روز ۲۸ و ۹۰ پس از جراحی، نتایج الکتروفیزیولوژی نشانه‌ی برقراری ارتباط عصب با عضله بود. میانگین سرعت هدایت عصب و آمپلی تیود محاسبه شد. ۹۰ روز پس از جراحی، میانگین سرعت هدایت عصب در گروه اتوگرافت (۳/۲ ± ۳۹/۰۷) نسبت به گروه ورید نافی (۱/۴۶ ± ۲۴/۲) افزایش معنی داری نشان داد (P< ۰/۰۵). در روز ۲۸ و ۹۰ پس از جراحی اگر چه مقدار آمپلی تیود در گروه اتوگرافت به ترتیب (۰/۴۶ ± ۱۶/۷۴ ، ۲/۲ ± ۲۴/۷۸) بیشتر از گروه ورید نافی (۰/۴۹ ± ۱۳/۸۸، ۰/۹۶ ± ۱۷/۴۴) بود ولی اختلاف معنی دار نبود.

ج) مطالعه بافت شناسی: ۲۸ پس از جراحی بافت عصبی در داخل ورید نافی رشد نموده و دو انتهای بریده عصب سیاتیک را به یکدیگر متصل کرده است. در گروه ورید نافی، عصب تشکیل شده توسط ژل چسبناک بدون سلولی احاطه شده است. ۹۰ روز پس از جراحی، تعداد اکسون های دار میلین دار در گروه اتوگرافت نسبت به گروه ورید نافی افزایش معنی داری نشان نمی دهد داد (P< ۰/۰۵). (نمودار۲). سطح خارجی ورید نافی توسط تعدادی ماکروفاژ و نوتروفیل احاطه شده است که به آرامی موجب تجزیه کانال راهنمای عصب می شوند. مطالعات ایمنوهیستوشیمی نشان می دهد که بیان پروتئین S-100 در گروه های ورید نافی و اتوگرافت بیشتر در ناحیه غلاف میلین دیده می شود. سلول شوان در اطراف اکسون های میلین دار مشاهده می شود (تصویر۲).

بحث

نتایج حاصل از مطالعه حاضر نشان می دهد که ورید نافی انسان می تواند سبب افزایش رژنراسیون عصب محیطی شود و به عنوان کانال راهنمای عصب مورد استفاده قرار بگیرد. با اینکه روش اتوگرافت همچنان به عنوان روش استاندارد طلایی در نظر گرفته می‌شود ولی بازگشت عملکردی عصب نادر می‌باشد. علاوه بر این محدودیت در تهیه بافت اهدایی جهت پیوند عصب و عوارض مرگ بافتی متعاقب آن، سبب می شود که تلاش محققین جهت جستجوی جایگزین مناسب و ساخت و معرفی کانالهای هدایت کننده عصب ادامه یابد [۲۰]. تفاوت در اندازه شکاف های ایجاد شده در عصب محیطی، خواص فیزیکی و شیمیایی مواد استفاده شده در ساختمان کانال هدایت کننده، ویژگی ماتریکس داخل کانال، نوع و ترکیب فاکتور های رشد عصب که بداخل کانال اضافه می شود بر میزان ترمیم تأثیر دارند [۲۱]. همچنین با توجه به روش های مختلف ارزیابی توسط محققین مختلف، مقایسه بین این تحقیقات دشوار می باشد [۱۸]. بطوری که در بسیاری از

تحقیقات انجام شده، اندازه شکاف بین دو انتهای عصب کمتر از یک سانتی متر در نظر گرفته می شود و یا از فشار (له شدگی) جهت آسیب عصب استفاده شده است. در عصب له شده، پوشش های اپی نوریوم و پری نوریوم سالم هستند و نیازی برای بخیه زدن وجود ندارد. در نتیجه ترمیم عصب به راحتی و سریعتر انجام می گیرد [۲].

ورید نافی از دیرباز مورد توجه بوده و در موارد بسیاری از جمله پیوندهای عروقی مورد استفاده قرار گرفته است [۲۲]. همدانی و همکاران در سال ۲۰۱۲، با مقایسه‌ای که بین ورید نافی و ورید صافنوس انجام دادند گزارش نمودند ورید نافی با قطر کوچک‌تر و ضخامت دیواره بیشتر، شباهت زیادی به شریان‌های با قطر متوسط دارد [۲۳]. لایه ادونتیشیای ورید نافی از ژله وارتون تشکیل شده و سرشار از کلاژن و فاکتورهای رشد از جمله فاکتور رشد شبه انسولین ، فاکتور رشد فیبروبلاستی، فاکتور رشد ترنسفورمینگ بتا، فاکتور رشد مشتق شده از پلاکت و فاکتور رشد اپی‌درمال می‌باشد [۲۴].

یکی از مشکلات استفاده از ورید ها بعنوان کانال راهنمای عصب، دیواره نازک آنها است که ممکن است سبب انسداد ورید شود. همچنین دریچه داخل ورید ها، ممکن است مانع رشد آکسون ها شود [۱۵]. در تحقیق حاضر از ورید نافی استفاده شده است، زیرا دیواره ورید نافی نسبت به ورید صافنوس ضخیم تر بوده و فاقد دریچه است.

از آنجائی که استفاده از ورید نافی انسانی ممکن است سبب تحریک سیستم ایمنی بدن حیوان شود [۲۵]، در تحقیق حاضر هسته و سایر ارگانل های سلول های ورید نافی با استفاده از سدیم دودسیل سولفات خارج گردیدند، بطوری که ورید نافی خاصیت آنتی ژنیک خود را از دست داده ولی ماتریکس خارج سلولی و غشای پایه بخوبی حفظ شدند [۲۶].

کروزئیر[1] و همکاران در سال ۲۰۰۸ از فضای داخل شریان نافی انسان بعنوان یک مجرا جهت کشت سلول های شبه نورونی استفاده نمودند و نتیجه گرفتند که شریان نافی انسان می تواند رژنراسیون عصب را تقویت نماید [۱۶]. از آنجائی که تا کنون از عروق نافی بعنوان کانال راهنمای عصب استفاده نشده است و شریان نافی قطر کمتری نسبت به ورید نافی دارد. در تحقیق حاضر از ورید نافی بعنوان کانال راهنمای عصب با قطر داخلی ۱/۶ میلی متر که تقریبا برابر قطر عصب سیاتیک موش صحرایی می باشد، جهت ترمیم شکاف عصب سیاتیک استفاده شد. مطابقت قطر داخلی کانال راهنمای عصب با قطر عصب سیاتیک حائز اهمیت است بطوری که اگر ابعاد کانال خیلی کوچک باشد، عصب در هنگام ورود به داخل آن صدمه می بیند و اگر ابعاد کانال خیلی بزرگتر باشد سبب نفوذ فیبروبلاست ها به داخل کانال گردیده و سبب تشکیل بافت اسکار و در نتیجه مانع عبور آکسون های در حال رشد می شود.

در تحقیق حاضر بهبود عملکرد گروه اتوگرافت نسبت به گروه ورید نافی بهتر است ولی این اختلاف معنی دار نمی باشد. اتوگرافت بعنوان روش استاندارد طلایی در ترمیم اعصاب استفاده می شود [۴] و پوشش اپی نوریوم و پری نوریوم عصب در پیوند اتوگرافت سالم هستند و همچنین سلول های شوان نیز در بافت پیوند عصب حضور دارند ولی عدم تطابق صحیح فاسیکل های عصب آسیب دیده با عصب پیوند زده موجب می مسیر یابی اشتباه تعدادی از اکسون ها می گردد [۲۷]. از آنجائی که در پیوند اتوگرافت، قطعه ای از عصب دیگر که از نظر شکل و اندازه فاسیکل ها ممکن است با عصب مورد ترمیم همخوانی نداشته باشد مورد استفاده قرار می گیرد بنابراین با چرخش ۱۸۰ درجه قطعه عصب بریده شده جهت پیوند اتوگرافت، نحوه قرار گیری فاسیکل ها به شرایط پیوند اتوگرافت عصب نزدیکتر است. همچنین در ترمیم گروه اتوگرافت دو خط بخیه وجود دارد که در نواحی فوق فیبروبلاست ها ممکن است با تشکیل بافت اسکار مانع عبور آکسون های در حال رشد شوند. در حالی که در هنگام استفاده از کانال راهنمای عصب، بدلیل محدودیت در ورود سلول فیبروبلاست به داخل کانال سبب کاهش تشکیل بافت فیبری و در نتیجه عبور راحت تر اکسون های در حال رشد می شود.

بررسی شاخص حرکتی عصب سیاتیک نشان میدهد که بهبودی از هفته سوم پس از جراحی شروع شده و تا روز ۹۰ ادامه دارد اما بازگشت به وضعیت طبیعی تا انتهای روز

1-Crouzier

۹۰ در هیچ حیوانی مشاهده نگردید که ممکن است به سبب کوتاهی عضلات فلج شده و سفتی و خشکی مفاصل باشد. از طرفی نتایج الکتروفیزیولوژی در ۹۰ روز پس از جراحی، افزایش سرعت هدایت عصبی را نشان می دهد که این امر بیانگر افزایش قطر آکسون و قطر میلین و فاصله بین گره ای می باشد.

نتایج الکتروفیزیولوژی در ۹۰ روز پس از جراحی، افزایش سرعت هدایت عصب را در گروه اتوگرافت نشان می دهد که این بیانگر افزایش قطر آکسون و قطر میلین و فاصله بین گره ای می باشد. کیلی و همکاران با انجام تست های الکتروفیزیولوژی نشان دادند که گروه اتوگرافت نسبت به کانال راهنمای عصب پر شده با کلاژن سرعت هدایت حرکتی بیشتری دارد [۲۸]. ممکن است یک عصب تعداد کمی اکسون داشته باشد که هدایت به خوبی میسر گردد ولی غالب رشته ها آسیب دیده باشند. به این دلیل سرعت هدایت عصب به عنوان یک ارزیابی جامع جهت ترمیم و کارکرد صحیح عصب محسوب نمی شود [۲۹].

نتیجه گیری

با توجه به نتایج بدست آمده، به نظر می رسد ورید نافی انسان ممکن است سبب افزایش رژنراسیون عصب محیطی شود و به عنوان کانال راهنمای عصب مورد توجه قرار گیرد. بنابراین به منظور افزایش رژنراسیون اکسون های در حال رشد در داخل ورید نافی پیشنهاد می گردد که از مواد بیولوژیکی همانند کلاژن، لامینین، اسید هیالورونیک و یا ترکیبی از آنها به همراه فاکتور های رشد بعنوان ماتریکس در داخل ورید نافی استفاده شده و رژنراسیون عصب مورد مطالعه و بررسی قرار گیرد.

تشکر و قدردانی

نویسندگان مقاله از معاونت پژوهشی دانشگاه علوم پزشکی ارومیه جهت تامین منابع مالی اجرای طرح تشکر و قدردانی می نمایند. این مقاله از نتایج پایان نامه دوره کارشناسی ارشد رشته علوم تشریحی خانم پریسا هادوی در مرکز تحقیقات نوروفیزیولوژی دانشگاه علوم پزشکی ارومیه (شماره ۱۳۳۱) استخراج شده است.

References

1. Lee SK, Wolfe SW, Peripheral Nerve Injury and Repair, J AM Acad Orthop Surg. 2000;8(4):243–52.
2. Farjah G, Naeemi M, Nerve guidance channels in peripheral nerve repair, Yafteh 2011; 12(2):13-24 [Persian].
3. Evans GR, Peripheral nerve injury: a review and approach to tissue engineered constructs, Anat Rec. 2001; 263(4):396-404
4. Hudson TW, Evans GR, Schmidt CE, Engineering strategies for peripheral nerve repair, Clin Plast Surg. 1999;26(4):617–28.
5. Wang KK, Costas PD, Bryan DJ, Jones DS, Seckel BR, Inside-out vein graft promotes improved nerve regeneration in rats, Microsurgery 1993;14(9):608–18.
6. Kelleher MO, A1-Abri RK, Eleuterio ML, Myles LM, Lenihan DV, Glasby MA, The use of conventional and invaginated autologous vein grafts for nerve repair by means of entubulation, Br J Plast Surg. 2001;54(1):53–7.
7. Matejcík V, Peripheral nerve reconstruction by autograft, Injury 2002; 33(7):627–31.
8. Ferrari F, De Castro, Rodrigues A, Malvezzi CK, Dal Paisilva M, Padovani Cr. Inside-out vs. standard vein graft to repair a sensory nerve in rats, Anat Rec. 1999; 256(3):227–32.
9. Kline DG, Kim D, Midha R, Harsh C, Tiel R, Management and results of sciatic nerve injuries: a 24-year experience, J Neurosurg, 1998;89(1):13–23.
10.Choi BH, Zhu SJ, Kim SH, Kim BY, Huh JH, Lee SH, "et al", Nerve Repair Using a Vein Graft Filled with Collagen Gel, J Reconstr Microsurg, 2005;21(4):267–72.
11.Chiu DT, Strauch B, A prospective clinical evaluation of autogenous vein grafts used as a nerve conduit for distal sensory nerve defects of 3 cm or less, Plast Reconstr Surg. 1990;86:928–34.
12.Li WC, Zhang HM, Wang PJ, Xi GM, Wang HQ, Chen Y," et al ", Quantitative Analysis of the Microstructure of Human Umbilical Vein for Assessing Feasibility as Vessel Substitute, Ann Vasc Surg. 2008; 22(3):417-24
13.Vlessis AA, Hovaguimian H, Arntson E, Starr A, Use of autologous umblical artery and vein for vascular reconstruction in the newborn, J Thorac Cardiovasc Surg. 1995; 109(5):854-7.
14.McFetridge PS, Daniel JW, Bodamyali T, Horrock Sm, Chaudhuri JB, Preparation of porcine carotid arteries for vascular tissue engineering applications, J Biomed Mater Res. 2004;70(1):224–34.
15.Hamedani BA, Navidbakhsh M, Tafti HA, Comparison between mechanical properties of human saphenous vein and umbilical vein, Biomed Eng Online 2012; 23; 11:59 doi: 10.1186/1475-925x-11-59.
16.Crouzier T, McClendon T, Tosun Z, McFetridge PS, Inverted human umbilical arteries with tunable wall thicknesses for nerve regeneration, J Biomed Mater Res A 2009; 89(3):818-28.
17.Farjah GH, Heshmatian B, Karimipour M, Saberi A, Using eggshell membrane as nerve guide channels in peripheral nerve regeneration, Iran J Basic Med Sci. 2013;16(8):901–5[Persian].
18.Bain JR, Mackinnon SE, Hunter DA, Functional evaluation of complete sciatic, peroneal and posterior tibial nerve lesions in the rat, Plast Reconstr Surg. 1989;83(1):129–38.
19.Farjah Gh, Peirouvi T, Heshmatian B, Yasami M, Dolatkhah MA, The effect of short-term treatments of a gonadotropin-releasing hormone analog (buserelin) on sciatic nerve regeneration, IJVR, 2014; 15(2):104-109[Persian].
20.Menovsky T, Beek JF, Laser, fibrin glue, or suture repair of peripheral nerves: a comparative functional, histological, and morphometric study in the rat sciatic nerve, J Neurosurg, 2001;95(4):694–9.
21.Pu LL, Syed SA, Reid M, Patwa H, Goldstein JM, Forman DL," et al", Effects of nerve growth factor on nerve regeneration through a vein graft across a gap, Plast Reconstr Surg. 1999; 104(5):1379–85.
22.Daniel J, Abe K, McFetridge PS, Development of the human umbilical vein scaffold for cardiovascular tissue engineering applications, ASAIO J. 2005;51(3):252-61.

23.Li WC, Zhang HM, Wang PJ, Xi GM, Wang HQ, Chen Y, "et al", Quantitative analysis of the microstructure of human umbilical vein for assessing feasibility as vessel substitute, Ann Vasc Surg. 2008;22(3):417–24.
24.Sobolewski K, Małkowski A, Bańkowski E, Jaworski S, Wharton's jelly as a reservoir of peptide growth factors, Placenta 2005; 26(10):747–52.
25.Belkas JS, Shoichet MS, Midha R, Axonal guidance channels in peripheral nerve regeneration, Orthopaedics 2004; 14(3):190-198.
26.Schaner PJ, Martin ND, Tulenko TN, Shapiro IM, Tarola NA, Leichter RF, "et al", Decelluarized vein as a potential scaffold for vascular tissue engineering, J Vasc Surg. 2004; 40(1):146-53.
27.Ahmed MR, Vairamuthu S, Shafiuzama Md, Basha SH, Jayakumar R, Microwave irradiated collagen tubes as a better matrix for peripheral nerve regeneration, Brain Res. 2005; 1046(1-2):55-67.
28.Keeley R, Atagi F, Sabelman E, Padilla J, Kadlcik S, Keeley A, "et al", Peripheral nerve regeneration across 14-mm gaps: a comparison of autograft and entubulation repair methods in the rat, J Reconstr Microsurg, 1993; 9(5):349-58.
29.Kanaya F, Breidenbach WC, Firrell JC, Sciatic function al index nerve conduction tests, muscle contraction and axon morphometry as in dicators of regeneration, Plast Reconstr Surg. 1996; 98(7): 1264-1271.

Using human umbilical vein as nerve guide channels in sciatic nerve regeneration of rat

Farjah GhH 1, Hadavi P2, Pourheidar B3, Zirak Javanmard M4, Heshmatian B5*

[1]Associate Professor,Neurophysiology Research Center, Department of Anatomy, Faculty of Medicine, Urmia University of Medical Sciences, Urmia, Iran.
[2]MSc in Anatomical Science, Faculty of Medicine, Urmia University of Medical Sciences, Urmia, Iran
[3]Assistant Professor,Neurophysiology Research Center, Department of Anatomy, Faculty of Medicine, Urmia University of Medical Sciences, Urmia, Iran
[4]Assistant Professor,Department of Anatomy, Faculty of Medicine, Urmia University of Medical Sciences, Urmia, Iran
[5]Associate Professor,Neurophysiology Research Center, Department of Physiology, Faculty of Medicine, Urmia University of Medical Sciences, Urmia, Iran
***Corresponding author:** Urmia University of Medical Sciences, Urmia, Iran.
Email: hfarjah@hotmail.com

Original Article

Journal of North Khorasan University of Medical sciences 2015;7(4): 885-895

Abstract

Background and Objective: *Peripheral nerve injuries are common. Although the nerve autograft still remains the clinical gold standard in bridging nerve injury gaps, but has severed disadvantages. The human umbilical vein (HUV) is appropriate for several vascular reconstructive applications. The aim of this study was to evaluate the final outcome of nerve regeneration across the human umbilical vein channel in comparison with autograft.*

Material and Method: *In this study, 30 adult male rats were used. The rats were divided three groups: sham surgery, umbilical vein and autograft. one cm of the sciatic nerve was removed, and then the gap was repaired by the umbilical vein or nerve autograft. Nerve regeneration was examined at days 28 and 90 after repair by sciatic function index (SFI), electrophysiological assessments, histology and immunohistology staining.*

Results: *On post operation days 60 and 90, the mean of SFI in autograft group was greather than umbilical vein group, but the difference was not significant (P >0.05). On day 90, the mean nerve conduction velocity (NCV) in autograft group was significantly greater than umbilical vein group (P <0.05), but on day 28, the difference was not significant. The mean number of myelinated axons in autograft and umbilical vein groups was not statistically significant (P <0.05).*

Conclusion: *The results of this study indicate that the positive effects of umbilical vein may be useful for treating peripheral nerve injuries.*

Key
Reg
Scia
Hum
umb
vein
guid
chan

Recivied: 17 Mar 2015
Revised: 21 Apr 2015
Accepted: 4 May 2015