

گزارش یک مورد آملوبلاستومای محیطی در خلف ماگزیلا

حامد حسین کاظمی^۱، طاهره ملانیا^۲، حمید عباس زاده^۳، صفورا سیفی^۳، شقایق زاهد پاشا^{۴*}

^۱استادیار بیماری های دهان و فک و صورت دانشگاه علوم پزشکی بابل، دانشکده دندانپزشکی، بابل، ایران

^۲استادیار بیماری های دهان و فک و صورت دانشگاه علوم پزشکی مازندران، دانشکده دندانپزشکی، ساری، ایران

^۳استادیار آسیب شناسی دهان و فک و صورت دانشگاه علوم پزشکی بابل، دانشکده دندانپزشکی، بابل، ایران

^۴دستیار تخصصی بیماری های دهان و فک و صورت دانشگاه دندانپزشکی بابل، بابل، ایران

*نویسنده مسئول: دانشگاه علوم پزشکی بابل، دانشکده دندانپزشکی، بابل، ایران

پست الکترونیک: Shaqa.zahed@yahoo.com

چکیده

آملوبلاستومای محیطی همتای نادر خارج استخوانی آملوبلاستومای مرکزی است که در بافت نرم اتفاق می افتد و می تواند منجر به تحلیل کرست استخوان گردد. محل شایع درگیری در مندیبل بخصوص لثه لینکوالی در ناحیه پرمولرها می باشد. میزان وقوع آملوبلاستومای محیطی در دهه ششم زندگی می باشد و نسبت درگیری در مردان بالاتر از زنان گزارش شده است. آملوبلاستومای محیطی نسبت به نوع داخل استخوانی آن در سنین بالاتری اتفاق می افتد. در این مطالعه یک مورد از آملوبلاستومای محیطی در یک خانم ۲۸ ساله در لثه ماگزیلا را گزارش می کنیم.

واژه های کلیدی: آملوبلاستومای محیطی، ضایعه لثه ای، تومور ادنتوزنیک

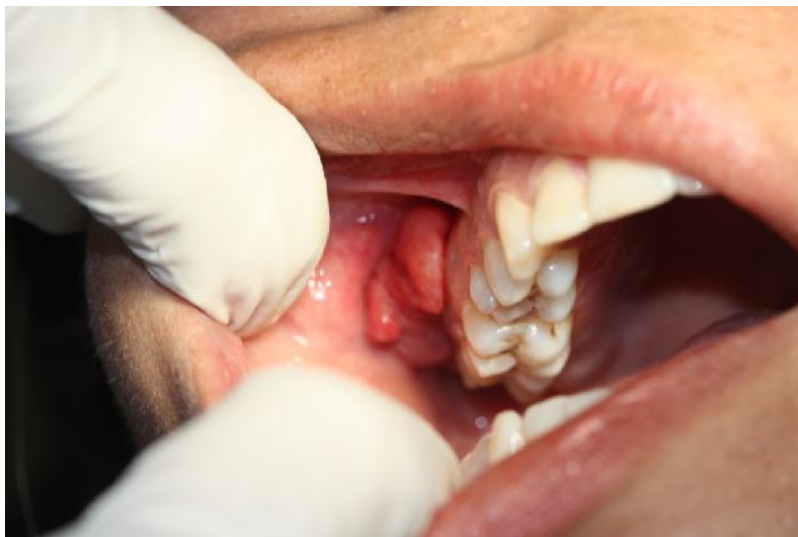مقدمه

بر اساس طبقه بندی هیستولوژیک از نئوپلاسم های ادنتوژنیک در سال ۲۰۰۵ توسط سازمان جهانی بهداشت، آملوبلاستوما یک تومور ادنتوژنیک موضعاً مهاجم و خوش خیم با منشأ ارگان مینایی می باشد که ۱٪ از همه موارد تومورهای دهانی و ۱۱٪ از تومورهای ادنتوژنیک را شامل می شود. ۴ زیر گروه هیستولوژیک از این تومور مشخص شده است که شامل انواع: solid یا توپر، یونی سیستیک، دسموپلاستیک و محیطی می باشد [۱].

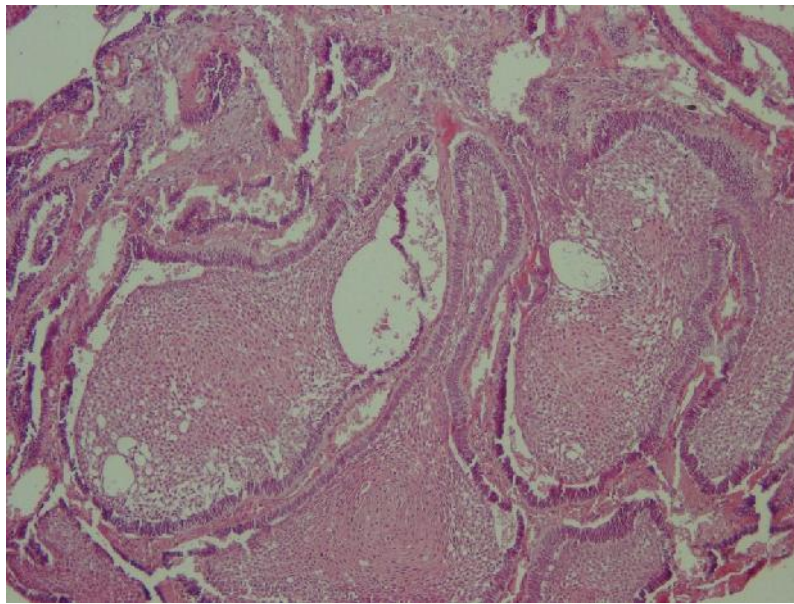
آملوبلاستومای محیطی یک تومور خوش خیم با منشأ بافت نرم ادنتوژنیک و خارج استخوانی می باشد که نادرترین زیرگروه از آملوبلاستوماها است. و ۲ تا ۱۱٪ از همه موارد آملوبلاستوماها را شامل می شود [۲،۱]. تظاهرات بالینی PA متفاوت می باشد اما غالباً بصورت یک توده با رشد آهسته، قوام سفت، بدون پایه یا پایه دار با سطح صاف و به رنگ مخاط نرمال با قطر ۱ الی ۲ سانتی متری می باشد. مندیبل شایع ترین محل درگیری است بخصوص در لته لینگوالی در ناحیه دندان های پرمولر و جایگاه شایع بعدی نواحی قدامی فک پایین می باشد.

هیستوژنز PA هنوز مورد بحث می باشد اما یک تئوری پیشنهاد می کند که این ضایعات از بقایای اپیتلیوم ادنتوژنیک در بین لامینا پروپریای لته یا از لایه های سلوی بازال اپیتلیوم لته ای ناشی می شوند. در PA درگیری استخوانی قابل توجهی به غیر از اروژن سطحی و فرورفتگی استخوانی بصورت فنجانی یا نعلبکی شکل دیده نمی شود. درمان انتخابی ضایعه برداشت محافظه کارانه آن می باشد و میزان عود آن بسیار پایین تر از آملوبلاستومای داخل استخوانی است [۲]. ما در این مقاله یک مورد آملوبلاستومای محیطی در یک خانم ۲۸ ساله را در در وستیبول باکال دندانهای خلفی سمت راست ماگزایلا گزارش می کنیم.

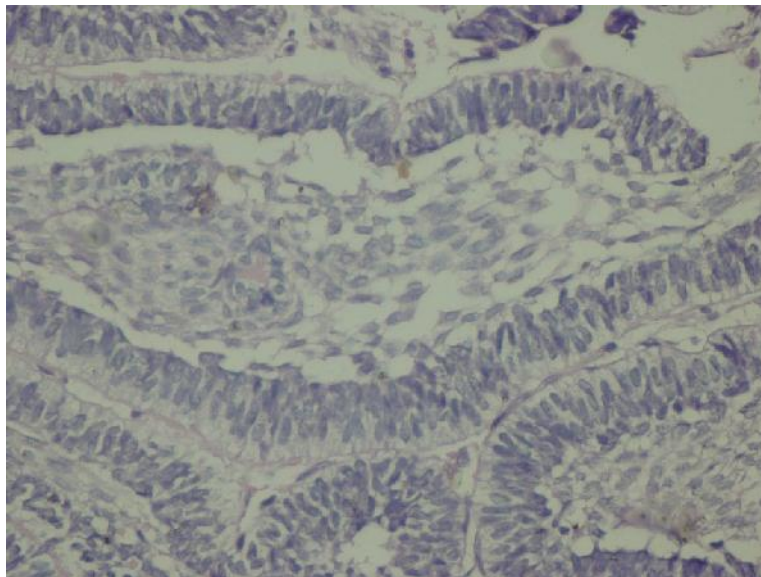
گزارش مورد: یک خانم ۲۸ ساله با شکایت از یک ضایعه داخل دهانی، درد و تورم در خلف ماگزایلا به مدت یکسال به بخش بیماری های دهان دانشکده دندانپزشکی بابل مراجعه کرد. به گفته بیمار ضایعه طی مدت یکسال بزرگتر شده و حین مسواک زدن و غذا خوردن دچار خونریزی می شد. در معاینه بالینی بعمل آمده، ضایعه شامل یک توده اگزوفیتیک باکالی پولیپوئید با سطح لبوله و با قوام



تصویر ۱: نمای بالینی ضایعه



تصویر ۲: نمای میکروسکوپی از بیوپسی انسیژنال ضایعه، رنگ آمیزی هماتوکسینین-ائوزین (×100)



تصویر ۳: نمای میکروسکوپی بیوپسی اکسیژنال از ضایعه، رنگ آمیزی هماتوکسینین - ائوزین (×400)

استخوانی در سنین بالاتری اتفاق می افتد (M/F 1.14:1 35 years) [۴].

مندیل شایعترین ناحیه درگیری است بخصوص لثه لینگوالی در ناحیه دندانهای پرمولو و سپس نواحی قدامی جایگاه شایع بعدی می باشد. در ماگزایلا بافت کام نرم در ناحیه توبروزیته شایعترین محل درگیری گزارش شده است [۳-۱].

تظاهرات ماکروسکوپی PA شامل توده آگزوفیتیک سفت و بدون درد با قطر تقریبی ۱ الی ۲ سانتی متری می باشد. سطح تومور نسبتاً صاف بوده اما سطح گرانولر و سنگریزه ای در برخی موارد آن گزارش شده است. تظاهرات پاپیلری یا زگیلی مانند نیز در برخی ضایعات دیده شده است. تومور به رنگ مخاط نرمال یا صورتی تا قرمز یا قرمز پررنگ متغیر است. گاهی ترومای ثانویه منجر به تظاهرات کراتوتیک در سطح ضایعه می شود [۵،۶].

هیستوژنز واقعی آمولوبلاستومای محیطی هنوز مورد بحث می باشد. ۲ تئوری اصلی در رابطه با منشأ سلولی PA مطرح شده است. برخی از تومورها کاملاً در بافت همبند لثه ای بدون هیچ تماسی با اپیتلیوم سطحی قرار می گیرند و برخی دیگر از اپیتلیوم سطحی با باندهای همبندی مشتق می شوند که این باندهای همبندی خود برگرفته از Serr's Pearls می باشند که همان بقایای سلولی خارج استخوانی لامینای دندانی هستند [۳،۷،۱۰].

در اغلب موارد آمولوبلاستومای محیطی شواهد رادیوگرافیکی از استخوان زیرین را نشان نمی دهد اما گاهی نمای cupping یا saucerization استخوان زیرین دیده می شود. تصور می شود که اروژن و یا فرورفتگی سطحی استخوان مربوط به فشار ناشی از تحلیل باشد در حالی که تحلیل بدلیل تهاجم نئوپلاستیک تومور می باشد [۵]. ایدی^۱ و همکارانش یک مورد از آمولوبلاستومای محیطی نفوذکننده به داخل استخوان آلونولار را گزارش کردند که آشیانه های داخل استخوانی آمولوبلاستومایی در فاصله دورتری از بخش اصلی تومور واقع شده بود و بر طبق این محققین به این نتیجه رسیدند که PA می تواند همانند آمولوبلاستومای داخل استخوانی رفتار کرده و منجر به پرفوراسیون استخوان کورتیکال شود [۶].

سفت به قطر تقریبی ۳ سانتی متر بود که از خلف دندان ۸ در سمت راست ماگزایلا شروع شده و تا دندان ۶ همان سمت گسترش یافته بود (تصویر ۱). ضایعه با سطح زخمی و رنگ قرمز تیره بوده و حین معاینه نیز خونریزی داشت. ضایعه همچنین منجر به آسیمتری جزئی در صورت بیمار شده بود و حین لمس دردناک نبوده است.

در معاینه بالینی لقی دندان های ۷ و بخصوص ۸ ماگزایلا در سمت ضایعه دیده می شد. در رادیوگرافی پانورامیک و پری اپیکال تهیه شده از بیمار، تحلیل استخوان های اطراف این دندان ها و گشادی PDL در دیستال دندان ۸ مشهود بود. تشخیص افتراقی قبل از انجام بیوپسی PGCG، PG و POF بود. در بررسی هیستوپاتولوژی بعمل آمده، ضایعه شامل جزایر با سلول های محیطی استوانه ای شکل شبیه به آمولوبلاست با قطبیت معکوس و آرایش نرده ای مشاهده می شد که تا عمق نیز ادامه داشت. در مرکز ضایعه، جزایر سلول های پراکنده و سست شبیه به رتیکولوم ستاره ای به چشم می خورد و برخی از جزایر، متاپلازی وسیع اسکواموس را نشان می دادند. در نهایت بر اساس یافته های حاصل از بررسی میکروسکوپی، تشخیص نهایی آمولوبلاستومای محیطی بود (تصویر ۲). و سپس کل ضایعه به همراه دندان ۸ و استخوان اطراف آن برداشته شد. تشخیص پاتولوژیک نهایی ضایعه آمولوبلاستومای محیطی از نوع فولیکولار بود و تمام مارجین های اطراف ضایعه عاری از تومور بود (تصویر ۳). بیمار هیچ شکایتی در حین دوره بهبودی نداشت و عود بیماری طی فالوآپ ۱ ساله از آن گزارش نشد.

بحث و نتیجه گیری

آمولوبلاستومای محیطی یک تومور ادنتوژنیک نادر بوده که ۲ تا ۱۰٪ از آمولوبلاستوماها را شامل می شود. با وجود نادر بودن این تومور، دومین نئوپلاسم شایع در میان تومورهای ادنتوژنیک محیطی با شیوع تقریبی ۲۸/۹ تا ۳۷٪ می باشد [۳]. بر پایه اطلاعات اپیدمیولوژیک بدست آمده از مقالات بالاترین میزان وقوع آمولوبلاستومای محیطی در دهه ششم زندگی بوده و نسبت درگیری مردان به زنان ۱:۱.۹ با میانگین سنی ۵۲/۹ سال در مردان و ۵۰.۶ سال در زنان گزارش شده است. به نظر می رسد که PA در مردان شایعتر بوده و نسبت به آمولوبلاستومای داخل

که منشأ ضایعه از بقایای اپیتلیوم ادنتوژنیک بوده و از لایه سلولی بازال اپیتلیوم لته ای نمی باشد [۳، ۱۰].

آملوبلاستومای محیطی با تظاهرات پاپیلوما مانند نشان داده شده که رفتار بالینی تهاجمی تری دارد. ایدی و همکارانش گزارش کردند که PA با تظاهرات پاپیلری بزرگتر از ۲ سانتی متری هستند و با اروژن استخوان زیرین همراه می باشد. درمان انتخابی شامل bloc resection می باشد [۱۱].

درمان انتخابی PA شامل برداشت فوق پریوستی محافظه کارانه با حاشیه کافی و عاری از تومور می باشد. عود تومور نادر بوده و به میزان ۱۶ تا ۱۹٪ گزارش شده است و مشخص نمی باشد که آیا عود به دلیل تظاهر واقعی ضایعه است و یا برداشت غیر کامل توده اولیه در هر حال هیچ برداشت وسیع رادیکالی از ضایعه توصیه نمی شود. برخی مطالعات از نقش رادیوتراپی در درمان آملوبلاستوما حمایت کردند اما با توجه به عود پایین و رفتار غیر تهاجمی آملوبلاستومای محیطی، ضرورتی برای انجام این روش درمانی وجود ندارد [۱۲].

تظاهرات بالینی PA پاتوگنومونیک نمی باشد. در واقع آملوبلاستومای محیطی بندرت قبل از عمل و بصورت اولیه تشخیص داده می شود. تشخیص افتراقی بالینی تومور شامل: پیوژنیک گرانولوما، فیبرومای اسفیه محیطی، گرانولومای ژانت سل محیطی، پاپیلوما، فیبروما، واکنش به دنجرهایی با تطابق بد همانند اپولیس فیشوراتوم و هایپرپلازی التهابی کام و سایر تورم های هایپرپلاستیک محیطی می باشد. سایر تومورهای ادنتوژنیک که می تواند در تشخیص افتراقی با احتمال نادرتری قرار گیرد شامل: تومور ادنتوژنیک سنگفرشی، فیبرومای ادنتوژنیک، تومور ادنتوژنیک اپیتلیالی کلسیفیه و تومور ادنتوژنیک سیستمیک کلسیفیه می باشد [۲].

از لحاظ میکروسکوپی PA شامل اپیتلیوم ادنتوژنیک در استرومای فیروزه بالغی از بافت همبند می باشد. نوع و طرح هیستومورفولوژیک مشابه با آملوبلاستومای داخل استخوانی که فولیکولار، پلکسی فرم، بازال سل و آکانتوماتوز نامیده می شود، در آملوبلاستومای محیطی نیز دیده می شود [۸]. طرح فولیکولار و آکانتوماتوز شایعترین نمای یافت شده در PA می باشند [۲]. در مقالات ۴ مورد از آملوبلاستومای دسموپلاستیک محیطی گزارش شده است [۵]. تشخیص افتراقی میکروسکوپی PA شامل ادنتوژنیک فیبرومای محیطی، نوع محیطی تومور ادنتوژنیک سنگفرشی و هامارتومای اپیتلیالی لته ای ادنتوژنیک می باشد [۹].

موضوع جالب دیگر در رابطه با هیستولوژی PA، شباهت آن با کارسینوم سلول بازال (BCC) می باشد. برخی محققین تمایل دارند که بیان کنند که این دو ضایعه ماهیت یکسانی دارند و در برخی از جنبه ها همانند تکثیر سلول های بازال و نظم و ترتیب جزایر مانند آن در یک استرومای فیروزه یکسان هستند. اما رنگ آمیزی ایمونوهیستوشیمی منجر به افتراق این دو ضایعه از هم می شود. PA با سیتوکراتین ۱۹ مثبت می باشد در حالی که BCC اینگونه نمی باشد. از آنجایی که درمان این دو ضایعه با هم متفاوت می باشد تمایز درست بین PA و BCC از اهمیت اساسی برخوردار است. شباهت زیاد بین PA و همتهای داخل استخوانی آن نشان دهنده این است

References

1. Philipsen HP, Reichart PA, Nikai H, Takata T, Kudo Y, Peripheral ameloblastoma: biological profile based on 160 cases from the literature, *Oral Oncol.* 2001;37:17–27
2. Nonaka CF, de Oliveira PT, de Medeiros AM, de Souza LB, Freitas Rde A, Peripheral ameloblastoma in the maxillary gingiva: a case report, *N Y State Dent J.* 2013;79:37–40
3. Kishino M, Murakami S, Yuki M, Iida S, Ogawa Y, Kogo M, Immunohistochemical study of the peripheral ameloblastoma, *Oral Dis.* 2007;13:575–80.
4. Buchner A, Merrell PW, Carpenter WM, Relative frequency of peripheral odontogenic tumors: a study of 45 new cases and comparison with studies from the literature, *J Oral Pathol Med.* 2006;35:385–91.
5. Bertosis D, Favero V, Albanes M, and “et al”, Peripheral ameloblastoma of upper gingiva: report of a case and literature, *J Clin Exp Dent.* 2014;6(2):180-184
6. Ide F, Peripheral ameloblastoma of the buccal mucosa, *Oral Surg Oral Med Oral Pathol Oral Radiol Endod.* 2010;109:653–4.
7. Vanoven BJ, Parker NP, Petruzzelli GJ. Peripheral ameloblastoma of the maxilla: a case report and literature review, *Am J Otolaryngol.* 2008;29:357–60.
8. Tsuneki M, Maruyama S, Yamazaki M, Cheng J, Saku T, Podoplanin expression profiles characteristic of odontogenic tumor-specific tissue architectures, *Pathol Res Pract.* 2012;208:140–6
9. Philipsen HP, Reichart PA, Nikai H, Takata T, Kudo Y, Peripheral ameloblastoma : biological profile based on 160 from the literature , *oral oncol* 2001;37(1):17-27
10. Vanoven BJ, Parker NP, Petruzzelli GJ, Peripheral ameloblastoma of the maxilla: a case report and literature review, *Am J Otolaryngol.* 2008;29:357–60
11. Kaneko Y, Ueno S. Peripheral ameloblastoma a resembling a papilloma: report of case, *J Oral Maxillofac Surg* 1986;44(9):737-9
12. Baden E, Doyle JL, Petriella V. Malignant transformation of peripheral ameloblastoma, *Oral Surg Oral Med Oral Pathol* 1993;75:214–9.

Peripheral Ameloblastoma in the maxillary gingiva: A case report

Hosseinkazemi H¹, Molania T², Abbaszadeh H³, Seifi S³, Zahedpasha SH^{4*}

¹Assistant professor, Department of Oral Medicine, Faculty of Dentistry, Babol University of Medical Sciences, Babol, Iran

²Assistant professor, Department of Oral Medicine, Faculty of Dentistry, Mazandaran University of Medical Sciences, Sari, Iran

³Assistant professor, Department of Oral Maxillofacial pathology, Faculty of Dentistry, Babol University of Medical Sciences, Babol, Iran

⁴Post-graduate Student, Department of Oral Medicine, School of Dentistry, Babol University of Medical Sciences, Babol, Iran

*Corresponding Author: Babol University of Medical Sciences, Babol, Iran

Email: Shaqa.zahed@yahoo.com

Abstract

Peripheral Ameloblastoma (PA) is a rare extraosseous counterpart of central ameloblastoma that occurs in soft tissues and may cause bone crest resorption. The most frequent onset site is the mandibular premolar region especially the lingual gingiva. The incidence of peripheral ameloblastoma in the sixth decade of life and the prevalence have been reported in men than in women. Peripheral ameloblastoma compared to the intraosseous type later in life happens. We report a case of peripheral ameloblastoma in the maxillary gingiva in a 28-year-old woman.

Keyword: peripheral ameloblastoma, gingival lesion, odontogenic tumor