



گزارش نادر یک مورد همراهی سندرم ولفرام با سندرم دندی واکر

هادی خرسند زاک^۱، حجت الله احتشام منش^۲، شاهین مافی نژاد^۳، علیرضا منعمی^{۳*}

^۱ استادیار، متخصص اطفال، دانشگاه علوم پزشکی خراسان شمالی، بجنورد، ایران

^۲ استادیار، فوق تخصص نوزادان، دانشگاه علوم پزشکی خراسان شمالی، بجنورد، ایران

^۳ دانشجوی پزشکی، کمیته تحقیقات دانشجویی، دانشگاه علوم پزشکی خراسان شمالی، بجنورد، ایران

* نویسنده مسئول: علیرضا منعمی، دانشجوی پزشکی، کمیته تحقیقات دانشجویی، دانشگاه علوم پزشکی خراسان شمالی، بجنورد، ایران.

ایمیل: Dr.a.monemi@gmail.com

DOI: 10.29252/nkjmd-090314

چکیده

سندرم ولفرام (Wolfram syndrome) که با نام اختصاری «DIDMOAD» هم شناخته می‌شود، نوعی اختلال ژنتیکی اتوزومال مغلوب است که در دوران کودکی ظهور می‌کند و با آتروفی عصب بینایی، دیابت تیپ ۱، ناشنوایی، دیابت بی‌مزه و تعدادی اختلال دیگر همراه است.

تاریخ دریافت: ۱۳۹۵/۱۱/۲۳

تاریخ پذیرش: ۱۳۹۶/۰۶/۲۱

واژگان کلیدی:

سندرم ولفرام

سندرم دندی واکر

مقدمه

سندرم ولفرام، یک اختلال نادر نورودژنراتیو با توارث اتوزومال مغلوب است. در صورت بروز دیابت غیر اتوایمیون وابسته به انسولین در سن زیر شانزده سال همراه با آتروفی عصب بینایی دوطرفه، این بیماری باید مد نظر باشد. سایر اختلالاتی که در این سندرم دیده می‌شوند شامل: دیابت بی‌مزه، کاهش شنوایی حسی-عصبی، مشکلات سیستم ادراری و عصبی است [۱]. این بیماری نخستین بار در سال ۱۹۳۸ میلادی توسط «دکتر دان جی. ولفرام» توصیف شد و بیشتر دستگاه عصبی مرکزی و ساقه مغز را درگیر می‌کند. در آغاز تصور بر آن بود که سندرم ولفرام نوعی بیماری میتوکندریایی است؛ اما امروزه اثبات گردیده است که این بیماری مربوط به نقایص عملکردی شبکه آندوپلاسمی است. دو زیرگروه از این بیماری تاکنون تعریف شده است: سندرم ولفرام ۱ (WFS1) و سندرم ولفرام ۲ (WFS2) [۲]. سندرم دندی واکر در سال ۱۹۱۴ توسط Dandy Blachfan توصیف گردید. شیوع سندرم دندی واکر ۱ در ۲۵۰۰۰ می‌باشد و در دختران به میزان بیشتری نسبت به پسران دیده می‌شود و بوسیله یک تریاد مشخص می‌شود که شامل اژنزی کامل یا نسبی ورمیس مخچه، اتساع کیستیک بطن چهارم و بزرگی حفره خلفی با جایجایی سینوس ترانسورس، تنوریوم و torclar به طرف بالا می‌باشد [۳]. هدف از گزارش این مورد کمک به شناخت بیشتر این بیماری، تظاهرات آن و رسیدن به تشخیص به کمک علائم بالینی و روشهای آزمایشگاهی می‌باشد. آشنایی هرچه بیشتر با علائم بالینی و عوارض این بیماری در ارگان‌های

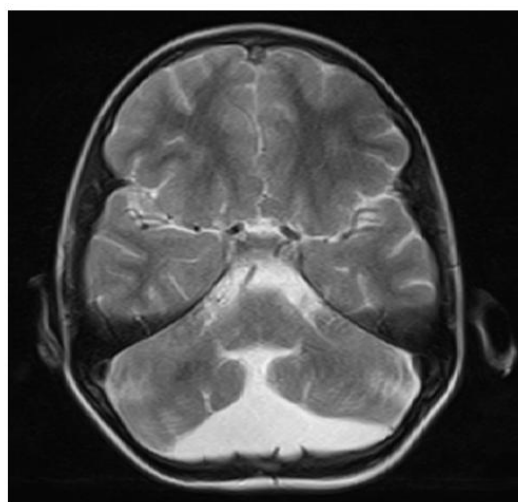
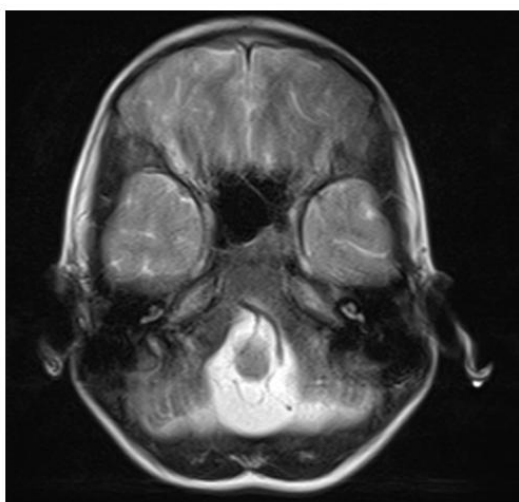
مختلف یکی از نیازهای پزشکان است. لذا این گزارش توصیف علائم بالینی ناشی از سندرم ولفرام و سندرم دندی واکر می‌باشد.

معرفی بیمار

بیمار، پسر ۱۱ ساله مورد شناخته شده سندرم دندی واکر، دیابت ملیتوس و دیابت بی‌مزه بود که به علت کاهش سطح هوشیاری به بیمارستان امام رضا (ع) بجنورد اعزام شد. از سن ۵ سالگی به علت دیابت وابسته به انسولین تحت درمان با انسولین متوسط الاثر و کوتاه اثر دوبار در روز بوده ولی کنترل دیابت مطلوب نبوده است. از سن ۸ سالگی دچار بی‌اختیاری و احتباس ادراری و عفونتهای مکرر سیستم کلیوی شده که با تشخیص مثانه نوروژنیک، تحت کاتتریزاسیون متناوب قرار گرفته و از حدود ۹ سالگی دچار نارسایی پیشرونده کلیه و افت بینایی شده است. در معاینه بیمار پسر با جثه کوچک‌تر از حد طبیعی و ظاهری طبیعی بود. فشار خون ۹۰/۶۰ میلی‌متر جیوه، نبض ۱۴۱ ضربه در دقیقه، درجه حرارت ۳۷ درجه سانتی‌گراد بود. قد ۱۲۰ سانتی‌متر و وزن ۱۹ کیلوگرم داشت. در معاینه عصبی غیر از کاهش میدان و قدرت دید و اختلال شنوایی نکته دیگری نداشته است. در ادیومتری انجام شده، کاهش شنوایی حسی-عصبی در فرکانسهای بیش از ۴۰۰۰ هرتز گزارش شد. در افتالموسکوپی غیر مستقیم، شواهد آتروفی عصب اپتیک دوطرفه به صورت رنگ پریدگی دیسک مشاهده گردید که علت کاهش میدان

فلوئید دندستی به ابعاد $۲۵ * ۶۰ * ۷۰$ میلی متر در حفره خلفی با درجاتی از هیپوپلازی ورمیس و اتساع بطن ۴ دیده شد و در MRI از ناحیه BRAIN شواهد بزرگی Posterior fossa و درجاتی از هیپوپلازی Cerebellum و ورمیس و همچنین Enlargement فضای ساب آراکنوئید رتروسربلوم که مرتبط با بطن چهارم می باشد، رویت شد (تصویر ۱). همچنین برای بیمار مشاوره با متخصص جراح مغز و اعصاب انجام شد که با توجه به عدم وجود هیدروسفالی شدید نیاز به اقدام جراحی وجود نداشت. بیمار تحت درمان اصلاح قند خون، دیابت بی مزه، اختلالات آب و الکترولیت، مشکلات سیستم ادراری قرار گرفت. با توجه به مجموع یافته های فوق برای بیمار همراهی سندرم ولفرام و دندی واکر مطرح شد.

دید و قدرت دید بیمار ذکر گردید. یافته های آزمایشگاهی شامل: اسیدوز تنفسی جبران نشده ($PH = ۷/۱۳$ ، $Pco2 = ۸۴$ ، $Po2 = ۵۳$ ، $Hco3 = ۳۳$)، آنمی هیپوکروم میکروسیتیک ($۱۱/۵ = Hemoglobin$ ، $MCV = ۷۶$ ، $MCH = ۲۵$)، هایپوکالمی، هیپوکلسمی و افزایش اوره کراتینین و در آنالیز ادراری: $+++ Protein$ و $++ Sugar$ بود. سطح گلوکز خون ۴۰۰ ($۴۰۰ = BS$) و $HbA1C = 10.6$ اندازه گیری شد. در بررسی های پاراکلینیک: سونوگرافی کلیه اتساع شدید سیستم کلیوی، نازکی دیواره مثانه و وجود رزیدوی ادراری گزارش شد. در اکوکاردیوگرافی انجام شده $Ejection Fraction = ۵۰\%$ ، سایز و فانکشن بطن چپ و راست نرمال و ضایعه دریچه ای نداشت. در CT اسکن مغزی کانون



تصویر ۱: MRI از ناحیه BRAIN شواهد بزرگی Posterior fossa و درجاتی از هیپوپلازی Cerebellum و ورمیس و همچنین Enlargement فضای ساب آراکنوئید رتروسربلوم

بحث

بینایی شده بود و در افتالموسکوپی دوطرفه وی، آتروفی عصب اپتیک به صورت دیسک رنگ پریده مشهود بود. علاوه بر علائم اصلی، ۶۲% بیماران دچار علائم عصبی و ۵۸% بیماران مبتلا به علائم کلیوی می شوند [۸]. ۷۳% بیماران مبتلا دچار دیابت بیمزه مرکزی و ۶۲% بیماران مبتلا به کری می باشند [۶]. کاهش شنوایی حسی عصبی، در $۲۸/۶۲\%$ بیماران در دهه دوم زندگی ایجاد می گردد [۹]. دیابت بیمزه معمولاً در ۷۳% بیماران به طور متوسط در سن ۱۴ سالگی بروز می کند و ناشی از دژنراسیون و آتروفی هیپوتالاموس همراه با از دست دادن نورونهای مترشح وازوپرسین در هیپوتالاموس است که منجر به فقدان وازوپرسین خواهد شد [۱۰]. سندرم ولفرام یک بیماری نورودژنراتیو با سیر آهسته پیشرونده می باشد. متوسط طول عمر بیماران ۳۰ سال و علت مرگ نارسایی تنفسی ناشی از آتروفی ساقه مغز می باشد [۶]. در تشخیص افتراقی سندرم ولفرام تمام موارد دیابت جوانان همراه با آتروفی اپتیک، آنمی پاسخ دهنده به تیامین، سندرم آلستروم، بیماری های میتوکندری، سندرم Kearns-sayer و سندرم لورنس مون بیدل قرار می گیرد. سندرم دندی واکر بوسیله یک تریاد مشخص می شود که شامل آژنزی کامل یا نسبی ورمیس مخچه، اتساع کیستیک

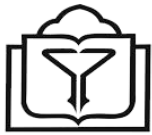سندرم ولفرام یک بیماری نادر ارثی اتوزومال مغلوب می باشد که شیوع آن را ۱ در ۷۷۰۰۰۰ نفر گزارش کرده اند [۴]. شروع علائم در دوران کودکی و تطاهرات اصلی در این سندرم دیابت بی مزه، دیابت شیرین، آتروفی عصب بینایی و ناشنوایی حسی عصبی می باشد و با توجه به حروف اول علائم فوق به این سندرم DIDMOAD هم می گویند [۵]. برای بیمار معرفی شده در بدو تولد تشخیص سندرم دندی واکر با توجه به علائم بالینی و پاراکلینیکی گذاشته شد و در سن ۱۱ سالگی تمام اشکال اساسی سندرم ولفرام را دارا بود. قبل از بروز سایر علائم در سن ۵ سالگی دچار دیابت ملیتوس شده و تحت درمان با انسولین قرار گرفته بود. متوسط سن بروز دیابت وابسته به انسولین در این بیماران ۶ سالگی است [۶]. ۵۳% بیماران مبتلا هر چهار علامت بالا را دارند، اما برای تشخیص این سندرم وجود دیابت شیرین وابسته به انسولین و آتروفی عصب بینایی کافی است [۷]. آتروفی عصب اپتیک، علامت مشخص سندرم ولفرام می باشد و معمولاً از سن ۱۰ سالگی شروع می گردد [۷]. مورد معرفی شده در همین محدوده سنی، دچار افت

سونوگرافی، سی تی اسکن و MRI می‌باشد [۱۳]. تشخیص بعد از تولد بوسیله سونوگرافی و MRI می‌باشد که اتساع بطن چهارم و بزرگی حفره خلفی را نشان می‌دهد [۱۴]. همراه بودن سندرم دندی واکر با سایر ناهنجاریها سبب بدتر شدن پیش آگهی بیماری می‌گردد. در صورت وجود سندرم به صورت ایزوله، پیش آگهی بیماری بهتر است [۱۵].

بطن چهارم و بزرگی حفره خلفی با جایجایی سینوس ترانسورس، تنتوریوم و torclar به طرف بالا می‌باشد و تقریباً ۹۰٪ بیماران هیدروسفالی دارند [۱۱]. اغلب هیدروسفالی در زمان تولد وجود ندارد، در ۳ ماهگی ظاهر شده و در ۸۰٪ موارد در ۱ سالگی ثابت می‌شود. در بعضی موارد هیدروسفالی پیشرفت نمی‌کند و این شرایط بدون علامت در طول زندگی باقی می‌ماند [۱۲]. تشخیص قبل از تولد بوسیله

References

- Norooziasl S, Javadinia SA. A Case report of Wolfram Syndrome. J Birjand Univ Med Sci. 2013;20(1):102-7.
- Urano F. Wolfram Syndrome: Diagnosis, Management, and Treatment. Curr Diab Rep. 2016;16(1):6. DOI: 10.1007/s11892-015-0702-6 PMID: 26742931
- Khosravi N. Neonatal dandy-walker syndrome a case report. Razi J Med Sci. 2003;9(28):39-44.
- Braunstein GD. Hypothalamic syndromes. In: Degroot J, Jameson L, editors. Textbook of Endocrinology. 4th ed: Saunders; 2001. p. 270.
- Maricchiolo G, Genovese L, Laura R, Micale V, Muglia U. The ultrastructure of amberjack (*Seriola dumerilii*) sperm. Eur J Morphol. 2002;40(5):289-92. PMID: 15101444
- Alemzadeh R, Wyatt D. Diabetes mellitus in children. Nelson Text book of pediatrics. 17th ed. Philadelphia: W.B. Saunders; 2004. p. 1949-72.
- Barrett TG, Bunday SE, Macleod AF. Neurodegeneration and diabetes: UK nationwide study of Wolfram (DIDMOAD) syndrome. Lancet. 1995;346(8988):1458-63. PMID: 7490992
- Caione P, Mazzeo D, Di Marco A, Capozza N, Ceriati E. [Wolfram syndrome. Peculiar urologic aspects]. Minerva Pediatr. 1995;47(3):77-81. PMID: 7791716
- Simsek E, Simsek T, Tekgul S, Hosal S, Seyrantepe V, Aktan G. Wolfram (DIDMOAD) syndrome: a multidisciplinary clinical study in nine Turkish patients and review of the literature. Acta Paediatr. 2003;92(1):55-61. PMID: 12650300
- Strom TM, Hortnagel K, Hofmann S, Gekeler F, Scharfe C, Rabl W, et al. Diabetes insipidus, diabetes mellitus, optic atrophy and deafness (DIDMOAD) caused by mutations in a novel gene (wolframin) coding for a predicted transmembrane protein. Hum Mol Genet. 1998;7(13):2021-8. PMID: 9817917
- Arvin A, Beheman RE, Kliegman RM. Nelson text book of pediatrics. 16th ed. Philadelphia: WB saunders; 2000.
- Menkes JH, Sarnat HB. Child Neurology. Philadelphia: Lippincotte Williams & Wilkins; 2000.
- Volpe JJ. Neurology of the Newborn, Dandy-Walker syndrome. 4th ed. Philadelphia: Lipincotte & Wilkins; 2000.
- Ecker JL, Shipp TD, Bromley B, Benacerraf B. The sonographic diagnosis of Dandy-Walker and Dandy-Walker variant: associated findings and outcomes. Prenat Diagn. 2000;20(4):328-32. PMID: 10740206
- Kolble N, Wisser J, Kurmanavicius J, Bolthausen E, Stallmach T, Huch A, et al. Dandy-walker malformation: prenatal diagnosis and outcome. Prenat Diagn. 2000;20(4):318-27. PMID: 10740205



Case report

A Rare Report of the Wolfram Syndrome Associated with the Dandy-Walker Syndrome

Hadi Khorsand Zak ¹, Hojjatolla Ehtesham Manesh ², Shahin Mafinezhad ², Alireza Monemi ^{3,*}

¹ Assistant Professor, Department of Pediatrics, North Khorasan University of Medical Sciences, Bojnurd, Iran

² Assistant Professor, Department of Neonatology, North khorasan University of Medical Sciences, Bojnurd, Iran

³ MA Student, Student Research Committee, North Khorasan University of Medical Sciences, Bojnurd, Iran

* **Corresponding author:** Alireza Monemi, MA Student, Student Research Committee, North Khorasan University of Medical Sciences, Bojnurd, Iran. E-mail: Dr.a.monemi@gmail.com

DOI: [10.29252/nkjmd-090314](https://doi.org/10.29252/nkjmd-090314)

How to Cite this Article:

Khorsand Zak H, Ehtesham Manesh H, Mafinezhad S, Monemi A. A Rare Report of the Wolfram Syndrome Associated with the Dandy-Walker Syndrome. JNKUMS. 2018; 9 (3) :485-488

URL: <http://journal.nkums.ac.ir/article-1-1290-fa.html>

Received: 11 Feb 2017

Accepted: 12 Sep 2017

Keywords:

Wolfram Syndrome

Dandy-Walker Syndrome

Abstract

The Wolfram syndrome, also called DIDMOAD, is a rare autosomal-recessive genetic disorder that causes childhood-onset diabetes mellitus type 1, optic atrophy, diabetes insipidus, deafness and other possible various disorders.