

## گزارش یک مورد میاز نازوفارنژیال در خانم ۵۲ ساله بستری در I.C.U

مجید غفوری<sup>۱\*</sup>، مصطفی سمیع زاده<sup>۲</sup>، علیرضا رضایی<sup>۳</sup>

### چکیده

میاز (Myiasis) عفونت مهره داران زنده با لاروهای مگس است. این بیماری ممکن است به شکل نازوکومیال در بیماران در بخش‌های مراقبت ویژه دیده شود. و همچنین ممکن است، بیماری‌هایی که در جاتی از نقص سیستم ایمنی دارند را مبتلا سازد و بخش‌های مختلفی از بدن مهره داران را درگیر نماید. گزارش مورد: این گزارش یک مورد میاز نازوفارنژیال در خانم ۵۲ ساله بستری در I.C.U است تا پزشکان و پرسنل پرستاری که در امر درمان و مراقبت بیماران فعالیت دارند با این عفونت اکتو پارازیتی بیشتر آشنا شوند. **واژه‌های کلیدی:** آی سی یو، لارومگس، میاز

۱- استادیار بیماریهای عفونی، بیمارستان امام رضا (ع) بجنورد، دانشگاه علوم پزشکی خراسان شمالی

۲- استادیار قلب و عروق، بیمارستان امام رضا (ع) بجنورد، دانشگاه علوم پزشکی خراسان شمالی

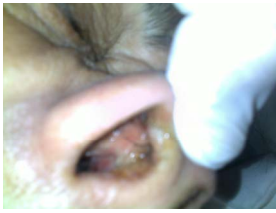۳- پاتولوژیست، بیمارستان بنت الهدی بجنورد، دانشگاه علوم پزشکی خراسان شمالی

\* نویسنده مسئول: بجنورد، بیمارستان امام رضا (ع)، دانشگاه علوم پزشکی خراسان شمالی

تلفن: ۰۵۸۴-۲۲۹۶۷۶۴ پست الکترونیک: Ghafourim841@yahoo.com

## مقدمه

سفید رنگ که در واقع لاروهای مگس بود از دهان و بینی بیمار خارج می‌شد. (شکل ۱ و ۲)



شکل ۱



شکل ۲

در روز چهارم ایکتز بیمار تشدید یافت و روز پنجم وضعیت بالینی تغییر نکرد، آنزیم‌های کبدی بهتر شد و در روز ششم با تابلوی برادیکاردی، آسیستول فوت کرد. لاروها برای تشخیص قطعی به آزمایشگاه پاتولوژی و انگل شناسی ارسال شد. نتایج بررسی آزمایشگاهی به شرح است:

شرح ماکروسکوپی: شش عدد لارو کرمی رنگ به طول ۰/۸-۱ سانتی متر و قطر ۰/۱-۰/۲ سانتی متر.

شرح میکروسکوپی و تشخیص: در بررسی میکروسکوپی لارو دارای قلاب در قسمت دهانی، قسمت سفالوفارنژیال مری و روده و تنه و یک جفت چنگک خلفی و خار کوتیکولی است، شرح و یافته‌های فوق به نفع تشخیص لارو است. (شکل ۴).

## بحث

میاز یک عفونت اکتوپارازیتی انسان و مهره‌داران است. مهره‌داران با لاروهای مگس‌های دو باله بنام ماگوت آلوده می‌شوند. میاز در دامپزشکی اهمیت فوق العاده‌ای دارد و بیماری انسان ناشی از انگل‌هایی است که با یک میزبان حیوانی ارتباط دارد (۱). شایعترین شکل میاز، شکل پوستی است. میاز نازوفارنژیال شامل عفونت بینی، دهان، سینوس‌ها و گوش است. میاز چشمی و میاز روده‌ای هم سایر اشکال میاز هستند (۲).

درماتوبیا هومونیس یکی از مگس‌های مسبب میاز است. مگس‌های ماده تخم خود را در خاک سایه یا لباس‌های در حال خشک شدن ترجیحاً آلوده به ادرار یا مدفوع می‌گذارند در عرض ۱-۳ روز لاروها بارور شده نزدیک خاک باقی می‌مانند تا بوسیله‌ی حرارت فعال شوند (مانند گرمای تن انسان یا حیوان). مگس‌های ماده تخم خود را به شکم بندپایان خونخوار از جمله پشه می‌چسبانند وقتی پشه از یک حیوان خونگرم خونخواری می‌کند حرارت موضعی باعث می‌شود لارو بارور شده بر روی پوست میزبان بیفتد (لارو مرحله اول) لاروها بدون ایجاد درد بطور مستقیم یا از طریق جراحی که پشه ایجاد کرده است به پوست نفوذ می‌کنند و به درم و بافت زیر پوستی دسترسی پیدا می‌کنند در عرض ۵ تا ۱۰ هفته لاروهای مرحله ی دوم و سوم ایجاد می‌شوند که داری قلاب هستند. (۵)

میاز عبارتست از عفونت مهره داران زنده با لاروهای maggots مگس‌های dipterous (دو باله). این بیماری بیشتر در آب و هوای حاره‌ای اتفاق می‌افتد. اگرچه منحصر به این مناطق نیست و در حیوانات اهلی یک مشکل کشاورزی جهانی است. این بیماری در انسان ناشی از انگل‌هایی است که با یک میزبان حیوانی ارتباط دارند. میاز پوستی شایعترین شکل بالینی است، میاز نازوفارنژیال شامل عفونت بینی - دهان - سینوس - گوش است و میاز چشم (افتالمومیازیس) و میاز روده‌ای که ناشی از بلع ارگانیزم مربوطه است نیز دیده می‌شود (۱).

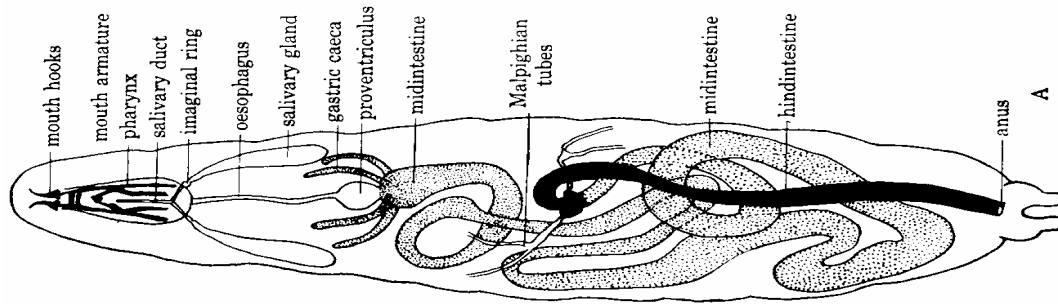
گاهی میاز جنبه نازوکوممال پیدا کرده و در بخش‌های I.C.U و بیشتر C.C.U و در بیمارانی که در جاتی از ضعف سیستم ایمنی دارند به چشم می‌خورد (۲). در گزارشی از آمریکا که توسط برد<sup>۱</sup> و همکاران در مجله آکادمی پوست به چاپ رسید، دو مورد میاز نازوفارنژیال معرفی شد (۳). در سال ۲۰۰۵، بکندورف<sup>۲</sup> چند مورد میاز بینی را در بیماران نقص ایمنی در بخش مراقبت‌های ویژه معرفی کرد (۲). در گزارشی دیگر گوردون<sup>۳</sup> و همکاران، شش مورد میاز پوستی را که به علت درماتوبیا هومینیس ایجاد شده بود را معرفی نمود (۴). در این مقاله ما به توصیف یک مورد میاز نازوفارنژیال می‌پردازیم تا پزشکان و پرسنل مراقبت کننده از بیماران از جمله پرستاران با این عفونت بیشتر آشنا شوند.

**گزارش مورد:** بیمار خانم ۵۲ ساله‌ای بود که با ضعف و بیحالی و تهوع و استفراغ به بیمارستان مراجعه کرده بود. در سابقه بیماری دیابت را ذکر می‌کرد و در بدو مراجعه فشارخون ۱۰۰/۶۰، ضربان قلب ۲۵ و تعداد تنفس ۴۰ داشت. در ECG به عمل آمده بلاک کامل قلبی با ST و T در لیدهای جلو قلبی داشت. جهت بیمار Pace تعبیه شده و بیمار به I.C.U منتقل گردید. بیمار قند ۴۴۰ و تروپونین مثبت داشت. همچنین بیمار هما چوری و کتونوری در آنالیز ادرار داشت. نتایج بررسی خونی بیمار در زیر دیده می‌شود.

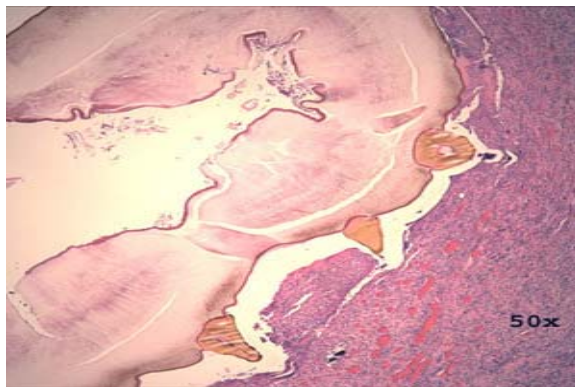
Hb=10	cr : 3		
WBC=12000		PH:7.3	7.4
plt : 168000		Pco2:10	→ 20
Na = 132	ABG	Hco3:5	→ 13
K = 5.2		O2sat:98%	→ 100%
AST : 7310			
ALT : 3315			

در روز دوم، بیمار افت هوشیاری داشت؛ بلاک قلبی بر طرف شد، وضعیت همودینامیک طبیعی و سمع ریه‌ها نرمال بود. در روز سوم بیمار انتوبه بود و آژیتیه و بیقرار که با میدازولام کنترل شد. بیمار ایکتز داشت و یکسری کرم‌های


1. bairst  
2. Beckendorf  
3. Gordon



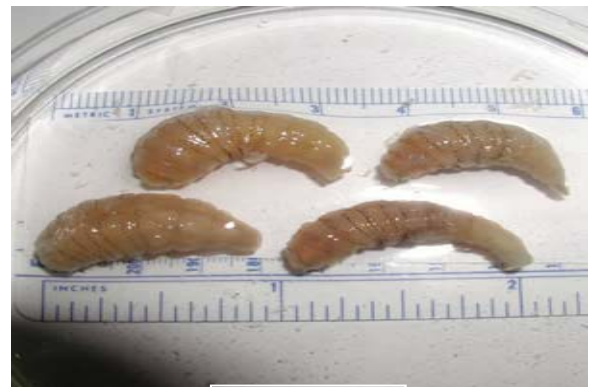ساختمان آناتومیک لارو مگس  
شکل ۳



برش طولی و hook  
لارو maggot شکل ۴



لارو maggot  
شکل ۶



maggot  
شکل ۵

### انواع میاز:

میاز فرونکلوئید: درد موضعی همراه با لمفادنوپاتی، بی حالی و تب، گاهی ممکن است عفونت باکتریال ثانویه با استافیلوکوک ایجاد شود. این نوع میاز با tungiasis وجه افتراقی دارد.

عفونت زیر پوستی، با تشکیل تونل.

میاز زخم.

میاز چشمی. توسط ostrus ovis ایجاد می شود و دو نوع داخلی با درگیری گلوب و خارجی با درگیری کنژنکتیویت دارد.

میاز نازوکومیال: گزارش در آمریکا در سوراخ بینی دو بیمار

کومیایی در I.C.U. (۵)

درمان: هدف از درمان پاک کردن بافت از لارو است. در مورد میاز پوستی گاهی فشار دادن دستی کافی است و معمولاً قبل از مراجعه به پزشک انجام می شود. گاهی با مسدود کردن مسیر نفوذ جهت جلوگیری از تبادل گاز می توان آنرا با فورسپس گرفت. برای شکل مهاجر بیماری تقریباً همیشه نیاز به جراحی است.

در مورد میاز زخم، برداشتن دستی تمام لاروهای قابل مشاهده و به دنبال آن دبریدمان و گاهی شستشو لازم است. استفاده از کلروفورم ۱۵٪ در روغن زیتون یا هر نوع روغن دیگری یا حتی اتر باعث بی حرکتی لاروها می شود. از

بین بردن تخم‌های گذاشته شده است. پوشیدن لباس‌های آستین بلند برای پوشاندن زخم‌ها و اجتناب از خوابیدن در فضای باز راه‌های دیگر جلوگیری از عفونت با میاز است.

ایورمکتین برای درمان میاز در حیوانات و حداقل یک فرد مبتلا به میاز زیر جلدی استفاده شده است. برای پیشگیری می‌توان با بکار بردن حشره‌کش‌های حاوی DEET و نیز پشه بند از عفونت میاز جلوگیری کرد. اطو کشیدن روش مؤثری برای از

## References

1. Micheal eric Mathieu, Barbara braunstein wilson, Myiasis and Tungiasis : Mandell GI, Bennett JE, Bolin R. Principles and practice of infections disease, 6th ed philadelphia : Elsevier 2005; 4: 3307-3310.
2. Beckendorf, Klotz SA, Hinkle N, Bartholomew W, Nasal myiasis in an ICU linked to hospital-wide mouse infestation, Arch intern med 2002; 162 : 638-640.
3. Baird JK, Baird CR, Sobrosky cw, North American cuterebried myiasis, J Am Acad Dermatol 1989; 21 : 673-772.
4. Gordon PM, Hepburn NC, Wiliams AE, Bunney MH, Cutaneous myiasis due to Dermatobia hominis: a report of six cases, Br J Dermatol 1995; 132 : 811-814.
5. Hall M, Wall R, Myiasis of human and domestic animal, Adv Parasitol 1995; 35 : 257-334.