



Research Article

## Reproducibility of Trunk and Lower Extremities Alignment in Subjects with Abnormal Head Posture Using Photogrammetry

Behnaz Karimipour<sup>1</sup> , Zahra Salahzadeh<sup>2\*</sup> , Parivash Bagheri<sup>3</sup> , Mahmood Reza Azghani<sup>4</sup> , Mandana Rezaei<sup>5</sup> , Parvin Sarbakhsh<sup>6</sup> , Noushin Khalilian-Ekrami<sup>7</sup>

<sup>1</sup>M.Sc. in Physiotherapy, Faculty of Rehabilitation, Tabriz University of Medical Sciences, Tabriz, Iran

<sup>2</sup>PhD in Physiotherapy, Associate Professor, Faculty of Rehabilitation, Tabriz University of Medical Sciences, Tabriz, Iran

<sup>3</sup>M.Sc. in Physiotherapy, Faculty of Rehabilitation, Tabriz University of Medical Sciences, Tabriz, Iran

<sup>4</sup>PhD in Biomechanics, Associate Professor of Bio Mechanical Engineering, Department of Biomechanical Engineering, Faculty of Biomedical Engineering, Sahand University of Technology, Tabriz, Iran

<sup>5</sup>PhD in Physiotherapy, Associate Professor, Faculty of Rehabilitation, Tabriz University of Medical Sciences, Tabriz, Iran

<sup>6</sup>PhD in Biostatistics, Assistant Professor, School of Public Health, Department of Statistic and Epidemiology, Tabriz University of Medical Sciences, Tabriz, Iran

<sup>7</sup>PhD candidate in Physiotherapy, Faculty of Rehabilitation Sciences, Tabriz University of Medical Sciences, Tabriz, Iran

**\*Corresponding author:** Zahra Salahzadeh, Faculty of Rehabilitation, Tabriz University of Medical Sciences, Tabriz, Iran. E-mail: [salahzadeh@tbzmed.ac.ir](mailto:salahzadeh@tbzmed.ac.ir)

DOI: [10.32592/nkums.16.1.72](https://doi.org/10.32592/nkums.16.1.72)

### How to Cite this Article:

Karimipour B, Salahzadeh Z, Bagheri P, Azghani M R, Rezaei M, Sarbakhsh P, Khalilian-Ekrami N. Reproducibility of trunk and lower extremities alignment in subjects with abnormal head posture using photogrammetry. J North Khorasan Univ Med Sci. 2024;16(1):72-78. DOI: 10.32592/nkums.16.1.72

**Received:** 27 Sep 2023

**Accepted:** 12 Nov 2023

### Keywords:

Head posture  
Photogrammetry  
Postural analysis  
Reliability

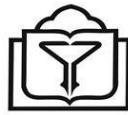### Abstract

**Introduction:** Evaluation of the alignment of the trunk and lower limbs in people with forward head posture (FHP) assumes critical importance due to biomechanical connection. The present study aimed to assess the reliability of trunk, pelvis, and lower limb posture assessment in people with FHP by the photogrammetric method.

**Method:** This observational study was conducted on 60 male and female participants, 32 with FHP and 28 without FHP, from students of Tabriz University of Medical Sciences. The mean age of participants was  $23.30 \pm 2.66$  years. A craniocervical angle of 48 degrees or less is known as FHP. To evaluate intratester reliability, postural evaluation was repeated one week apart by the first examiner and one hour apart by the second examiner to assess intertester reliability. The measured angles included vertical and lateral alignment of the body, vertical alignment of the trunk and lower limbs, the horizontal alignment of the pelvis, as well as the angle of the hip and ankle joints.

**Results:** The results of the intraclass correlation coefficient based on Munro's scale demonstrated that in the FHP group, the vertical straight angle of the body had the lowest (0.73), and the hip joint angle had the highest intertester reliability coefficient (0.96). Considering intertester reliability in the FHP group, the lower limb alignment was the lowest (0.88), and the hip joint angle had the highest reliability coefficient (0.97).

**Conclusion:** The evaluation of trunk and lower limb posture in people with FHP by photogrammetry can be used as a quantitative method with high reliability.



## پایایی راستای تنه و اندام‌های تحتانی به روش فوتوگرامتری در افراد با راستای غیرطبیعی سر

پهناز کریمی پور<sup>۱</sup> ID، زهرا صلاح زاده<sup>۲\*</sup> ID، پریش باقری<sup>۳</sup> ID، محمودرضا آذغانی<sup>۴</sup> ID، ماندانا رضایی<sup>۵</sup> ID، پروین سربخش<sup>۶</sup> ID، نوشین خلیلیان اکرامی<sup>۷</sup> ID

ارشد فیزیوتراپی، دانشکده علوم توان‌بخشی، دانشگاه علوم پزشکی تبریز، تبریز، ایران  
دانشیار، گروه فیزیوتراپی، دانشکده علوم توان‌بخشی، دانشگاه علوم پزشکی تبریز، تبریز، ایران  
ارشد فیزیوتراپی، دانشکده علوم توان‌بخشی، دانشگاه علوم پزشکی تبریز، تبریز، ایران  
دانشیار، گروه مهندسی بیومکانیک، دانشکده بیومکانیک، دانشگاه سهند، تبریز، ایران  
دانشیار، گروه فیزیوتراپی، دانشکده علوم توان‌بخشی، دانشگاه علوم پزشکی تبریز، تبریز، ایران  
دانشیار، گروه آمار و اپیدمیولوژی، دانشکده بهداشت، دانشگاه علوم پزشکی تبریز، تبریز، ایران  
دانشجوی دکتری فیزیوتراپی، دانشکده علوم توان‌بخشی، دانشگاه علوم پزشکی تبریز، تبریز، ایران  
**\*نویسنده مسئول:** زهرا صلاح‌زاده، دکتری تخصصی فیزیوتراپی، دانشیار گروه فیزیوتراپی دانشکده علوم پزشکی تبریز، ایران. ایمیل: [salahzadeh@tbzmed.ac.ir](mailto:salahzadeh@tbzmed.ac.ir)

DOI: 10.32592/nkums.16.1.72

تاریخ دریافت: ۱۴۰۲/۰۷/۰۵	چکیده
تاریخ پذیرش: ۱۴۰۲/۰۸/۲۱	مقدمه: ارزیابی راستای تنه و اندام‌های تحتانی در افراد با وضعیت سر روبه‌جلو به علت ارتباط مکانیکی این بخش‌ها با ستون فقرات گردنی، ضروری به نظر می‌رسد. هدف این مطالعه بررسی تکرارپذیری ارزیابی وضعیت تنه، لگن و اندام تحتانی در افراد با و بدون سر روبه‌جلو به روش فوتوگرامتری است.
واژگان کلیدی: فوتوگرامتری وضعیت سر تکرارپذیری تحلیل وضعیت بدن	<b>روش کار:</b> این مطالعه از نوع مشاهده‌ای تحلیلی بود و شرکت‌کنندگان شامل ۶۰ نفر مرد و زن (۳۲ نفر با سر روبه‌جلو و ۲۸ نفر بدون سر روبه‌جلو) از دانشجویان دانشگاه علوم پزشکی تبریز (میانگین سن برابر با ۲۱/۶۶ ± ۲۳/۳۰ سال) بودند. زاویه کرانیوورتربال ۴۸ درجه و کمتر به‌عنوان سر روبه‌جلو شناخته می‌شود. برای ارزیابی تکرارپذیری درون‌آزمونگر، بررسی وضعیت را به فاصله یک هفته آزمونگر اول و برای ارزیابی تکرارپذیری بین‌آزمونگر، بررسی وضعیت را به فاصله یک ساعت آزمونگر دوم تکرار کرد. زوایای مورد اندازه‌گیری شامل راستای عمودی و طرفی بدن، راستای عمودی تنه و طرفی اندام تحتانی و راستای افقی لگن و زاویه مفصل ران و مچ پا بود.
	<b>یافته‌ها:</b> نتایج ضریب هم‌بستگی درون‌رده‌ای بر اساس معیار مورنو، در گروه با سر روبه‌جلو برای پایایی درون‌آزمونگر، زاویه راستای عمودی بدن کمترین (۰/۷۲) و زاویه مفصل ران بیشترین ضریب پایایی (۰/۹۶) را داشتند. برای تکرارپذیری بین‌آزمونگر در گروه با سر روبه‌جلو، راستای اندام تحتانی (۰/۸۸) کمترین و زاویه مفصل ران بیشترین ضریب پایایی (۰/۹۷) را داشتند.
	<b>نتیجه‌گیری:</b> ارزیابی راستای تنه و اندام تحتانی در افراد با وضعیت سر روبه‌جلو به روش فوتوگرامتری به‌عنوان روشی کمی با تکرارپذیری بالا می‌تواند به کار رود.

### مقدمه

بدن می‌شود [۵]. در واقع، وضعیت (posture) سگمان‌های بدن را در حالت ایستاده، راستای سگمان‌های دورتر تحت تأثیر قرار می‌دهند [۶، ۷].  
با توجه به اهمیت و شیوع بالای FHP به‌خصوص در سنین بالا، ارزیابی دقیق و برنامه‌ریزی درمان متعاقب آن از اهمیت بالینی و پژوهشی بسزایی برخوردار است [۸، ۹]. روش‌های مختلفی برای ارزیابی وضعیت بدن در صفحه ساجیتال وجود دارد [۱۰، ۱۱]. بسیاری از این روش‌ها به دلیل هزینه بالا و مشکلات اجرایی قابل اجرا در کلینیک نیستند [۱۰، ۱۲]. فوتوگرامتری یکی از روش‌های کاربرد برای اندازه‌گیری

وضعیت سر روبه‌جلو (FHP) یکی از اختلالات شایع وضعیتی در یک‌چهارم فوقانی بدن است [۱، ۲] در این اختلال، سر نسبت به تنه و خط ثقل در وضعیت جلوتری قرار دارد و تغییراتی در انحنا فقرات گردنی فوقانی و تحتانی و همچنین، عملکرد عضلات اطراف گردن رخ می‌دهد [۳، ۴]. تغییرات در وضعیت خط جاذبه فعالیت عضلانی و موقعیت سگمان‌های بدن را نسبت به یکدیگر تحت تأثیر قرار می‌دهد و با توجه به ارتباطات بیومکانیکی بین سگمان‌های مختلف بدن و نیز موقعیت آناتومیکی عضلات، تغییرات در پوزیشن برخی بخش‌های فقرات باعث تغییرات تطبیقی در جهت‌گیری و راستای سایر بخش‌های

تعادل و راستای بدن، ارزیابی آن نقش مهمی در روند درمان بیماران با اختلالات وضعیتی دارد.

با توجه به اینکه روش فوتوگرامتری روشی رایج و در دسترس و معتبر برای ارزیابی راستای سر و گردن است و از طرفی، ارزیابی راستای تنه و اندام‌های تحتانی در افراد با اختلال راستای سر و گردن ارزش بالینی مهمی دارد، اندازه‌گیری پایایی راستای تنه و اندام‌های تحتانی در افراد با اختلال وضعیت سر به روش فوتوگرامتری می‌تواند دقت روش فوتوگرامتری را در اندازه‌گیری راستای بخش‌های ذکر شده تأیید کند. قابل ذکر است که پایایی زاویه‌های مرتبط با راستای تنه و اندام‌های تحتانی در افراد با اختلال FHP، در هیچ مطالعه‌ای بررسی نشده است. بر این اساس، هدف مطالعه حاضر بررسی پایایی درون‌آزمونگر و بین‌آزمونگر راستای کمر بند لگنی تنه و اندام تحتانی در صفحه ساجیتال در افراد با و بدون FHP با استفاده روش فوتوگرامتری است.

### روش کار

تعداد ۶۰ نفر مرد و زن شامل ۳۲ نفر با FHP و ۲۸ نفر بدون FHP از دانشجویان دانشگاه‌های تبریز وارد مطالعه شدند. از تمام شرکت‌کنندگان رضایت‌نامه آگاهانه برای ورود به مطالعه اخذ شد. معیارهای ورود در گروه با FHP، شامل وجود FHP مطابق با روش فوتوگرامتری (زاویه کرانیوورتربرال ۴۸ درجه و کمتر از آن)، جرم توده بدن (BMI) بین ۲۰ تا ۲۵ کیلوگرم بر مترمربع و برای گروه بدون FHP، داشتن راستای طبیعی سر و گردن به روش فوتوگرامتری (زاویه کرانیوورتربرال بیشتر از ۴۸ درجه) و شاخص توده بدن بین ۲۰ تا ۲۵ کیلوگرم بر مترمربع بود. معیارهای خروج از مطالعه برای هر دو گروه شامل سابقه گردن درد، کمردرد، درد توراسیک و ساکروایلیاک و اختلالات نورولوژیک و ارتوپدیک اندام‌های تحتانی در ۶ ماه گذشته، سابقه بیماری میلوپاتی و آرتريت روماتوئید، سابقه هرگونه شکستگی و دررفتگی، سابقه هرگونه جراحی، ناهنجاری‌های مادرزادی، اختلالات تنفسی، اسکولیوز و سابقه مصرف داروهای روان‌پزشکی بود [۱۸].

تبریز را اخذ کرده است (IR.TBZMED.REC.1395.742). لندمارک‌های استخوانی را که محل نصب نشانگرهای حساس به نور هستند، دو آزمونگر با سابقه سه سال کار کلینیکی به نواحی مرتبط نصب کردند. این لندمارک‌ها عبارت بودند از: کانتوس خارجی چشم، تراگوس گوش، زائده آکرومیون، خار خارصه خلفی فوقانی، خار خارصه قدامی فوقانی، مرکز تروکانتر بزرگ فمور، وسط خط مفصلی زانو و قوزک خارجی مچ پا. برای استاندارد کردن راستای سر و گردن از روش «وضعیت خودتنظیم» استفاده شد. بدین صورت که از افراد خواسته می‌شد سر و گردن را به صورت ریتمیک به جلو و عقب خم و راست کنند و به تدریج، دامنه حرکتی را کم و متوقف کنند [۲۸]. برای تنظیم وضعیت اندام‌های تحتانی نیز از درجا زدن قبل از تصویربرداری استفاده شد. تصاویر دیجیتال با دوربین عکاسی دیجیتال (فوجی فیلم مدل

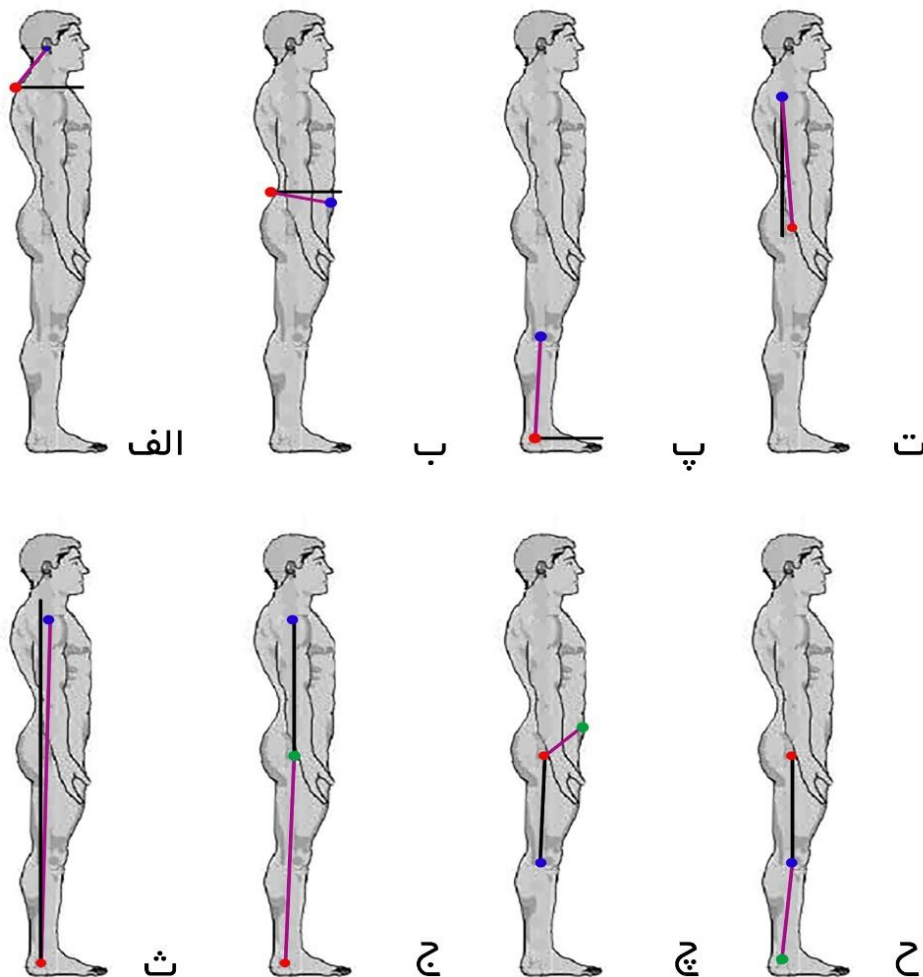
غیرتهاجمی راستای بدن است که در مقایسه با روش رادیوگرافی، خطر در معرض قرار گرفتن تشعشعات را از بین می‌برد [۱۳]. در این روش، با استفاده از تصویربرداری از نقاط آناتومیکی رفرنس، اندازه‌گیری زاویه‌های مفصل ممکن می‌شود [۱۲، ۱۳]. تحقیقات متعددی نشان داده‌اند که اندازه‌گیری وضعیت بدن به این روش تکرارپذیری بالایی دارد [۱۰، ۱۲، ۱۴]. استفاده بالینی از روش اندازه‌گیری فوتوگرامتری علاوه بر تکرارپذیری بالا، به دلیل اینکه روشی دقیق و راحت، عینی، غیرتهاجمی و تا حدودی مقرون به صرفه و زمان است، در تحقیقات جدید توصیه شده است [۱۵، ۱۶]. Nam و همکاران، در سال ۲۰۱۳ نشان دادند که روش فوتوگرامتری برای ارزیابی زوایای کرانیوورتربرال در افراد مبتلا به FHP، تکرارپذیری درون‌آزمونگر و بین‌آزمونگر بالایی دارد [۱۷]. صلاح‌زاده و همکاران، در سال ۲۰۱۴ با اندازه‌گیری زوایای کرانیوورتربرال و تیلت سر نشان دادند که روش فوتوگرامتری برای ارزیابی FHP، تکرارپذیری بالایی دارد [۱۸]. Albuquerque و همکاران، در سال ۲۰۲۲ برای بررسی دقت روش اندازه‌گیری فوتوگرامتری برای تعیین لوردوز گردنی در مقایسه با رادیوگرافی و نیز بررسی تکرارپذیری درون‌آزمونگر و بین‌آزمونگر تحقیقی انجام دادند. نتایج تحقیق نشان داد که روش فوتوگرامتری برای ارزیابی لوردوز گردنی تکرارپذیری درون‌آزمونگر و بین‌آزمونگر بالایی دارد [۱۹]. Pivotto و همکاران، در مطالعه‌ای مروری با هدف بررسی روش‌های ارزیابی راستای فقرات گردنی به دو روش رادیوگرافی و فوتوگرامتری در سال ۲۰۲۱ نشان دادند که روش فوتوگرامتری برای ارزیابی راستای فقرات گردنی تکرارپذیری بسیار بالایی دارد [۲۰].

راستای ستون فقرات گردنی در افراد با FHP را محققان مختلفی ارزیابی و درمان کرده‌اند؛ اما اکثر مواقع، ارزیابی راستای ستون فقرات گردنی به صورت ناحیه‌ای و بدون توجه به ترکیب و تأثیر سایر نواحی بدن صورت گرفته است [۲۰-۲۲]. درحالی‌که با توجه به رابطه نزدیک مکانیکی و عضلانی سر و گردن با سایر قسمت‌های ستون فقرات، لگن و اندام تحتانی، ارزیابی راستای قسمت‌های دور از ناحیه سر و گردن اطلاعات مفیدی را در رابطه با وجود ارتباط بین شدت FHP و وجود اختلالات وضعیتی سایر بخش‌های بدن فراهم می‌کند [۲۳].

راستای لگن نقش مهمی در انحنای ساجیتال ستون فقرات در حالت ایستاده دارد [۲۴]. در حالت طبیعی، خارهای خارصه قدامی فوقانی باید در صفحه‌ای افقی قرار گیرند تا لوردوز طبیعی کمر حفظ شود. در صورت انحراف راستای لگن در صفحه ساجیتال، تغییراتی جبرانی در ستون فقرات کمر، سینه و گردن ایجاد می‌شود [۲۵]. نتایج مطالعات حاکی از اصلاح مؤثرتر FHP به دنبال انجام تمرینات ثبات‌دهنده کل ستون فقرات و کمر بند لگنی در مقایسه با تمرینات ثبات‌دهنده موضعی گردن بود. به نظر محققان، این یافته‌ها وجود ارتباط عملکردی بین راستای ستون فقرات گردنی و سایر قسمت‌های ستون فقرات و کمر بند لگنی را محتمل تر می‌کند [۲۶، ۲۷]؛ بنابراین، با توجه به نقش لگن در

باشد، ران بیشتر به فلکشن رفته است)، زاویه مچ پا که زاویه بین خط واصل قوزک خارجی و خط مفصلی زانو با خط افق است و میزان دورسی فلکشن تیبیا را مشخص می‌کند، راستای عمودی تنه که زاویه بین خط واصل آکرومیون و تروکانتر بزرگ فمور و خط عمود عبوری از قوزک خارجی است و میزان انتقال تنه به جلو نسبت به خط شاقول را نشان می‌دهد. راستای عمودی بدن زاویه بین خط واصل آکرومیون و قوزک خارجی با خط عمودی عبوری از قوزک خارجی است و در واقع، میزان شیفت کل بدن حول مفصل مچ پا در صفحه ساجیتال را نشان می‌دهد. راستای طرفی بدن زاویه بین خط واصل آکرومیون و تروکانتر بزرگ و قوزک خارجی است و در واقع، بیانگر این موضوع است که تنه و اندام تحتانی در یک راستا هستند یا نه [۳۰] (تصویر ۱).

JX700 با دقت تصویر ۱۶ مگاپیکسل) از نمای ساجیتال سمت چپ و در حالت ایستاده تهیه شد [۲۹]. ارتفاع دوربین متناسب با سطح لگن هر فرد تنظیم شد. فاصله دوربین در نمای طرفی چپ از قوزک خارجی، ۲۲۵ سانتی‌متر بود. زوایای اندازه‌گیری شده عبارت بودند از: راستای افقی لگن که زاویه بین خط واصل خار خاصره قدامی فوقانی و خار خاصره پشتی فوقانی با خط افق است و در واقع، میزان تیلت لگن به سمت قدام یا خلف را نشان می‌دهد، راستای اندام تحتانی که زاویه بین خط واصل مرکز تروکانتر بزرگ فمور و خط مفصلی زانو و قوزک خارجی است و زاویه راستای استخوان فمور و تیبیا نسبت به هم در صفحه ساجیتال را مشخص می‌کند، زاویه مفصل ران که زاویه بین خط واصل خار خاصره قدامی فوقانی و مرکز تروکانتر بزرگ فمور و خط مفصلی زانو است (هرچه این زاویه کوچک‌تر



تصویر ۱. روش اندازه‌گیری زاویه‌های پاسچرال مورد مطالعه. الف. زاویه کرانیوورتربال: زاویه بین زانده خاری مهره هفتم گردن و تراگوس گوش؛ ب. راستای افقی لگن: زاویه بین خارصه قدامی فوقانی و خار خاصره خلفی پشتی و خط افق؛ پ. زاویه مچ پا: زاویه بین قوزک خارجی پا و مرکز خط مفصلی زانو؛ ت. راستای عمودی تنه: زاویه بین آکرومیون و تروکانتر بزرگ فمور و خط عمود عبوری از آکرومیون؛ ث. راستای عمودی بدن: زاویه بین آکرومیون و قوزک خارجی و خط عمود عبوری از قوزک خارجی؛ ج. راستای طرفی بدن: زاویه بین مرکز تروکانتر بزرگ فمور و مرکز خط مفصلی زانو و قوزک خارجی؛ چ. زاویه مفصل ران: زاویه بین خارصه قدامی فوقانی و مرکز تروکانتر بزرگ فمور و خط مفصل زانو؛ ح. راستای اندام تحتانی: زاویه بین مرکز تروکانتر بزرگ فمور و وسط خط مفصلی زانو و قوزک خارجی پا.

در گروه بدون FHP،  $7/55 \pm 62/10$  کیلوگرم، شاخص توده بدن در گروه با FHP،  $1/55 \pm 22/85$  کیلوگرم بر مترمربع و در گروه بدون FHP،  $1/72 \pm 22/04$  کیلوگرم بر مترمربع بود. میانگین زاویه کرانیوورترال در گروه با FHP،  $0/72 \pm 46/45$  درجه و در گروه بدون FHP،  $1/26 \pm 52/42$  درجه بود.

نتایج تکرارپذیری درون آزمونگر و بین آزمونگر و همچنین، میانگین و استاندارد دیوریشن اندازه‌گیری شده در دو گروه با و بدون FHP در جدول ۱ آمده است. بر اساس تقسیم‌بندی مونرو، تکرارپذیری درون آزمونگر و بین آزمونگر فوتوگرامتری در هر دو گروه با و بدون FHP و در تمام زاویه‌ها، خوب تا عالی بود. در گروه با FHP، برای تکرارپذیری درون آزمونگر، زاویه راستای عمودی بدن کمترین ( $0/71$ ) ضریب پایایی را داشت و در حد خوب بود و زاویه مفصل ران بیشترین ( $0/99$ ) ضریب پایایی را داشت و در حد عالی بود. در گروه بدون FHP، برای تکرارپذیری درون آزمونگر، راستای اندام تحتانی کمترین ( $0/80$ ) ضریب پایایی را داشت و در حد خیلی خوب بود و زاویه انحنای گردن بیشترین ( $0/97$ ) ضریب پایایی را داشت و در حد عالی بود. برای تکرارپذیری بین آزمونگر در گروه با FHP، راستای اندام تحتانی کمترین ( $0/70$ ) ضریب پایایی را داشت و در حد خوب بود و زاویه مفصل ران بیشترین ( $0/97$ ) ضریب پایایی را داشت و در حد عالی بود و در گروه بدون FHP، راستای اندام تحتانی کمترین ( $0/71$ ) ضریب پایایی را داشت و در حد خوب بود و زاویه مفصل هیپ بیشترین ( $0/96$ ) ضریب پایایی را داشت و در حد عالی بود [۳۱].

زوایای مدنظر به وسیله نرم‌افزار AutoCAD روی تصاویر تهیه‌شده، اندازه‌گیری شدند. ابتدا، آزمونگر لندمارک‌ها را نصب کرد و سپس، تصاویر گرفته شد. زوایا توسط نرم‌افزار اندازه‌گیری شد و میانگین سه بار اندازه‌گیری گزارش شد. آزمونگر دوم به صورت مستقل، بعد از یک ساعت، مراحل فوق را برای افراد شرکت‌کننده تکرار کرد و زوایا محاسبه شدند. آزمونگر اول بعد از یک هفته، تمام افراد را مجدد ارزیابی کرد. برای تجزیه و تحلیل آماری داده‌ها، از نرم‌افزار SPSS نسخه ۱۸ استفاده شد. به منظور بررسی سطح تکرارپذیری درون و بین آزمونگر، از ضریب هم‌بستگی درون و بین گروهی (ICC) استفاده شد. در این مطالعه، برای ارزیابی تکرارپذیری، از طبقه‌بندی مونرو استفاده شد که در این تقسیم‌بندی، مقادیر ICC به شرح زیر تفسیر می‌شوند: از  $0/00$  تا  $0/25$  تکرارپذیری بسیار ضعیف، از  $0/26$  تا  $0/49$  تکرارپذیری ضعیف، از  $0/50$  تا  $0/69$  تکرارپذیری متوسط، از  $0/70$  تا  $0/89$  تکرارپذیری بالا و از  $0/90$  تا  $1$  تکرارپذیری بسیار بالا. سطح معنی‌داری نیز کمتر از  $0/05$  در نظر گرفته شده است.

برای اندازه‌گیری میزان دقت اندازه‌گیری‌ها  $SEM = SD \sqrt{1-SD}$  محاسبه شد.

## یافته‌ها

میانگین سن شرکت‌کنندگان در گروه با FHP،  $23/21 \pm 2/43$  سال و در گروه بدون FHP،  $23/39 \pm 2/94$  سال، میانگین قد در گروه با FHP،  $167/08 \pm 6/68$  سانتی‌متر و در گروه بدون FHP،  $167/70 \pm 8/53$  سانتی‌متر، میانگین وزن در گروه با FHP،  $7/18 \pm 64/16$  کیلوگرم و

جدول ۱. ضریب تکرارپذیری، خطای استاندارد اندازه‌گیری و میانگین میزان زوایای اندازه‌گیری شده در افراد با و بدون FHP

متغیر	گروه	پایایی درون آزمونگر			پایایی بین آزمونگر		
		ICC	SEM	Mean $\pm$ SD	ICC	SEM	Mean $\pm$ SD
راستای افقی لگن	FHP	0/90	0/85	-10/35 $\pm$ 1/21	0/94	0/70	-10/14 $\pm$ 0/99
	No FHP	0/92	0/91	-13/80 $\pm$ 1/28	0/95	0/67	-13/57 $\pm$ 0/95
راستای طرفی اندام تحتانی	FHP	0/70	1/31	174/59 $\pm$ 1/85	0/88	0/78	174/56 $\pm$ 1/10
	No FHP	0/71	1/16	175/48 $\pm$ 1/64	0/80	0/91	175/44 $\pm$ 1/28
زاویه مفصل ران	FHP	0/97	1/34	151/43 $\pm$ 1/90	0/99	0/90	151/34 $\pm$ 1/28
	No FHP	0/96	1/42	150/92 $\pm$ 2/02	0/97	1/05	150/51 $\pm$ 1/49
زاویه مچ پا	FHP	0/82	0/89	82/98 $\pm$ 1/25	0/94	0/56	83/06 $\pm$ 0/79
	No FHP	0/78	0/91	83/44 $\pm$ 1/28	0/89	0/66	83/62 $\pm$ 0/93
راستای عمودی تنه	FHP	0/84	0/53	1/53 $\pm$ 0/75	0/93	0/42	1/48 $\pm$ 0/59
	No FHP	0/88	0/58	2/55 $\pm$ 0/83	0/89	0/57	2/64 $\pm$ 0/80
راستای عمودی بدن	FHP	0/73	0/40	2/28 $\pm$ 0/57	0/71	0/37	2/28 $\pm$ 0/53
	No FHP	0/75	0/44	1/58 $\pm$ 0/63	0/85	0/33	1/66 $\pm$ 0/47
راستای طرفی بدن	FHP	0/90	1/06	172/37 $\pm$ 1/50	0/95	0/76	172/14 $\pm$ 1/08
	No FHP	0/87	1/08	172/01 $\pm$ 1/54	0/93	0/83	171/73 $\pm$ 1/18

تکرارپذیری ارزیابی وضعیت بدن به روش فوتوگرامتری به منظور اندازه‌گیری زاویه‌های مختلف مرتبط با راستای بدن است. نتایج تحقیق ما نشان داد که روش ارزیابی فوتوگرامتری برای اندازه‌گیری مرتبط با راستای بدن در نواحی تنه و اندام‌های تحتانی تکرارپذیری بالای بین آزمونگر و درون آزمونگر دارد.

## بحث

این مطالعه به منظور بررسی تکرارپذیری درون آزمونگر و بین آزمونگر ارزیابی راستای تنه، کمر بند لگنی و اندام تحتانی در صفحه ساجیتال در افراد با و بدون FHP به روش فوتوگرامتری انجام شد. یافته‌های این مطالعه در راستای تأیید اکثر مطالعات انجام‌شده برای بررسی



بالا، قابلیت استفاده در طرح‌های تحقیقاتی و کلینیک و قابلیت مقایسه کمی در روند بهبود اصلاح وضعیت بدن در کلینیک است. به‌طور کلی، نتایج این مطالعه نشان داد که ارزیابی وضعیت بدن به روش فوتوگرامتری به‌عنوان روشی کمی با تکرارپذیری بالا در طرح‌های تحقیقاتی و کلینیکی می‌تواند به کار رود. قابل ذکر است که در مطالعه حاضر، برای اولین بار، علاوه بر ارزیابی راستای سر و گردن در افراد با FHP به روش فوتوگرامتری، راستای سایر قسمت‌های بدن از جمله لگن و اندام تحتانی و راستاهای کل بدن به‌صورت هم‌زمان بررسی شد. بررسی هم‌زمان کل این زاویه‌ها می‌تواند اطلاعات مفیدی درباره تغییرات ایجادشده در راستای بدن در پی تغییر در راستای یک ناحیه از بدن، مانند FHP، به ما بدهد.

### نتیجه‌گیری

اندازه‌گیری زاویه‌های مرتبط با راستای نواحی تنه و اندام‌های تحتانی به روش فوتوگرامتری در افراد با و بدون اختلال وضعیت سر روبه‌جلو، از پایایی قابل قبولی برخوردار است و می‌تواند برای ارزیابی راستای این نواحی در کلینیک‌های درمانی یا مراکز تحقیقاتی به کار رود.

### سپاسگزاری

این مقاله برگرفته از پایان‌نامه کارشناسی ارشد فیزیوتراپی خانم بهناز کریمی‌پور خاصوان، به راهنمایی خانم دکتر زهرا صلاح‌زاده است. بدین‌وسیله، از تمام افراد شرکت‌کننده که در انجام این تحقیق ما را یاری کردند و از دانشگاه علوم پزشکی تبریز تشکر و قدردانی می‌شود.

### تعارض منافع

نویسندگان اعلام می‌دارند که هیچ‌گونه تضاد منافی در این پژوهش وجود ندارد.

### References

- Lin G, Zhao X, Wang W, Wilkinson T. The relationship between forward head posture, postural control and gait: a systematic review. *Gait Posture*. 2022;98:316-29. DOI: 10.1016/j.gaitpost.2022.10.008 PMID: 36274469
- Balthillaya GM, Parsekar SS, Gangavelli R, Prabhu N, Bhat SN, Rao BK. Effectiveness of posture-correction interventions for mechanical neck pain and posture among people with forward head posture: protocol for a systematic review. *BMJ Open*. 2022;12(3):e054691. DOI: 10.1136/bmjopen-2021-054691 PMID: 35264350
- Kim S, Jung J, Kim N. The effects of McKenzie exercise on forward head posture and respiratory function. *JKPTS*. 2019;31(6):351-7. DOI: 10.18857/jkpt.2019.31.6.351
- Nishikawa Y, Watanabe K, Chihara T, Sakamoto J, Komatsuzaki T, Kawano K, et al. Influence of forward head posture on muscle activation pattern of the trapezius pars descendens muscle in young adults. *Sci Rep*. 2022;12(1):19484. DOI: 10.1038/s41598-022-24095-8
- Rezaei M, Salahzadeh Z, Karimipour B, Azghani MR, Sarbakhsh P, Adigozali H, et al. Postural analysis of the trunk, pelvic girdle and lower extremities in the sagittal plane in people with and without forward head posture. *MLTJ*. 2022(12)2:253. DOI: 10.32098/mltj.02.2022.21
- Murta BAJ, Santos TRT, Araujo PA, Resende RA, Ocarino JM. Influence of reducing anterior pelvic tilt on shoulder posture and

امروزه، محققان به‌طور روزافزون، به‌دنبال روشی هستند که علاوه بر داشتن دقت و راحتی اجرا، تکرارپذیری بالایی هم داشته باشد [۲۰]. تکرارپذیری ارزیابی به روش فوتوگرامتری را محققان بسیاری انجام داده‌اند و امروزه، به‌عنوان ابزار بسیار مهمی در ارزیابی راستای بدن در طرح‌های تحقیقاتی و کلینیکی از آن استفاده می‌شود [۱۰، ۲۰].

از عوامل مهم مؤثر بر میزان خطای اندازه‌گیری‌های زوایای مرتبط با راستای بدن به روش فوتوگرامتری می‌توان به موارد زیر اشاره کرد: کیفیت تصاویر دیجیتال ثبت‌شده، ثابت بودن سگمان‌های بدن در حین تصویربرداری، از جمله نچرخیدن بدن یا تنه، عدم پوشیدگی لندمارک‌های مدنظر توسط لباس افراد [۳۲]. یکی از عوامل مهم اثرگذار بر تکرارپذیری روش فوتوگرامتری محل لندمارک‌های استخوانی مورد استفاده در این روش است [۳۳]. برای کاهش خطا، تشخیص محل درست قرارگیری لندمارک‌ها اهمیت زیادی دارد. باید از نقاطی استفاده کرد که فیزیوتراپیست‌های مختلف بتوانند به‌آسانی آن‌ها را پیدا کنند. به این منظور، معمولاً از برجستگی‌های استخوانی کوچکی که به‌وضوح قابل لمس هستند، استفاده می‌شود [۱۲].

در سال ۲۰۱۱، Ferriera و همکاران، مطالعه‌ای به‌منظور ارزیابی زوایای تنه و اندام تحتانی در افراد سالم با روش فوتوگرامتری و در حالت ایستاده و از نماهای قدامی، خلفی و طرفی انجام دادند. در این مطالعه، مقادیر راستای عمودی بدن در افراد سالم گزارش شده بود که با نتیجه تحقیق حاضر که در جدول ۱ آمده است، مطابقت دارد [۳۰].

تکرارپذیری ارزیابی وضعیت بدن به روش فوتوگرامتری که در مطالعه حاضر از آن استفاده شده، در مقایسه با روش‌های دیگر متداول ارزیابی مانند گونیاگری و روش مشاهده‌ای، قابل قبول است و همچنین، دارای برتری‌هایی از قبیل هزینه بسیار پایین، قابل دسترس بودن، تکرارپذیری

the electromyographic activity of scapular upward rotators. *Braz J Phys Ther*. 2020;24(2):135-143. DOI: 10.1016/j.bjpt.2019.02.002 PMID: 30826186

- Kendall FP, McCreary EK, Provance PG, Rodgers MM, Romani WA. *Muscles: testing and function with posture and pain*: Lippincott Williams & Wilkins Baltimore, MD; 2005.
- Berthonnaud E, Dimnet J, Hilmi R. Classification of pelvic and spinal postural patterns in upright position. Specific cases of scoliotic patients. *Comput Med Imaging Graph*. 2009;33(8):634-43. DOI: 10.1016/j.compmedimag.2009.06.004 PMID: 19635659
- Oakley PA, Kallan SZ, Harrison DE. Structural rehabilitation of the cervical lordosis and forward head posture: a selective review of Chiropractic BioPhysics® case reports. *J Phys Ther Sci*. 2022;34(11):759-771. DOI: 10.1589/jpts.34.759 PMID: 36337218
- Hazar Z, Karabicak GO, Tiftikli U. Reliability of photographic posture analysis of adolescents. *J Phys Ther Sci*. 2015;27(10):3123-6. DOI: 10.1589/jpts.27.3123 PMID: 26644658
- do Rosário JLP. Biomechanical assessment of human posture: a literature review. *J Bodyw Mov Ther*. 2014;18(3):368-73. DOI: 10.1016/j.jbmt.2013.11.018 PMID: 25042306
- do Rosário JLP. Photographic analysis of human posture: a literature review. *J Bodyw Mov Ther*. 2014;18(1):56-61. DOI: 10.1016/j.jbmt.2013.05.008 PMID: 24411150

13. Singla D, Veqar Z, Hussain ME. Photogrammetric assessment of upper body posture using postural angles: a literature review. *J Chiropr Med.* 2017;16(2):131-138. DOI: 10.1016/j.jcm.2017.01.005 PMID: 28559753
14. Nonnenmacher CH, de Estéfani D, Benincá IL, da Silveira MP, Nunes GS, Hauptenthal A. Intra and interrater reliability for lower limb flexibility assessment using photogrammetry. *J Bodyw Mov Ther.* 2023;35:364-370. DOI: 10.1016/j.jbmt.2023.04.078 PMID: 37330794
15. Mylonas K, Tsekoura M, Billis E, Aggelopoulos P, Tsepis E, Fousekis K. Reliability and validity of non-radiographic methods of forward head posture measurement: a systematic review. *Cureus.* 2022;14(8):e27696. DOI: 10.7759/cureus.27696 PMID: 35935117
16. Ziab H, Talebian S, Saleh S, Olyaei GR, Mazbough R, Hadian MR. Reliability and convergent validity of digital photography in assessing postural orientation of children with cerebral palsy: a methodological study. *Arch Neurosci.* 2022;9(4): e129929. DOI: 10.5812/ans-129929
17. Nam SH, Son SM, Kwon JW, Lee NK. The intra-and inter-rater reliabilities of the forward head posture assessment of normal healthy subjects. *J Phys Ther Sci.* 2013;25(6):737-9. DOI: 10.1589/jpts.25.737 PMID: 24259842
18. Salahzadeh Z, Maroufi N, Ahmadi A, Behtash H, Razmjoo A, Gohari M, et al. Assessment of forward head posture in females: observational and photogrammetry methods. *J Back Musculoskelet Rehabil.* 2014;27(2):131-9. DOI: 10.3233/BMR-130426 PMID: 23963268
19. de Albuquerque PMNM, de Oliveira DA, do Nascimento Alves LI, da Silva Alves Gomes VM, Bezerra LMR, de Souza Melo TM, et al. The accuracy of computerized biophotogrammetry in diagnosing changes in the cervical spine and its reliability for the cervical lordosis angle. *J Back Musculoskelet Rehabil.* 2023;36(1):187-98. DOI: 10.3233/BMR-210375 PMID: 35964169
20. Pivotto LR, Navarro IJRL, Candotti CT. Radiography and photogrammetry-based methods of assessing cervical spine posture in the sagittal plane: A systematic review with meta-analysis. *Gait Posture.* 2021;84:357-67. DOI: 10.1016/j.gaitpost.2020.12.033 PMID: 33465736
21. Silva AG, Punt TD, Sharples P, Vilas-Boas JP, Johnson MI. Head posture assessment for patients with neck pain: Is it useful?. *Int J Ther Rehabil.* 2009;16(1):43-53. DOI: 10.12968/ijtr.2009.16.1.37939
22. Fernandez-de-Las-Penas C, Alonso-Blanco C, Cuadrado M, Pareja J. Forward head posture and neck mobility in chronic tension-type headache: a blinded, controlled study. *Cephalalgia.* 2006;26(3):314-9. DOI: 10.1111/j.1468-2982.2005.01042.x PMID: 16472338
23. Kamel M, Moustafa IM, Kim M, Oakley PA, Harrison DE. Alterations in Cervical Nerve Root Function during Different Sitting Positions in Adults with and without Forward Head Posture: A Cross-Sectional Study. *J Clin Med.* 2023;12(5):1780. DOI: 10.3390/jcm12051780 PMID: 36902575
24. Pan C, Wang G, Sun J. Correlation between the apex of lumbar lordosis and pelvic incidence in asymptomatic adult. *Eur Spine J.* 2020;29(3):420-27. DOI: 10.1007/s00586-019-06183-y PMID: 31630265
25. Chhibber B, Sethi J, Chhabra HS, Jain A. Impact of lumbar postures on the functioning of pelvic floor muscles among osteoporotic postmenopausal women. *Cureus.* 2022;14(12):e32869. DOI: 10.7759/cureus.32869 PMID: 36578851
26. Taghizadeh S, Ghafari Nejad F, Emami F, Imani Fard T, Hoseini SE. The effect of neck stabilization exercises in improving of forward head posture in the 20-27 years-old female students. *JRRS.* 2014;9(8):1222-31. DOI: 10.22122/JRRS.V9I8.1358
27. Pawaria S, SuDhan DS, Kalra S. Effectiveness of cervical stabilisation exercises on respiratory strength in chronic neck pain patients with forward head posture-a pilot study. *J Clin Diagn Res.* 2019;13:6-9. DOI: 10.7860/JCDR/2019/39813.12777
28. Gadotti I, Magee D. Validity of surface measurements to assess craniocervical posture in the sagittal plane: a critical review. *Phys Ther Rev.* 2008;13(4):258-68. DOI: 10.1179/174328808X309250
29. da Rosa BN, Secieru J, Candotti CT. Analysis of postural asymmetry on sagittal plane between right and left side views using photogrammetry. *J Bodyw Mov Ther.* 2022;29:251-6. DOI: 10.1016/j.jbmt.2021.11.001 PMID: 35248278
30. Ferreira EA, Duarte M, Maldonado EP, Bersanetti AA, Marques AP. Quantitative assessment of postural alignment in young adults based on photographs of anterior, posterior, and lateral views. *J Manipulative Physiol Ther.* 2011;34(6):371-80. DOI: 10.1016/j.jmpt.2011.05.018 PMID: 21807260
31. Sanjari MA, Meftahi N, Seyed Mohseni S, Fayazi M, Mahmoudian A, Taghizadeh G, et al. Repeatability assessment of quantified measurement method in hand drawing skills. *Mod Rehabil.* 2012;6(3):57-63
32. Nteli Chatzioglou G, Yılar K, Gövsa F, Pınar Y, Gayretli Ö. Evaluation of errors encountered in photogrammetric studies on lower extremities. *Eur J Ther.* 2023;29(2):155-62. DOI: 10.58600/eurjther.20232902-336.y
33. Ludwig O, Dindorf C, Kelm J, Simon S, Nimmrichter F, Fröhlich M. Reference Values for Sagittal Clinical Posture Assessment in People Aged 10 to 69 Years. *Int J Environ Res Public Health.* 2023;20(5):4131. DOI: 10.3390/ijerph20054131 PMID: 36901144