Journal of North Khorasan University of Medical Sciences
No 62, Volume 16, Issue 2

Check for updates

Case Report

Obstruction of Small Bowel due to Strangulated Obturator Hernia: Case Report

Rasoul Nikdel[1], Mohammad Ashraf Azimi[1], Amir Rahmanian Sharifabad[2], Seyed Hassan Seyed Sharifi[1*]

[1] Assistant Professor, Department of General Surgery, School of Medicine, North Khorasan University of Medical Sciences, Bojnurd, Iran
[2] Assistant Professor, Department of Emergency Medicine, School of Medicine, North Khorasan University of Medical Sciences, Bojnurd, Iran

***Corresponding author:** Seyed Hassan Seyed Sharifi, Department of General Surgery, School of Medicine, North Khorasan University of Medical Sciences, Bojnurd, Iran. E-mail: hsharifi368@yahoo.com.

DOI: **10.32592/nkums.16.2.24**

How to Cite this Article:
Nikdel R, Ashraf Azimi M, Rahmanian Sharifabad A, Seyed Sharifi S H. Obstruction of Small Bowel due to Strangulated Obturator Hernia: Case Report. J North Khorasan Univ Med Sci. 2024;16(2):24-28. DOI: 10.32592/nkums.16.2.24

Received: 04 Dec 2023
Accepted: 05 Mar 2024

Keywords:
Obturator hernia
Small bowel obstruction
Strangulated hernia

Abstract

Introduction: Obturator hernia is one of the rare types of hernia and the important cause of small intestine obstruction. It mostly occurs in elderly people and women. This disease is challenging to diagnose and has a high mortality rate.

Cese Presentation: In this study, two patients are introduced. The first patient was a 95-year-old woman who came with symptoms of gastrointestinal obstruction, nausea, bilious vomiting, as well as lack of gas and stool excretion. There was no suspicious pathological examination. The computed tomography (CT) scan was performed for the patient with the report of the left Obturator hernia. The second case is an 88-year-old woman with a history of neurological problems and symptoms of gastrointestinal obstruction, who had tenderness and rebound tenderness of the right lower quadrant of the abdomen during the examination. Since imaging findings were normal, the CT scan was performed for the patient, and the report was in favor of the right obturator hernia. Both patients underwent surgery with a midline incision of the abdomen. The small intestine was gangrenous at the hernia site and did not have proper peristalsis. Therefore, she underwent resection and anastomosis of the small intestine and repair of the obturator hernia.

Conclusion: Obturator hernia is a rare but significant cause of intestinal obstruction, especially in emaciated elderly women. The diagnosis of this disease is challenging for doctors. One of the appropriate methods for diagnosing this disease is a CT scan of the abdomen and pelvis, and the only treatment method is surgery.

[Downloaded from journal.nkums.ac.ir on 2026-01-29]

Copyright *© 2024 The Author(s); Published by Journal of North Khorasan University of Medical Sciences. This is an open access article, distributed under the terms of the Creative Commons Attribution-NonCommercial 4.0 International License (http://creativecommons.org/licenses /by-nc/4.0/) which permits others to copy and redistribute material just in noncommercial usages, provided the original work is properly cited.*

مجله دانشگاه علوم پزشکی خراسان شمالی
دوره ۱۶، شماره ۲، تابستان ۱۴۰۳

گزارش مورد

انسداد روده باریک، ثانویه به هرنی ابتوراتور استرانگوله: گزارش مورد

رسول نیکدل[۱]، محمد اشرف عظیمی[۱]، امیر رحمانیان شریف آباد[۲]، سید حسن سید شریفی[۱*]

[۱] استادیار گروه جراحی عمومی، دانشکده پزشکی، دانشگاه علوم پزشکی خراسان شمالی، بجنورد، ایران
[۲] استادیار گروه طب اورژانس، دانشکده پزشکی، دانشگاه علوم پزشکی خراسان شمالی، بجنورد، ایران
*نویسنده مسئول: سید حسن سید شریفی، گروه جراحی عمومی، دانشکده پزشکی، دانشگاه علوم پزشکی خراسان شمالی، بجنورد، ایران. ایمیل: hsharifi368@yahoo.com.

DOI: 10.32592/nkums.16.2.24

تاریخ دریافت: ۱۴۰۲/۰۹/۱۳
تاریخ پذیرش: ۱۴۰۲/۱۲/۱۵

واژگان کلیدی:
انسداد روده باریک
هرنی ابتوراتور
هرنی استرانگوله

چکیده

مقدمه: هرنی ابتوراتور یکی از انواع نادر هرنی و از علل مهم انسداد روده باریک است که بیشتر در افراد مسن و مؤنث رخ می‌دهد. تشخیص این بیماری دشوار است و مورتالیتی بالایی دارد.

معرفی بیمار: در این مطالعه دو بیمار معرفی می‌شوند. بیمار اول خانم ۹۵ساله‌ای بود که با علائم انسداد دستگاه گوارش، تهوع و استفراغ صفراوی و عدم دفع گاز و مدفوع مراجعه کرده بود. در معاینه شکم، یافته پاتولوژیکی گزارش نشد که برای بیمار سی‌تی‌اسکن انجام شد و در سی‌تی‌اسکن انجام‌شده، هرنی ابتوراتور سمت چپ گزارش شد. مورد دوم خانم ۸۸ساله‌ای با سابقه مشکلات نورولوژیک و علائم انسداد دستگاه گوارش بود که در معاینه تندرنس و ریباند تندرنس ربع تحتانی سمت راست شکم داشت. با توجه به نرمال بودن گرافی ساده شکم، سی‌تی‌اسکن برای بیمار انجام شد که هرنی ابتوراتور سمت راست گزارش شد. هر دو بیمار تحت جراحی با انسزیون میدلاین شکم قرار گرفتند و با توجه به اینکه لوپ روده هرنیه‌شده کانگرنه بود و پریستالتیسم مناسب نداشت، تحت رزکسیون و اناستوموز انتها به انتهای روده باریک و ترمیم دیفکت سوراخ ابتوراتور قرار گرفتند.

نتیجه‌گیری: هرنی ابتوراتور یکی از انواع نادر هرنی است که موجب انسداد روده باریک می‌شود و بیشتر در افراد مسن و مؤنث رخ می‌دهد و تشخیص این بیماری بین پزشکان محل بحث است. یکی از روش‌های مناسب تشخیص این بیماری سی‌تی‌اسکن شکم و لگن است و تنها روش درمان آن جراحی است.

مقدمه

هرنی ابتوراتور یکی از انواع نادر هرنی است و معمولاً در خانم‌ها و افراد مسن رخ می‌دهد. اکثر افراد سابقه جراحی شکمی ندارند. در مطالعه‌ای، علت ۳/۹ درصد از موارد انسداد روده باریک که با تشخیص هرنی شکمی عمل جراحی شد، هرنی ابتوراتور ذکر شد [۱]. ساک هرنی می‌تواند شامل آپاندیس، امنتوم و دایورتیکول مکل باشد. معمولاً این بیماران وجود درد مزمن در قسمت داخلی ران را ذکر می‌کنند [۲]. علائم هرنی ابتوراتور معمولاً غیراختصاصی است و در بیشتر از ۹۰ درصد موارد، بیماران با علائم انسداد روده باریک مراجعه می‌کنند. هرچند این افراد وجود درد مزمن در کشاله ران، توده در قسمت فوقانی ران، دردهای مزمن شکمی و دوره‌های مزمن انسداد دستگاه گوارش را ذکر می‌کنند [۳]. در مطالعه حاضر، دو مورد هرنی ابتوراتور معرفی می‌شوند که با سی‌تی‌اسکن شکم و لگن تشخیص داده شدند و تحت عمل جراحی اورژانس قرار گرفتند.

معرفی بیمار

در مطالعه حاضر، دو بیمار معرفی می‌شوند که با فاصله کمتر از یک ماه در بیمارستان قائم (عج) مشهد پذیریش شدند و با تشخیص هرنی ابتوراتور تحت عمل جراحی قرار گرفتند.

بیمار اول: بیمار خانم ۹۵ساله‌ای است که از حدود ۷ روز قبل دچار ضعف و بی‌حالی و از حدود ۴ روز قبل دچار تهوع و استفراغ صفراوی شده است. همچنین، بیمار از ۴ روز قبل دفع گاز و مدفوع نداشته است. بیمار سابقه بالابودن فشار خون دارد که تحت درمان با قرص کاپتوپریل ۲۵ میلی‌گرم صبح و شب است. بیمار سابقه بیماری خاص، آلرژی به غذا یا داروی خاصی را ذکر نکرد. در هنگام مراجعه به اورژانس، علائم حیاتی بیمار پایدار بود، معاینه سر و گردن و قفسه سینه و اندام‌ها نرمال بود. در معاینه شکم، شواهد اتساع شکم و اسکار جراحی وجود نداشت. همچنین، تورم یا شواهدی که به نفع هرنی کشاله ران باشد، مشاهده نشد. در لمس، شکم نرم بود و ارگانومالی، تندرنس، ریباند تندرنس و گاردینگ وجود نداشت. در معاینه رکتال، تون اسفنکتر نرمال بود، آمپول رکتوم خالی بود و توده یا ضایعه فضاگیر لمس نشد. در ادامه، برای بیمار سوند معده و ادراری تعبیه شد. آزمایش کامل خون، بیوشیمی، ABG و امیلاز لیپاز برای بیمار انجام شد. سوند معده ترشحات صفراوی داشت. در آزمایش‌های

Copyright © 2024 *The Author(s); Published by Journal of North Khorasan University of Medical Sciences. This is an open access article, distributed under the terms of the Creative Commons Attribution-NonCommercial 4.0 International License (http://creativecommons.org/licenses/by-nc/4.0/) which permits others to copy and redistribute material just in noncommercial usages, provided the original work is properly cited.*

[Downloaded from journal.nkums.ac.ir on 2026-01-29]

انجام‌شده، افزایش سطح امیلاز لیپاز مشاهده شد. لکوسیتوز و شیفت به چپ نداشت. برای بیمار اقدامات اولیه از جمله گرافی شکم و قفسه سینه، آنتی‌بیوتیک‌تراپی با توجه به انسداد دستگاه گوارش و مایع‌درمانی انجام شد. با انجام این اقدامات تهوع و استفراغ بیمار رفع شد و بیمار دفع گاز و مدفوع پیدا کرد. رژیم مایعات ۲روز پس از بهبود علائم شروع شد که بیمار ۲ روز بعد از شروع رژیم، مجدداً دچار علائم انسدادی دستگاه گوارش شد و لکوسیتوز پیدا کرد. با توجه به مشخص نبودن علت انسداد روده باریک، برای بیمار سی‌تی‌اسکن شکم و لگن با و بدون ماده حاجب خوراکی انجام شد که نتایج مطرح‌کننده هرنی ابتوراتور اینکانسره سمت چپ بود (تصویر ۱)؛ بنابراین، بیمار کاندید جراحی شد و شکم با انسزیون میدلاین زیر ناف باز شد. در بررسی انجام‌شده، روده باریک از ۱۲۰سانتی‌متری لیگامان تریتز به‌سمت پروگزیمال متسع بود و قسمت دیستال کلابه بود و لوپی از روده باریک به داخل سوراخ ابتوراتور سمت چپ هرنیه شده بود و لوپ هرنیه‌شده کاملاً گانگرنه بود. در ادامه، برای بیمار رزکسیون اناستوموز روده باریک به‌صورت انتها به انتها انجام شد، محل دیفکت با نخ پرولن بسته شد و رحم و لیگامان گرد نیز روی آن پچ شد و بیمار بعد از ریکاوری، به ICU جراحی منتقل شد. بیمار بعد از ۲ روز به بخش منتقل شد و ۱۰ روز پس از جراحی، با حال عمومی خوب مرخص شد. در پیگیری و ویزیت بیمار یک هفته و یک ماه پس از ترخیص، حال عمومی بیمار مساعد بود.

بیمار دوم: بیمار خانم مسن ۸۸ساله‌ای است که با تشخیص سکته مغزی در بخش نورولوژی بستری شد و با توجه به درد شکم، از مشاوره سرویس جراحی عمومی بهره گرفت. در هنگام ویزیت، بیمار هوشیار بود، علائم حیاتی بیمار پایدار بود، بیمار از درد شکم منتشر شکایت داشت و تهوع و استفراغ صفراوی داشت. برای بیمار سوند معده تعبیه شد که ترشحات صفراوی داشت. بیمار در سیر بستری، دفع گاز و مدفوع نداشت. در معاینه شکم، دیستانسیون و شواهد هرنی وجود نداشت. در لمس، شکم نرم بود و تندرنس و ریباند در ربع تحتانی سمت راست شکم وجود داشت. یافته پاتولوژیکی در سونوگرافی و گرافی شکم و قفسه سینه بیمار وجود نداشت. در آزمایش‌های بیمار، اسیدوز متابولیک و لکوسیتوز به همراه شیفت به چپ گزارش شد. با توجه به شواهد فوق و نرمال بودن یافته‌های تصویربرداری، برای بیمار سی‌تی‌اسکن شکم و لگن با کنتراست انجام شد که در سی‌تی‌اسکن انجام‌شده، هرنی اینکانسره ابتوراتور سمت راست رؤیت شد (تصویر ۲).

با توجه به شرایط، بیمار کاندید عمل جراحی شد. شکم بیمار با انسزیون میدلاین پایین ناف باز شد و در بدو ورود، روده‌های باریک از ۵۰سانتی‌متری دریچه ایلئوسکال به‌سمت پروگزیمال مستع و به‌سمت دیستال کلابه بود و در ۵۰سانتی‌متری دریچه ایلئوسکال، لوپی از روده باریک به داخل سوراخ ابتوراتور هرنیه شده بود که به‌آرامی خارج شد. در بررسی انجام‌شده، لوپ هرنیه‌شده کاملاً گانگرنه بود و پریستالتیسم نداشت. برای بیمار رزکسیون اناستوموز روده باریک انجام شد، محل دیفکت ابتوراتور با نخ پرولن بسته شد و رحم و لیگامان گرد نیز روی آن پچ شد. با توجه به بیماری زمینه‌ای و عدم اکستوبه شدن، بیمار به ICU جراحی منتقل شد و با توجه به طولانی شدن بستری، برای بیمار تراکئوستومی انجام شد. در سیر بستری در ICU، بیمار دچار تشدید لکوسیتوز، اسیدوز و اختلالات الکترولیتی شد و در ادامه، بیمار با توجه به ارست قلبی‌ریوی فوت کرد.

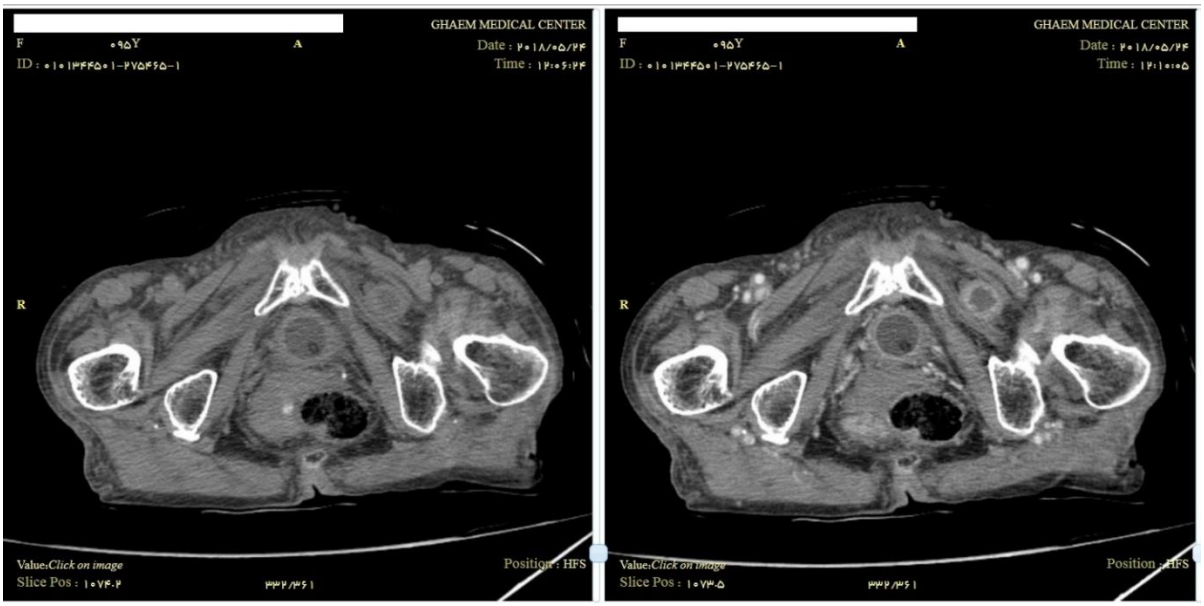

تصویر ۱. سی‌تی‌اسکن با و بدون کنتراست خوراکی و تزریقی، مشاهده توده بین پکتینئوس و عضله ابتوراتور خارجی سمت چپ

[Downloaded from journal.nkums.ac.ir on 2026-01-29]

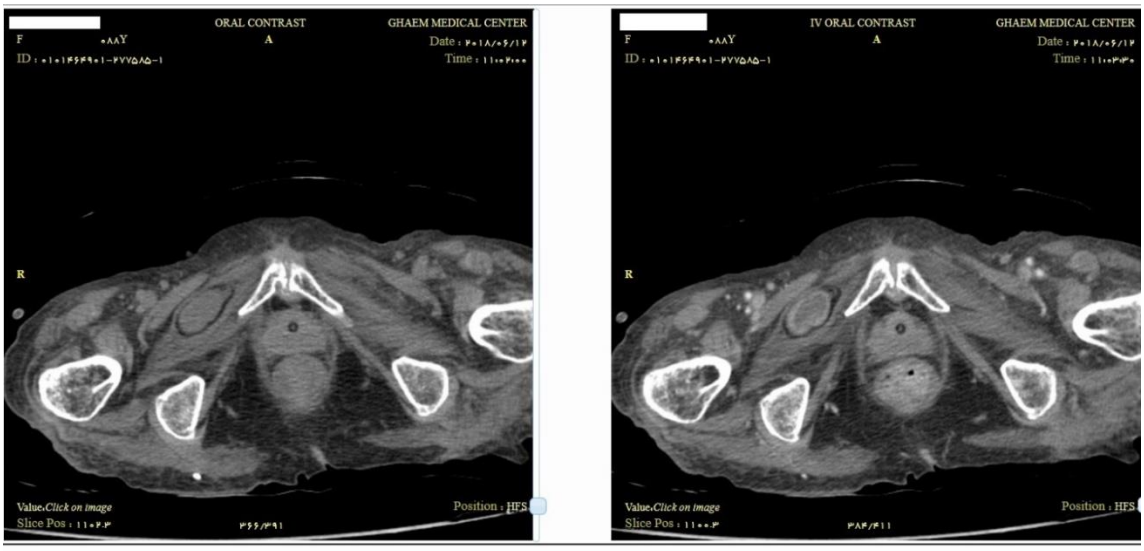

تصویر ۲. سی‌تی‌اسکن با و بدون کنتراست خوراکی و تزریقی، مشاهده توده بین پکتینئوس و عضله ابتوراتور خارجی سمت راست

بحث

هرنی ابتوراتور یکی از انواع نادر هرنی است که بیشتر در خانم‌های مسن رخ می‌دهد [۱، ۴-۵]، در مطالعه‌ای، شیوع این نوع از هرنی ۳/۹ درصد از کل موارد هرنی‌های داخل‌شکمی ذکر شده [۱]و در مطالعه‌ای دیگر، ۰/۷ درصد از کل موارد هرنی‌ها گزارش شده است. این نوع هرنی در افراد مؤنث ۹ برابر شایع‌تر از افراد مذکر است؛ زیرا لگن این افراد پهن‌تر است، حالت مثلثی دارد و قطر کانال ابتوراتور در این افراد بیشتر است [۲، ۶]. بیماران معرفی‌شده در مطالعه حاضر، هر دو مؤنث بودند و سن بالایی داشتند که از این نظر با سایر موارد معرفی‌شده مطابقت دارد [۱، ۴].

در مطالعه حاضر، در معاینه ناحیه کشاله ران، شواهدی از تورم و هرنی مشاهده و لمس نشد. هرچند تورم جزو موارد تشخیصی این بیماری است [۲، ۳]، در تعدادی از مطالعات، شواهدی از تورم مطرح نشده است [۷، ۱]. بیماران معرفی‌شده در مطالعه حاضر با علائم انسداد روده باریک، شامل عدم دفع گاز و مدفوع و تهوع و استفراغ مراجعه کردند که این مورد با سایر موارد معرفی‌شده همخوانی دارد [۳، ۴]. در بیشتر از ۸۰ درصد موارد، بیمار با علائم انسداد روده باریک ناشی از اینکانسره شدن لوپ روده به داخل کانال ابتوراتور مراجعه می‌کند [۶].

هرچند در مطالعه حاضر اتساع شکم وجود نداشت، در اکثر مطالعات این مورد جزو علائم این بیماری ذکر شده است [۱]. از بین دو بیمار معرفی‌شده، یکی از بیماران از درد شکم شکایت داشت و در معاینه شکم، درد و تندرنس لوکالیزه داشت که با سایر مطالعات مشابهت دارد [۱]. در بین روش‌های تشخیصی و تصویربرداری، همچنان‌که در مطالعه حاضر از آن استفاده شد، سی‌تی‌اسکن حساسیت تشخیصی بالایی دارد [۱، ۸]. با توجه به اورژانسی بودن شرایط بیماران، از انسزیون میدلاین زیر ناف برای بیماران معرفی‌شده استفاده شد که با اکثر مطالعات همخوانی دارد [۷، ۸]. در مطالعه پیش رو، علاوه بر ترمیم سوراخ ابتوراتو، رحم و لیگامان گرد نیز روی آن پچ شد که با سایر مطالعات همخوانی دارد [۱، ۹]. در مطالعه حاضر، با توجه به آلوده بودن محیط و گانگرن شدن روده، از تعبیه مش خودداری شد، هرچند در برخی مطالعات برای ترمیم کانال، مش تعبیه شده است [۸]. بیماران معرفی‌شده در مطالعه حاضر، تحت جراحی و در نهایت، رزکسیون و اناستوموز روده باریک قرار گرفتند و در ادامه، دیفکت ابتوراتور نیز ترمیم شد که از این نظر، مطالعه ما با سایر مطالعات مشابهت دارد [۴].

سپاسگزاری

مجوزهای اخلاقی از مراجع مربوط اخذ و تمام کدهای اخلاقی لازم در این مقاله رعایت شده است. این پژوهش بدون هیچ‌گونه حمایت مالی انجام شده است. در نهایت، از تمام کسانی که در گردآوری و تدوین مقاله‌ی حاضر همکاری داشته‌اند، سپاسگزاری می‌شود.

تعارض منافع

هیچ تعارضی بین منافع وجود ندارد

References

1. Haraguchi M, Matsuo S, Kanetaka K, Tokai H, Azuma T, Yamaguchi S, et al. Obturator hernia in an ageing society. Ann Acad Med Singapore. 2007; 36(6):413. [Link]
2. Hernia AJ. In: Zinner MJ, Schwartz SI, Ellis H, editors. Maingot's abdominal operations. 10th ed. London, GB: Appleton & Lange. 1997: 540–1. [Link]
3. Nakayama T, Kobayashi S, Shiraishi K, Nishiumi T, Mori S, Isobe K, Furuta Y. Diagnosis and treatment of obturator hernia. Keio J Med. 2002;51(3):129-32. DOI: 10.2302/kjm.51.129 PMID: 12371643
4. 4.Kulkarni SR, Punamiya AR, Naniwadekar RG, Janugade HB, Chotai TD, Vimal Singh T, Natchair A. Obturator hernia: A diagnostic challenge. Int J Surg Case Rep. 2013;4(7):606-8. DOI: 10.1016/j.ijscr.2013.02.023 PMID: 23708307
5. Maharaj D, Maharaj S, Young L, Ramdass MJ, Naraynsingh V. Obturator hernia repair--a new technique. Hernia. 2002;6(1):45-7. DOI: 10.1007/s10029-002-0042-8 PMID: 12090583
6. Martinez Insua C, Costa Pereira J, Cardoso de Oliveira M.

[Downloaded from journal.nkums.ac.ir on 2026-01-29]

Obturator hernia: the plug technique. Hernia. 2001;5(3):161-3. DOI: 10.1007/s100290100018

7. Wang GY, Qian HR, Cai XY, Fang SH, Shen LG. Strangulated obturator hernia diagnosed preoperatively by spiral CT: case report Chin Med J . 2007; 120(20):1855. [Link]
8. Mantoo SK, Mak K, Tan TJ. Obturator hernia: diagnosis and treatment in the modern era. Singapore Med J. 2009; 50(9):866-870. [Link]
9. Kammori M, Mafune KI, Hirashima T, Kawahara M, Hashimoto M, Ogawa T, Ohta H, Hashimoto H, Kaminishi M. Forty-three cases of obturator hernia. The American journal of surgery. 2004;187(4):549-52. DOI: 10.1016/j.amjsurg.2003.12.041

[Downloaded from journal.nkums.ac.ir on 2026-01-29]