Journal of North Khorasan University of Medical Sciences
No 65, Volume 17, Issue 1

Check for updates

Case Report

A Rare Ureteral Urinoma Resulting from Ureteral Rupture: A Case Report

Ali Moradi[1], Karim Aqerkakli[2], Ali Akbari[3], Akram Sanagoo[4], Maryam Abolghazi[5*]

[1] Student of Nursing, Student Research and Technology Committee, Golestan University of Medical Sciences, Golestan, Gorgan, Iran
[2] Radiologist, Golestan University of Medical Sciences, Golestan, Gorgan, Iran
[3] Master's Student in Medical-Surgical Nursing, Tehran University of Medical Sciences, Tehran, Iran
[4] Associate Professor, Faculty of Nursing and Midwifery, Golestan University of Medical Sciences, Islamic Azad University, Golestan, Gorgan, Iran
[5] MSc of Anatomy, Amir-al-Momenin Hospital, Golestan, Kordkoi, Iran

***Corresponding author:** Maryam Abolghazi, Amir-al-Momenin Hospital, Kordkoi, Golestan, Iran.
E-mail: maryamabolqazi2@gmail.com.

DOI: 10.32592/nkums.17.1.25

How to Cite this Article:
Moradi A, Aqerkakli K, Akbari A, Sanagoo A, Abolghazi M. A Rare Ureteral Urinoma Resulting from Ureteral Rupture: A Case Report. J North Khorasan Univ Med Sci. 2024;17(1).25-29 DOI: 10.32592/nkums.17.1.25

Received: 21 Jul 2024
Accepted: 18 Aug 2024

Keywords:
Case report
Rare disease
Urinoma of the ureter

Abstract

Introduction: Urinomas are rare and uncommon lesions that occur in the ureter or around the kidney. The aim of this study was to report a case of a rare ureteral urinoma.

Case Presentation: The patient was a 69-year-old woman who referred to a medical center complaining of left-side pain. The results of the patient's tests showed low creatinine and higher than normal urea. According to the abdominal and pelvic ultrasound findings, ureteral urinoma was diagnosed. The patient was discharged from the hospital after taking the prescribed medicines on November 26, 2022.

Conclusion: The findings of this study can help the treatment staff to consider the possibility of diagnosing urinoma in patients who present with symptoms of fatigue and flank pain. Therefore, being aware of the symptoms of this disease will help diagnose these patients faster and prevent the disease from worsening.

[Downloaded from journal.nkums.ac.ir on 2026-01-30]

Copyright © 2025 The Author(s); Published by Journal of North Khorasan University of Medical Sciences. This is an open access article, distributed under the terms of the Creative Commons Attribution-NonCommercial 4.0 International License (http://creativecommons.org/licenses /by-nc/4.0/) which permits others to copy and redistribute material just in noncommercial usages, provided the original work is properly cited.

مجله دانشگاه علوم پزشکی خراسان شمالی
دوره ۱۷، شماره ۱، بهار ۱۴۰۴

گزارش موردی

گزارش یک مورد نادر یورینومای ناشی از پارگی حالب

علی مرادی[۱]، کریم آق آرکاکلی[۲]، علی اکبری[۳]، اکرم ثناگو[۴]، مریم ابوالقاضی[۵*]

[۱] دانشجوی کارشناسی پرستاری، کمیته تحقیقات و فناوری دانشجویی، دانشگاه علوم پزشکی گلستان، گلستان، گرگان، ایران
[۲] متخصص رادیولوژی، دانشکده پزشکی، دانشگاه علوم پزشکی گلستان، گلستان، گرگان، ایران
[۳] دانشجوی کارشناسی ارشد داخلی جراحی پرستاری، دانشگاه علوم پزشکی تهران، تهران، ایران
[۴] دکترای پرستاری، دانشیار، دانشکده پرستاری و مامایی، دانشگاه علوم پزشکی گلستان و دانشگاه آزاد اسلامی گرگان، ایران
[۵] کارشناس ارشد تشریح، بیمارستان امیرالمومنین (ع)، گلستان، کردکوی، ایران
*نویسنده مسئول: مریم ابوالقاضی، بیمارستان امیرالمومنین (ع)، گلستان، کردکوی، ایران. ایمیل: maryamabolqazi2@gmail.com

DOI: 10.32592/nkums.17.1.25

تاریخ دریافت: ۱۴۰۳/۰۴/۳۱
تاریخ پذیرش: ۱۴۰۳/۰۵/۲۸

واژگان کلیدی:
گزارش مورد
بیماری نادر
یورینوما
حالب

چکیده

مقدمه: یورینوماها ضایعه‌هایی نادر و کمیابی هستند که در حالب یا اطراف کلیه ایجاد می‌شوند. هدف از این پژوهش گزارش یک مورد نادر یورینومای ناشی از پارگی حالب است.

گزارش مورد: بیمار خانمی ۶۹ ساله که با شکایت درد پهلوی چپ به یکی از مراکز درمانی مراجعه کرده بود. نتایج آزمایش‌های بیمار کراتینین پایین و اوره بالاتر از حد طبیعی را نشان داده است. با توجه به یافته‌های سونوگرافی شکم و لگن، یورینومای حالب تشخیص داده شد. بیمار بعد از مصرف داروهای تجویزشده در تاریخ ۲۶ آبان ۱۴۰۱ با حال مناسب از بیمارستان مرخص شد.

نتیجه‌گیری: یافته‌های این مطالعه به کادر درمان کمک می‌کند که احتمال تشخیص یورینوما را در بیمارانی که با علائم کسالت و درد پهلو مراجعه می‌کنند، در نظر بگیرند؛ بنابراین، آگاهی به علائم این بیماری موجب تشخیص سریع‌تر و جلوگیری از بدتر شدن بیماری می‌شود.

مقدمه

یورینوماها اختلالاتی نادر و نسبتا کمیاب هستند که اغلب در اثر ضربه به دستگاه ادراری در بزرگسالان ایجاد می‌شوند [۱]. به تجمع ادرار در خارج از مسیر طبیعی کلیه، حالب، مثانه یا مجاری ادراری، یورینوما گفته می‌شود [۲]. همچنین، نام‌های دیگری برای این اختلال استفاده می‌شود که شامل هیدرونفروز کاذب، کیست پارانفریک و هیدروپرینفروز است. در مطالعه مک اینرنی (McInerney) و همکاران، یورینوما توده‌ای از ادرار که از مسیر طبیعی خارج شده و منجر به تشکیل کپسول می‌شود، تعریف شده است و ممکن است به دنبال آسیب کلیوی بسته، عمل جراحی یا به صورت خود به خود در حضور انسداد ایجاد شود [۳]. در مطالعه مومولی (Mumoli) و همکاران یورینوما به صورت نشت ادرار فرد از مسیر طبیعی شامل کلیه، حالب، مثانه یا مجرای ادراری تعریف شده است و ممکن است به صورت مایع درون کپسولی، مایع تجمع‌یافته و یا به صورت مایع آزاد آشکار شود [۴].

علل یورینوما را می‌توان به دو دسته انسدادی و غیر انسدادی تقسیم کرد. علل انسدادی می‌تواند شامل بارداری، توده‌های لگنی، بزرگ شدن پروستات، سنگ‌های حالب، بزرگ شدن غدد لنفاوی، اسکار پس از تابش، فیبروز رتروپریتونئال، ناهنجاری‌های مادرزادی و دریچه‌های خلفی مجرای ادرار باشد. اگرچه، سنگ‌های ادراری و سایر شرایط انسدادی می‌توانند منجر به یورینوما شوند، اما احتمال کمتری دارد که علت مستقیم آن باشند. علل غیر انسدادی شامل صدمات ناشی از جراحی‌های ادراری - تناسلی، رتروپریتونئال، لگن یا جراحی‌های ژنیکولوژیک و همچنین آسیب‌های کلیوی می‌شود [۱]. علائم بالینی شامل کسالت، درد مبهم شکمی، کاهش وزن و توده قابل لمس است [۳].

عوارض یورینوما در صورت درمان نشدن می‌تواند شامل تشکیل آبسه، پریتونیت ادراری، ایلئوس پارالیتیک، فیبروز اطراف حالب و تعادل نداشتن الکترولیت باشد [۵]. یورینوما در نهایت می‌تواند منجر به سپسیس و مرگ شود [۶]. تشخیص زودهنگام برای درمان موفقیت‌آمیز مهم است [۳]. رادیولوژیست‌ها نقش مهم و اساسی در تشخیص یورینوما و تعیین علت و میزان آن دارند. توموگرافی کامپیوتری (CT) با ماده حاجب با تصویربرداری تاخیری، CT سیستوگرافی و اورتروگرافی رتروگراد، مطالعات تصویربرداری تشخیصی انتخابی هستند. CT/MRI یورینوما (اندازه، محل) و ارتباط آن با ساختارهای اطراف را نشان می‌دهد. همچنین، اسکن‌های تاخیری به نشان دادن محل دقیق تداوم بین یورینوما و سیستم جمع‌آوری ادرار کمک می‌کند. مطالعاتی مانند

[Downloaded from journal.nkums.ac.ir on 2026-01-30]

پیلوگرافی داخل وریدی، پیلوگرافی آنته‌گراد و رتروگراد، سینتی گرافی کلیه و آسپیراسیون سوزنی با هدایت تصویربرداری ممکن است نقش‌های تشخیصی مکمل را نیز ایفا کنند [۵، ۷].

درمان یورینوما به دو رویکرد محافظه‌کارانه و جراحی تقسیم می‌شود، که انتخاب بین آن‌ها بر اساس چندین معیار مشخص انجام می‌شود. بیمارانی که دارای نشت ادرار بدون عارضه، پارگی مثانه خارج صفاقی، یا آسیب‌های خفیف مجاری ادراری هستند، معمولا بدون نیاز به جراحی و با استفاده از کاتترهای ادراری مدیریت می‌شوند. اگر نشت ادرار محدود و بدون علائم سیستمیک یا عوارض باشد، رویکرد محافظه‌کارانه کافی است؛ اما در صورت بروز عوارضی مانند عفونت، آبسه، یا فشار بر ساختارهای مجاور، یا اگر یورینوما بزرگ و نزدیک به ساختارهای حیاتی باشد، ممکن است مداخله جراحی ضرورت یابد. وضعیت عمومی بیمار، پاسخ به درمان اولیه و محل و اندازه یورینوما نیز در تصمیم‌گیری برای نوع درمان نقش اساسی دارند [۲، ۵].

نشت ادراری که نیاز به درمان گسترده‌تر و وسیع‌تر با هدایت تصویربرداری دارد (در موارد عفونت و دردهای شدید و فشار بر ساختمان‌های مجاور)، معمولا می‌تواند به طور ایمن و موثر با ترکیبی از کاتترهای تخلیه ادراری از راه پوست، کاتترهای نفروستومی از راه پوست، استنت‌های حالب و تخلیه مثانه مدیریت شود. در شرایط مناسب، استفاده از این گزینه‌های مدیریتی ممکن است عوارض مربوط به ادرار را کاهش دهند و نیاز به جراحی اورولوژی را محدود یا کاملا نیاز به آن را از بین ببرند [۲، ۷]؛ بنابراین، هدف از این پژوهش گزارش یک مورد نادر یورینومای ناشی از پارگی حالب است.

گزارش مورد

بیمار خانمی ۶۹ ساله با شکایت کسالت، درد در ناحیه چپ شکم، بی‌اختیاری ادرار و علائم تحریکی و انسدادی ادراری از جمله تکرر ادرار، فوریت در دفع ادرار و احساس تخلیه ناقص مثانه، در تاریخ ۹ آبان ۱۴۰۱ به یکی از مراکز درمانی مراجعه کرده و در بخش زنان بستری شده بود. علائم حیاتی بدو ورود بیمار به بیمارستان، T:37، BP:120/80، RR:14 و P:74 بود. بیمار سابقه دیابت و هایپرلیپیدمی داشت؛ اما سابقه بستری، جراحی و ترومای قبلی نداشت. درد در ناحیه ربع تحتانی چپ (Left lower Quadrant) بدن بیمار بود. بیمار محدودیت حرکت و حرکت دردناک در اندام تحتانی چپ داشت.

از بیمار آزمایش‌هایی گرفته شد و نتایج نشان‌دهنده آن بود که اوره (Urea: 47)، تعداد پلاکت بیمار (PLT: 506) و گلبول سفید (W.B.C: 13.3) بالاتر از حد طبیعی بوده است. همچنین، کراتینین (Creatinine: 0.6)، تعداد گلبول قرمز (R.B.C: 4.14)، هموگلوبین (Hb:12.1)، هماتوکریت (Hct: 36.7)، آلبومین (Alb:3.2)، سدیم (Na: 132) و پتاسیم (K: 3.4) پایین‌تر از حد نرمال بود. نتایج کشت و آنالیز ادرار بیمار نشان داد که عفونت ادراری وجود ندارد و کشت ادرار منفی بود. همچنین، در آنالیز ادرار، علائم التهاب یا عفونت مانند وجود باکتری‌ها، گلبول‌های سفید و نیتریت‌ها مشاهده نشد. این نتایج نشان می‌دهد که علائم بیمار بیشتر به علت مشکلات دیگر از جمله یورینوما بوده و عفونت ادراری عامل آن نبوده است.

مراقبت‌های انجام‌شده برای بیمار شامل دادن پوزیشن مناسب (پوزیشن سوپاین و نیمه‌نشسته)، تغییر پوزیشن برای پیشگیری از زخم بستر و کنترل جذب و دفع (I/O) و گذاشتن سوند فولی بود. پزشک معالج برای بیمار درخواست سونوگرافی شکم و لگن کرد. بر طبق گزارش رادیولوژیست، هیدرونفروز خفیف در سمت چپ و کامل (fullness) در سمت راست مشاهده شد و مایع جزئی در فضای پری‌نفریک چپ دیده شد. تجمع مایع با حدود نسبتا مشخص در ابعاد ۱۴۵×۸۷×۷۸ میلی‌متر در فضای رتروپریتوئن چپ تجمع‌یافته بود که از مجاورت پل تحتانی کلیه چپ شروع و در مجاورت حالب و عضله پسواس به سمت پایین حرکت‌کرده بود و تا ورودی لگن در سمت چپ ادامه داشت. نکته قابل اشاره افزایش شدید ضخامت جدار مثانه و همچنین اتساع نسبی ابتدای حالب چپ بود که در ادامه از نیمه حالب به پایین کلاپس بوده و در بخش‌هایی از جدار حالب نامنظم و دارای نقص‌هایی بود که به نظر می‌رسد با تجمع مایع ارتباط دارد. یافته‌ها در درجه اول مطرح‌کننده یورینومای فضای رتروپریتوئن چپ ثانویه به پارگی قسمت میانی حالب بود. یافته‌های بیان‌شده در تصاویر تاخیری (سی‌تی اسکن) در فاز ترشحی تایید شد (شکل ۱).

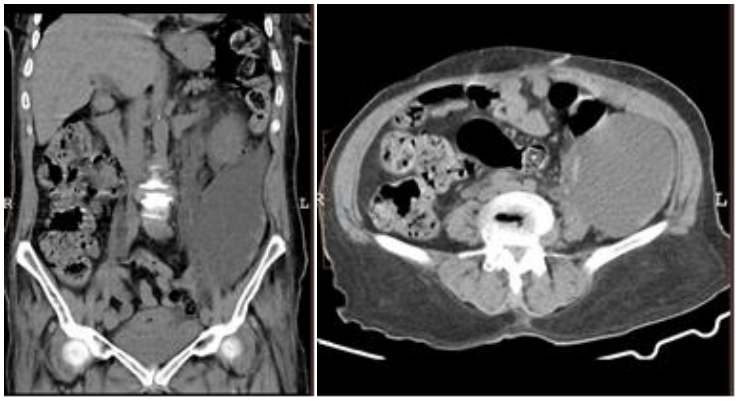

شکل ۱. تصاویر محوری و کرونال شکم (تصاویر محوری و تاجی شکم یک حالب گشادشده را نشان می‌دهد که نشان‌دهنده نقص دیواره مرتبط با تجمع مایع خلفی صفاقی است که مربوط به ادراری است)

داروهای تجویزشده برای بیمار به دلیل نیاز به درمان جامع و مدیریت مشکلات، متنوع انتخاب شده‌اند. از آنتی‌بیوتیک

[Downloaded from journal.nkums.ac.ir on 2026-01-30]

وسیع‌الطیف مروپنم استفاده شده است. با توجه به کشت ادرار و مقاومت آنتی‌بیوتیکی طی سال‌های اخیر درمان با آنتی‌بیوتیک وسیع‌الطیف منطقی است. به دلیل آفت داخل دهان برای بیمار از داروی نیستاتین استفاده شده است. همچنین، به دلیل پایین بودن پتاسم خون برای بیمار پتاسیم کلراید (KCl) شروع شده است. از تامسولوسین نیز به منظور بهبود علائم انسداد ادراری و تسهیل جریان ادرار استفاده شده است. این داروها به طور کلی برای مدیریت وضعیت پیچیده بیمار و پیشگیری از عوارض جدی‌تر استفاده شده‌اند. بیمار در تاریخ ۲۶ آبان ۱۴۰۱ بعد از مصرف داروهای تجویزشده با حال مناسب از بیمارستان ترخیص شده است.

بحث

در مطالعه حاضر، بیماری نادر یورینومای حالب بررسی شده است. خانمی ۶۹ ساله که با شکایت درد پهلوی چپ به بیمارستان مراجعه کرده بود، مورد مطالعه قرار گرفت. نتایج سونوگرافی بیمار، یورینومای حالب را نشان داده است. بیمار بعد از مصرف دارو بهبود پیدا کرده و با حال عمومی خوب از بیمارستان مرخص شده است. علائم بیمار درد پهلوی چپ و بی‌اختیاری در دفع ادرار بوده‌اند. بر طبق پژوهش‌های مشابه، علائم بالینی یورینوما کسالت، درد شکمی، کاهش وزن و توده قابل لمس در بیمار است [۳]. علاوه بر آن، عوارض دیگر یورینوما شامل تشکیل آبسه، پریتونیت ادراری، ایلئوس پارالیتیک، فیبروز در اطراف حالب و تعادل نداشتن الکترولیت است [۵]. در صورت درمان نشدن، یورینوما منجر به سپسیس و در نهایت منجر به مرگ می‌شود [۶]. علت یورینوما می‌تواند انسدادی و یا غیر انسدادی باشد. بارداری، توده‌های لگنی، بزرگ شدن پروستات، سنگ‌های حالب، بزرگ شدن غدد لنفاوی، اسکار پس از تابش، فیبروز رتروپریتونئال، ناهنجاری‌های مادرزادی و دریچه‌های خلفی مجرای ادرار علل انسدادی یورینوما هستند. صدمات ناشی از جراحی‌های ادراری - تناسلی، رتروپریتونئال، لگن یا جراحی‌های ژنیکولوژیک و همچنین آسیب‌های کلیوی علل غیر انسدادی آن هستند [۱].

به کمک سونوگرافی شکم و لگن، تشخیص یورینوما برای بیمار داده شد. از سی‌تی اسکن به کمک ماده حاجب، سیستوگرافی و اورتروگرافی رتروگراد، برای تشخیص استفاده می‌شود.

در نهایت، درمان دارویی برای بیمار صورت گرفت. داروهای بیمار شامل آنتی‌بیوتیک مروپنم، داروی ضد قارچ نیستاتین و پتاسیم کلراید و تسهیل‌کننده ادرار تامسولوسین بوده‌اند.

درمان بیماران به صورت محافظه‌کارانه یا با جراحی است. نشت ادرار بدون عارضه کلیوی، پارگی مثانه خارج صفاقی و آسیب‌های مجرای ادرار نوع (۱) معمولا به صورت محافظه‌کارانه مدیریت می‌شوند. نشت ادراری که نیاز به درمان گسترده‌تر و وسیع‌تر با هدایت تصویربرداری دارد (در موارد عفونت و دردهای شدید و فشار بر ساختمان‌های مجاور)، معمولا می‌تواند به طور ایمن و موثر با ترکیبی از کاتترهای تخلیه ادراری از راه پوست، کاتترهای نفروستومی از راه پوست، استنت‌های حالب و تخلیه مثانه مدیریت شود. در شرایط مناسب، استفاده از این گزینه‌های مدیریتی ممکن است عوارض مربوط به ادرار را کاهش دهند و نیاز به جراحی اورولوژی را محدود یا کاملا نیاز به آن را از بین ببرند [۲، ۷].

نتیجه‌گیری

این مطالعه با هدف گزارش مورد نادر یورینومای حالب انجام شده است. بیمار بعد از تشخیص بیماری با سونوگرافی تحت مراقبت‌های دارویی قرار گرفت و با حال مناسب از بیمارستان مرخص شد. بر طبق پیگیری‌های انجام‌شده بیمار بهبود پیدا کرده و بیماری عود نداشته است. با توجه به نادر بودن این بیماری یافته‌های این مطالعه به کادر درمان کمک می‌کند تا احتمال تشخیص یورینوما را در بیمارانی که با علائم کسالت و درد پهلو مراجعه می‌کنند، در نظر بگیرند؛ بنابراین، آگاهی به علائم این بیماری موجب مد نظر قرار دادن و جلوگیری از شدیدتر شدن بیماری می‌شود. پیشنهاد می‌شود مطالعاتی گسترده‌تر با جامعه هدف بزرگ‌تر در ایران انجام شود.

سپاسگزاری

این گزارش، مورد تصویب کمیته تحقیقات و فناوری دانشجویی دانشگاه علوم پزشکی گلستان با کد اخلاق IR.GOUMS.REC.1402.259 قرار گرفته است. مراتب قدردانی و تشکر خود را از بیمار محترم و خانواده محترم ایشان که با رضایت آگاهانه اجازه استفاده از اطلاعات خود را به ما داده‌اند، اعلام می‌کنیم.

تعارض منافع

تعارض منافعی وجود ندارد.

References

1. Mahawar R, Dharamshi JD, Shinde RK, Rathi C. Urinoma due to spontaneous rupture of the renal pelvis mimicking appendicitis. Cureus. 2023;15(3):e36141. [Doi:10.7759/cureus.36141]
2. Grinholtz D, Wu S, Daraï E, Bachmeyer C. Abdominal urinoma after oncologic gynaecological surgery .Postgrad Med J. 2022;98(e1):e56. [Doi:10.1136/postgradmedj-2021-139770]
3. McInerney D, Jones A, Roylance J. Urinoma. Clin Radiol. 1977;28(3):345-351. [Doi: 10.1016/S0009-9260(77)80195-5]
4. Mumoli N, Cei M. Ureteral urinoma. QJM: An international journal of Medicine. 2010;103(8):623-624. [DOI: 10.1093/qjmed/hcq009]
5. Dhawan V, Shanthanu CP, Dhawan S, Manjeera P. An unusual case of metastatic prostate cancer presenting as a massive urinoma. Cureus. 2023;15(6):e41166. [Doi:10.7759/cureus.41166]
6. Namikawa T, Yokota K, Munekage M, Uemura S, Maeda H, Kitagawa H, et al. Ureteral rupture with retroperitoneal urinoma caused

[Downloaded from journal.nkums.ac.ir on 2026-01-30]

by peritoneal metastases of gastric cancer. Int Cancer Conf J. 2023;12(1):53-58.
7. Titton RL, Gervais DA, Hahn PF, Harisinghani MG, Arellano RS, Mueller PR. Urine leaks and urinomas: diagnosis and imaging-guided intervention. Radiographics. 2003;23(5): 1133-1147. [Doi: 10.1148/rg.235035029]

[Downloaded from journal.nkums.ac.ir on 2026-01-30]