Journal of North Khorasan University of Medical Sciences
No 65, Volume 17, Issue 1

Research Article

Investigation on the Microstructural Changes using Diffusion Kurtosis Imaging in Differentiating Glioma Recurrence and Normal Tissue

Yasaman Bastanipour[1,2], Samira Raminfard[3], Behzad Amanpour-Gharaei[4,5], Mohsen Izanlou[6], Maryam Farsi[7], Mohammad Ali Oghabian[8*]

[1] Department of Radiology and Medical Physics, North Khorasan University of Medical Sciences, Bojnurd, Iran
[2] Department of Medical Physics, Mashhad University of Medical Sciences, Mashhad, Iran
[3] Advanced Diagnostic and Interventional Radiology Research Center (ADIR), Tehran University of Medical Sciences, Tehran, Iran
[4] Research Center for Molecular and Cellular Imaging, Tehran University of Medical Sciences, Tehran, Iran
[5] Cancer Biology Research Center, Cancer Institute, Tehran University of Medical Sciences, Tehran, Iran
[6] Department of Radiology and Medical Physics, North Khorasan University of Medical Sciences, Bojnurd, Iran
[7] Medical Imaging Center, Imam Khomeini Hospital Complex (IKHC), Tehran University of Medical Sciences, Tehran, Iran
[8] Neuroimaging and Analysis Group, Research Center for Molecular and Cellular Imaging, Tehran University of Medical Sciences, Tehran, Iran

*Corresponding author: Mohammad Ali Oghabian, Neuroimaging and Analysis Group, Research Center for Molecular and Cellular Imaging, Tehran University of Medical Sciences, Tehran, Iran. Email: oghabian@sina.tums.ac.ir

DOI: 10.32592/nkums.17.1.74

How to Cite this Article:
Bastanipour Y, Raminfard S, Amanpour-Gharaei B, Izanlou M, Farsi M, Oghabian MA. Investigation on the Microstructural Changes using Diffusion Kurtosis Imaging in Differentiating Glioma Recurrence and Normal Tissue. J North Khorasan Univ Med Sci. 2024;17(1): 74-80. DOI: 10.32592/nkums.17.1.74

Received: 23 July 2024
Accepted: 22 October 2024

Keywords:
Diffusion Kurtosis Imaging (DKI),
Diffusion Tensor Imaging (DTI),
Diffusion Weighted Imaging (DWI),
Edema,
Glioma

Abstract

Introduction: Preoperative planning for glioma tumor resection and radiotherapy treatment requires proper delineation of the tumor and surrounding brain tumor regions. The present study aimed to investigate the importance of various diffusion parameters, especially the mean kurtosis (MK), in discriminating between recurrent tumors, edema, and normal areas.

Method: A total of 19 patients with high-grade glioma underwent postoperative diffusion imaging. The authors extracted diffusion tensor imaging (DTI) and diffusion kurtosis imaging (DKI) models to evaluate the data in manually delineated regions of interest (ROI) and used their derived parameters to characterize edema, tumor, and normal brain areas. The Wilcoxon test was used to determine the significance of the parameters in the three groups: recurrent, edema, and normal. Moreover, the Mann-Whitney test was employed to determine the significance between the two groups of recurrent and normal, as well as between recurrent and edema.

Results: Considering the p-value less than 0.05, the apparent diffusion coefficient (ADC), mean diffusion (MD), and MK parameters were significantly different between some of the three groups. The ADC and MD indicated significant differences between the two recurrent and normal groups, with P-values of 0.041 ($P<0.05$). In addition, there was a significant difference in MK between the two recurrent and normal groups with P-values of 0.02 ($P<0.05$).

Conclusion: Diffusion parameters are promising in differentiating between recurrent and normal areas in high-grade gliomas after surgery and after treatment.

Copyright *© 2025The Author(s); Published by Journal of North Khorasan University of Medical Sciences. This is an open access article, distributed under the terms of the Creative Commons Attribution-NonCommercial 4.0 International License (http://creativecommons.org/licenses /by-nc/4.0/) which permits others to copy and redistribute material just in noncommercial usages, provided the original work is properly cited.*

[Downloaded from journal.nkums.ac.ir on 2025-07-31]

مجله دانشگاه علوم پزشکی خراسان شمالی
دوره ۱۷، شماره ۱، بهار ۱۴۰۴

مقاله پژوهشی

بررسی تغییرات ریزساختاری با استفاده از تصویربرداری کورتوز انتشار در تمایز عود گلیوما و بافت نرمال

یاسمن باستانی‌پور[۱،۲]، سمیرا رامین‌فرد[۳]، بهزاد امان‌پور قرایی[۴،۵]، محسن ایزانلو[۶]، مریم فارسی[۷]، محمّدعلی عقابیان[۸*]

[۱] گروه رادیولوژی و فیزیک پزشکی، دانشگاه علوم‌پزشکی خراسان‌شمالی، بجنورد، ایران
۲ گروه فیزیک پزشکی، دانشگاه علوم پزشکی مشهد، مشهد، ایران
[۳] مرکز تحقیقات رادیولوژی پیشرفته تشخیصی و مداخله‌ای (ADIR)، دانشگاه علوم‌پزشکی تهران، تهران، ایران
[۴] مرکز تحقیقات تصویربرداری مولکولی و سلولی، دانشگاه علوم‌پزشکی تهران، تهران، ایران
[۵] مرکز تحقیقات بیولوژی سرطان، مؤسّسه سرطان، دانشگاه علوم‌پزشکی تهران، تهران، ایران
[۶] گروه رادیولوژی و فیزیک پزشکی، دانشگاه علوم‌پزشکی خراسان‌شمالی، بجنورد، ایران
[۷] مجتمع بیمارستانی امام‌خمینی(ره)، مرکز تصویربرداری پزشکی، دانشگاه علوم‌پزشکی تهران،تهران، ایران
[۸] گروه تصویربرداری و تحلیل عصبی، مرکز تحقیقات تصویربرداری مولکولی و سلولی، دانشگاه علوم‌پزشکی تهران، تهران، ایران
*نویسنده مسئول: محمّدعلی عقابیان، گروه تصویربرداری و تحلیل عصبی، مرکز تحقیقات تصویربرداری مولکولی و سلولی، دانشگاه علوم‌پزشکی تهران، تهران، ایران. ایمیل:oghabian@sina.tums.ac.ir

DOI: 10.32592/nkums.17.1.74

تاریخ دریافت: ۱۴۰۳/۰۵/۰۲
تاریخ پذیرش: ۱۴۰۳/۰۸/۰۱

واژگان کلیدی:
گلیوما،
تصویربرداری با وزن انتشار (DWI)،
تصویربرداری تانسور انتشار (DTI)،
تصویربرداری کورتوز انتشار (DKI)،
ادم

چکیده

مقدمه: برنامه ریزی قبل از جراحی برای برداشتن تومور گلیوما و درمان رادیوتراپی به ترسیم مناسب مناطق توموری و اطراف تومور مغز نیاز دارد. هدف از این مطالعه بررسی اهمیت پارامترهای مختلف انتشار، به‌ویژه پارامتر میانگین کورتوز (MK) در افتراق بین نواحی تومور عودکننده، ادم و نواحی نرمال است.

روش کار: نوزده بیمار مبتلا به گلیومای درجه بالا پس از عمل تحت تصویربرداری دیفیوژن قرار گرفتند. ما مدل‌های تصویربرداری تانسور انتشار (DTI) و تصویربرداری کورتوز انتشار (DKI) را برای ارزیابی داده‌ها در نواحی موردنظر (ROI) که به‌طور دستی ترسیم شده‌اند، استخراج و از پارامترهای مشتق‌شده آن‌ها برای توصیف نواحی ادم، توموری و نرمال مغز استفاده کردیم. برای تعیین اهمیت پارامترهای سه گروه عودکننده، ادم و نرمال، از آزمون Wilcoxon استفاده شد. از آزمون من‌ویتنی (Mann-Whitney) برای تعیین معنی‌داری بین دو گروه عودکننده و نرمال و همچنین بین عودکننده و ادم نیز استفاده گردید.

یافته‌ها: با در نظر گرفتن مقدار p کوچک‌تر از ۰/۰۵، پارامترهای ضریب انتشار ظاهری (ADC)، میانگین انتشار (MD) و MK بین برخی از سه گروه بالا تفاوت معنی‌داری داشتند. ADC و MD بین دو گروه عودکننده و نرمال با مقادیر p ۰/۰۴۱ هر دو (p<۰/۰۵) تفاوت معنی‌داری نشان دادند. علاوه‌براین، تفاوت معنی‌داری در MK بین دو گروه عودکننده و نرمال با مقدار p ۰/۰۲ وجود داشت (p<۰/۰۵)

نتیجه‌گیری: پارامترهای دیفیوژن در افتراق بین نواحی عودکننده و نرمال در گلیوم‌های با درجه بالا بعد از عمل و پس از درمان امیدبخش است.

مقدمه

گلیوما یک نوع شایع تومور مغزی اوّلیه است که نیمی از بدخیمی‌های اوّلیه سیستم عصبی مرکزی را تشکیل می‌دهد و از سلول‌های گلیال مغز که نورون‌های مغز را احاطه کرده و از آن پشتیبانی می‌کنند، نشئت می‌گیرد. درحال‌حاضر، پُرکاربردترین سیستم طبقه‌بندی گلیوما توسط سازمان بهداشت جهانی (WHO) است. براساس این طبقه‌بندی، گلیوبلاستوما (GB)، اصطلاح قدیمی برای «گلیوبلاستوما مولتی‌فرم»، یک گلیومای درجه چهارم است که با نئوپلاسم‌های سلولی متراکم، چندشکلی و همراه با فعالیت میتوزی، نکروز و تکثیر عروقی مشخص می‌شود. گلیوبلاستوما مولتی‌فرم (GBM) بدخیم‌ترین و شایع‌ترین شکل تومورهای سیستم

[Downloaded from journal.nkums.ac.ir on 2025-07-31]

عصبی مرکزی در بزرگ‌سالان است که ۱۶ درصد از کلّ تومورها را تشکیل می‌دهد. اصطلاح «چندشکل» نشان‌دهنده ناهمگنی این نوع تومور ازنظر تظاهرات بالینی، آسیب‌شناسی، امضای ژنتیکی و پاسخ به درمان است. این تومور به‌دلیل پیش‌آگهی ضعیف و میزان عود بالای آن در بیماران شناخته شده است [۱-۵].

روش‌های استاندارد درمان گلیوبلاستوما شامل جراحی، شیمی‌درمانی و رادیوتراپی است. برنامه‌ریزی قبل از جراحی برای برداشتن تومور گلیوما و درمان رادیوتراپی به ترسیم مناسب مناطق توموری و اطراف تومور مغز نیاز دارد. مطالعات نشان داده‌اند که پُروتُکل‌های تصویربرداری رزونانس مغناطیسی پیشرفته (MRI) می‌توانند برای تمایز نواحی ادم، توموری و نرمال مغز مفید باشند. یکی از این روش‌ها تصویربرداری با وزن انتشار (DWI) است که انتشار مولکول‌های آب و موانع موجود در مسیر انتشار آن‌ها را بررسی می‌کند. با پیشرفت در پُروتُکل‌های تصویربرداری و تجزیه‌وتحلیل تصاویر انتشار، می‌توان پارامترهایی را به دست آورد که تغییرات ریزساختاری در بافت مغز را بیان می‌کنند [۶، ۷].

تصویربرداری تانسور انتشار (DTI) یک روش کاربردی MRI برای ارزیابی تغییرات در مادّه سفید مغز است و با فرض توزیع گاوسی، انتشار آب را اندازه گیری می‌کند. بااین‌حال، بافت‌های بیولوژیکی به‌دلیل موانعی مانند غشای سلولی، انتشار غیرگاوسی را نشان می‌دهند. برای پرداختن به این موضوع، تصویربرداری کورتوز انتشار (DKI) معرفی شده است. DKI میزان انحراف از توزیع گوسی را تخمین می‌زند و اطلاعاتی فراتر از معیارهای DTI معمولی ارائه می‌دهد. علاوه‌بر پارامترهای محبوب DTI مانند ناهمسان‌گردی کسری (FA) و انتشار میانگین (MD)، DKI می‌تواند پارامترهای اضافی مانند میانگین کورتوز (MK) که انتشار غیرگاوسی مولکول‌های آب را مدل‌سازی می‌کند، ارائه دهد. MK اطلاعاتی درمورد پیچیدگی ریزساختاری و ناهمگونی بافت، فراتر از آنچه که می‌توان از پارامترهای تصویربرداری تانسور انتشار معمولی (DTI) به دست آورد، ارائه می‌دهد [۸-۱۱].

در این مطالعه، تصاویر DWI بیماران گلیوما با درجه بالا پس از عمل تجزیه‌وتحلیل شد تا سه پارامتر اصلی DTI و DKI بین سه ناحیه مختلف در مغز مقایسه شود. پارامترهای انتخاب‌شده DWI عبارت‌اند از ADC، MD، FA و MK و سه ناحیه مختلف مغز عبارت‌اند از عود تومور، ادم و نرمال. اگرچه این پارامترهای DWI در مطالعات مشابهی که در بخش بحث به آن‌ها اشاره شد بررسی شده‌اند، امیدواریم نتایج این مطالعه اطلاعات بیشتری را برای تشخیص و درمان GBM ارائه دهد.

روش کار

بیماران

افراد موردمطالعه در این پروژه ۱۹ بیمار گلیوما با درجه بالا (۷ زن و ۱۲ مرد) بعد از عمل با میانگین سنّی ۴۱/۸۴ سال (از ۳۰ تا ۵۸ سال) بودند که پس از رادیوتراپی در پیگیری ۶ ماهه ضایعه جدیدی با جذب مادّه حاجب داشتند. این بیماران برای تصویربرداری به بیمارستان امام‌خمینی ارجاع داده شدند و تنها افرادی که فرم رضایت آگاهانه را امضا کرده بودند، در مطالعه وارد شدند.

معیارهای ورود به این مطالعه به شرح زیر بود:

۱- بیمارانی که براساس نتایج پاتولوژی پس از جراحی، به گلیومای درجه بالا مبتلا هستند.

۲- بیماران مبتلا به گلیومای درجه بالا که یک ضایعه جدید با جذب مادّه کنتراست در تصویر T1 پس از کنتراست داشتند.

۳- بیماران گلیومای درجه بالا که کاندید عمل جراحی دوم بودند.

معیار خروج از مطالعه، عدم همکاری بیمار بود.

جمع‌آوری داده‌های MRI

داده‌های MRI با استفاده از دستگاه MRI ۳ تسلا GE-discovery750 (شرکت جنرال‌الکتریک) در مجتمع بیمارستانی امام‌خمینی تهران جمع‌آوری شدند. ابتدا تصویربرداری MRI معمولی مانند تصاویر آگزیال وزن T2 (TR/TE= 5492.9/103.8, FOV=512*512*12.6 mm3)، آگزیال T2FLAIR (TR/TE= 9000/136, FOV=512*512*12.6 mm3)، آگزیال وزن T1(TR/TE 600/10 ms, FOV=512*512*12.6 mm3) و تصاویر T1 3D با سکانس (TR/TE= 8.5/3.2 FOV=256*256*89.9) FSPGR BRAVO انجام شد.

چون هدف از مطالعه بهبود تشخیص و افتراق عود واقعی گلیوما از عود کاذب آن با استفاده از روش مدل‌سازی میکروساختاری ارائه‌شده در حوزه آنالیز تصاویر MRI با وزن انتشاری بود، پُروتُکل تصویربرداری طوری انتخاب شد که بتوان از آن مدل‌های میکروساختاری ازجمله مدل DKI استفاده کرد. پس برای اینکه بتوان در مرحله آنالیز از مزایای مدل‌های میکروساختاری و مدل‌های پیشرفته‌تری نسبت به مدل رایج DTI استفاده کرد، تصویربرداری به‌صورت چندلایه‌ای (Multi-Shell) انجام شد. پارامترهای تصویربرداری عبارت‌اند از زمان تکرار ۱۲۰۰۰ میلی‌ثانیه، زمان اکو ۱۰۹ میلی‌ثانیه، سایز ماتریس ۲۵۶ * ۲۵۶ (رزولوشن در صفحه ۱/۰۹ میلی‌متر در ۱/۰۹ میلی‌متر)، ضخامت اسلایس ۲ میلی‌متر. همان‌طور که بیان شد، بعد از انجام تصویربرداری ساختاری و دیفیوژن، مادّه کنتراست تزریق شد و تصاویر وزن T1 در سه نمای آگزیال (TR/TE=700/20 FOV=512*512*12.6)، ساجیتال (TR/TE=600/11,FOV=512*512*74.9) و کرونال (TR/TE=600/11, FOV=512*512*88.4) به‌عنوان تصویر مرجع برای MRSI گرفته شدند.

با مشخص شدن ناحیه جذب مادّه کنتراست، تصویربرداری MRSI با استفاده از سکانس PRESS و پُروتُکل PROB-SI (TR/TE of 1000/144 ms and a voxel size of 12.5*12.5*15 mm3, FOV 200* 200 mm2, phase encoding matrix size 16*16.) انجام شد. برای انتخاب محلّ VOI جهت انجام MRSI، از تصاویر بعد از تزریق مادّه حاجب استفاده گردید و گرید CSI روی برشی از مغز که بیشترین مقدار جذب مادّه حاجب را داشت، قرار داده شد. محلّ قرارگیری VOI به‌گونه‌ای بود که ناحیه جراحی‌شده، باقی‌مانده تومور، ادم اطراف و ناحیه سالم از نیمکره مقابل را شامل شود. علاوه‌براین، سعی شد تاحدّامکان VOI از استخوان و پوست سر فاصله داشته باشد تا سیگنال چربی پوست سر بر روی سیگنال متابولیت‌ها تداخل ایجاد نکند. همچنین، VOI طوری قرار داده شد تا طیف نرمال نیمکره سالم سمت مقابل نیز باشد؛ چون در برخی از آسیب‌شناسی‌ها مانند

[Downloaded from journal.nkums.ac.ir on 2025-07-31]

گلیوبلاستوما، تغییرات در متابولیسم محدود به منطقه موردنظر نیست. مطالعات همچنین نشان داده است که پرتودرمانی باعث تغییرات global در مغز می‌شود که بر نسبت متابولیت طیف‌های نرمال تأثیر می‌گذارد. شش نوار اشباع در اطراف VOI قرار داده شد تا از تداخل سیگنال خارج از VOI جلوگیری شود. به‌منظور اشباع آب، پالس مربوط در پُروتُکل فعال شده بود. دو b-value مختلف برابر با ۱۰۰۰ و ۲۰۰۰ ثانیه بر میلی‌مترمربع با اعمال ۳۰ جهت بردار گرادیان صورت پذیرفت.

تجزیه‌وتحلیل تصاویر

تجزیه‌وتحلیل تصاویر دیفیوژن با استفاده از نرم‌افزار ExplorerDTI (https://www.exploredti.com/) انجام شد.

قبل از تخمین پارامترهای دیفیوژن و کورتوز از داده‌های به‌دست‌آمده، داده‌های خام و ماتریس b (جدول گرادیان مقادیر b) برای حرکت بیمار و اعوجاج هندسی تصویر باید اصلاح شوند. به‌دلیل اینکه زمان تصویربرداری تصاویر با وزن انتشار با دو تا b-value در حدود ۱۲ دقیقه به طول می‌انجامد، احتمال حرکت و جابه‌جایی سرِ بیمار در طول زمان تصویربرداری زیاد است. مهم‌ترین دلیل آرتیفکت‌های حرکتی علاوه‌بر حرکت سرِ بیمار، حرکت فیزیولوژیکی مغز نیز هست [به‌عنوان‌مثال، جریان مایع مغزی‌نخاعی (CSF)]. ازطرف‌دیگر، اعمال گرادیان‌های بالا هنگام به‌کارگیری b-value بالا توسط کویل‌های گرادیانی هنگام دیتاگیری باعث القای جریان گردابی در ساختارهای رسانای الکتریکی اسکنر MRI می‌شود که به‌نوبه خود میدان‌های مغناطیسی ناخواسته را ایجاد می‌کند. تغییرات میدان در هنگام بازخوانی باعث اعوجاج هندسی تصاویر دیفیوژن می‌شود. ضمن اینکه به‌دلیل لرزش شدید دستگاه هنگام تصویربرداری، نسبت سیگنال به نویز تصاویر کاهش می‌یابد. این‌ها را می‌توان به‌عنوان رینگ‌های با شدت بالا در جهت رمزگذاری فاز مشاهده کرد و می‌تواند به خطاهای سیستماتیک در برآورد پارامترهای انتشار منجر شود. با مقادیر b بالاتر، این آرتیفکت‌ها به‌دلیل محدودیت‌های بیشتر روی کویل‌های گرادیان، آشکارتر می‌شوند. این اعوجاج‌های هندسی ناشی از جریان‌های گردابی و یا حرکت سر را می‌توان با ثبت داده‌های خام بر روی تصویر B0 که معمولاً کمتر دچار اعوجاج شده‌اند و نسبت سیگنال به نویز بالاتری نسبت به تصاویر دیفیوژن دارند، اصلاح کرد. برای اصلاح این آرتیفکت‌ها و همچنین تخمین تانسور انتشار و کورتوز انتشار و ثبت غیرصلب (Non-rigid registration) نتایج بر روی تصاویر T1 بعد از تزریق مادّه کنتراست، از نرم‌افزار DTI-Explore استفاده شد و با کمک این نرم‌افزار، نقشه‌های MD و FA از تجزیه‌وتحلیل DTI و نقشه MK از DKI برای تجزیه‌وتحلیل بیشتر استخراج شدند.

برای هر بیمار، سه ROI سه‌بُعدی با اندازه مساوی با سایز واکسل MRS در نواحی عود، ادم و نرمال بر روی تصویر T1 بعد از تزریق براساس داده‌های MRS بیمار ترسیم شد. به‌عنوان‌مثال، براساس مطالعات قبلی [۱۲]، یک وکسل MRS که جذب مادّه کنتراست و نسبت کولین به NAA بالاتر از ۱/۴ را نشان می‌دهد، می‌تواند به‌عنوان یک وکسل عودکننده در نظر گرفته شود [۱۰]. وکسل نرمال از سمت نرمال مقابل مغز براساس طیف‌سنجی MRS و تصاویر T1 بعد از تزریق انتخاب شد. همچنین، وکسل ادم از ناحیه اطراف تومور انتخاب گردید. ROI ها بر روی تصاویر T1 بعد از تزریق ترسیم شدند و به‌طور خودکار بر روی نقشه‌های FA، MD و MK قرار گرفتند و مقادیر میانگین پیکسل محاسبه شدند (شکل‌های ۱-۳).

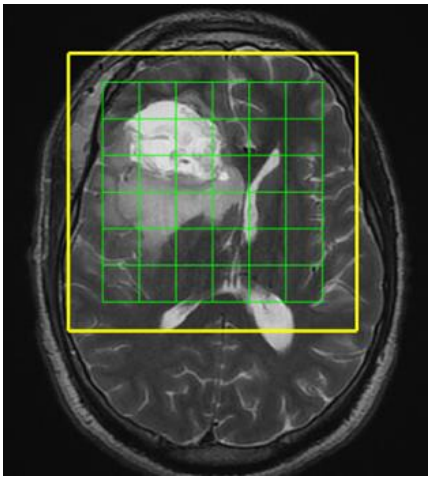

شکل ۱. محلّ قرارگیری گرید CSI

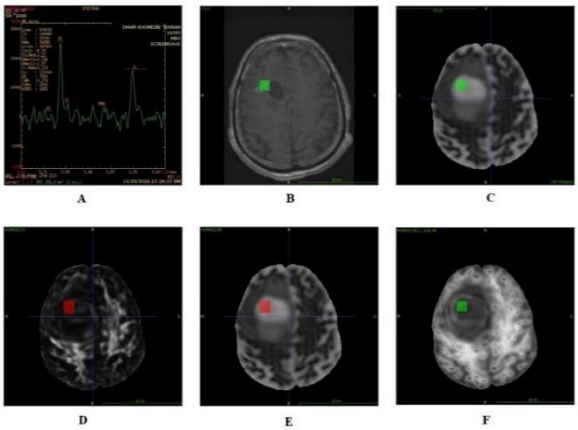

شکل ۲. نمونه‌ای از رسم ROI در نواحی عود منطبق و هم‌سایز با واکسل MRS؛ A: MRS، B: تصویر T1 بعد از تزریق، C: نقشه ADC، C: نقشه FA، D: نقشه MD، E: نقشه MK

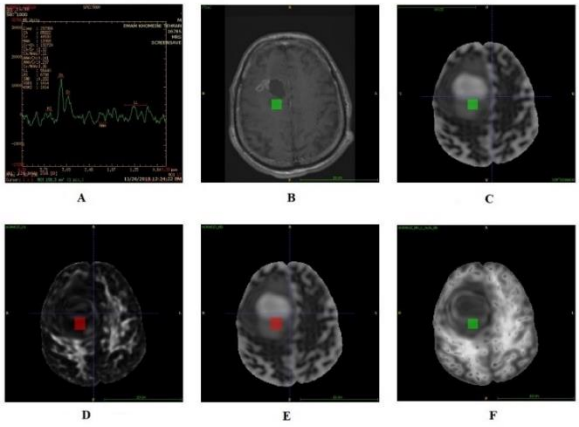

شکل ۳. نمونه‌ای از رسم ROI در نواحی ادم منطبق و هم‌سایز با واکسل MRS، A: MRS، B: تصویر T1 بعد از تزریق، C: نقشه ADC، C: نقشه FA، D: نقشه MD، E: نقشه MK

[Downloaded from journal.nkums.ac.ir on 2025-07-31]

تحلیل آماری

تجزیه‌وتحلیل داده‌ها با استفاده از نرم‌افزار SPSS انجام شد. در ابتدا، فرض نرمال بودن داده‌ها توسط آزمون Shapiro-Wilk رد شد. بنابراین برای مقایسه گروهی از آزمون‌های غیرپارامتریک استفاده شد. از آزمون wilcoxon به‌منظور تعیین معنی‌داری پارامترها بین سه گروه عود و ادم و نرمال استفاده گردید. برای تعیین معنی‌داری بین دو گروه عودکننده و نرمال و همچنین بین عودکننده و ادم از آزمون Mann-Whitney استفاده شد.

یافته‌ها

برنامه‌ریزی قبل از جراحی برای برداشتن تومور گلیوما و درمان رادیوتراپی به ترسیم مناسب مناطق توموری و اطراف تومور مغز نیاز دارد. بدین‌منظور، مطالعه‌ای با هدف بررسی اهمیت پارامترهای مختلف انتشار، به‌ویژه پارامتر میانگین کورتوز (MK) در افتراق بین نواحی تومور عودکننده، ادم و نواحی نرمال انجام شد. در این مطالعه ۱۹ بیمار مبتلا به عود تومور، موردِبررسی و تحت تصویربرداری قرار گرفتند و مطابق با شکل‌های ۲-۴ در سه ناحیه عود، ادم و نرمال ROI هایی هم‌سایز و منطبق بر واکسل MRS کشیده شد. سپس این ROI های کشیده‌شده بر روی نقشه‌های FA، MD، MK و ADC انداخته و پارامترهای MK،MD،FA و ADC محاسبه شدند. ابتدا فرض نرمال بودن داده‌ها توسط آزمون Shapiro-Wilk۰۰۲۰ رد شد. بنابراین جهت مقایسه گروه‌ها از آزمون‌های غیرپارامتری استفاده گردید. از آزمون Wilcoxon به‌منظور تعیین معنی‌داری پارامترها بین سه گروه عود و ادم و نرمال استفاده شد. برای تعیین معنی‌دار بودن که به معنی کوچک‌تر بودن p-value از مقدار ۰/۰۵ است، پارامترهای ADC، MD و MK بین سه گروه ذکرشده دارای تفاوت معنی‌داری هستند. جهت تعیین معنی‌داری بین دو گروه عود و نرمال - عود و ادم، از آزمون Mann-Whitney استفاده شد.

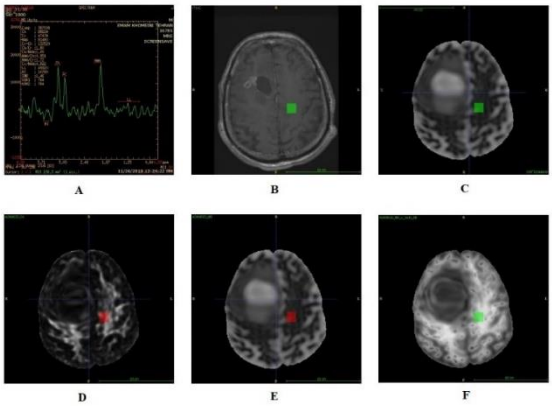

شکل ۴. نمونه‌ای از رسم ROI در نواحی نرمال منطبق و هم‌سایز با واکسل MRS، A: MRS، B: تصویر T1 بعد از تزریق، C: نقشه ADC، C: نقشه FA، D: نقشه MD، E: نقشه MK

جدول ۱ مقادیر میانگین نقشه‌های ADC، FA و MD را در بین افراد در سه ناحیه مغز نشان می‌دهد: عود، ادم و بافت نرمال. میانگین مقدار ADC در ناحیه عود، پس از آن ادم و در بافت نرمال کمترین مقدار بود. تفاوت بین مقادیر عود و نرمال ازنظر آماری معنی‌دار بود و p-value 0.041 بود (p<۰/۰۵). MD که یک پارامتر معادل ADC است، رفتار مشابهی از خود نشان داد. مقادیر MD در مناطق عود به‌دنبال ادم و بافت نرمال بالاتر بود. مجدّداً تفاوت بین مقادیر عود و نرمال با همان p-value ۰/۰۴۱(p<۰/۰۵) معنی‌دار بود.

درمقابل، مقادیر FA یک الگوی معکوس را نشان دادند. FA در ناحیه نرمال کمی بیشتر از ناحیه ادم و عود بود. بااین‌حال، این تفاوت‌ها ازنظر آماری معنی‌دار نبودند.

به‌طور مشابه، مقادیر MK در ناحیه نرمال بالاتراز ناحیه ادم و عود بود. تفاوت معنی‌داری در MK بین دو گروه (عود و نرمال) با (p<۰/۰۵) p-value ۰/۰۲ وجود داشت.

جدول ۱. میانگین پارامترهای انتشار مطالعه‌شده در سه گروه از نواحی عود، ادم و نرمال

	Region	Count	Mean	S.D.	Median	p-value[1]	p-value[2]	p-alue[3]	p-value[4]
ADC	عود	۹۱	۰/۰۰۱۶۴	۰/۰۰۰۶۵	۰/۰۰۱۵۰				
	ادم	۹۱	۰/۰۰۱۵۵	۰/۰۰۰۵۵	۰/۰۰۱۵۷	۰/۰۳	۱/۰۰۰	۰/۰۴۱	۰/۱۳۲
	نرمال	۹۱	۰/۰۰۱۲۲	۰/۰۰۰۳۷	۰/۰۰۱۲۱				
FA	عود	۹۱	۰/۲۰	۰/۱۰	۰/۱۸				
	ادم	۹۱	۰/۲۲	۰/۱۳	۰/۱۹	۰/۰۹۳			
	نرمال	۹۱	۰/۲۸	۰/۱۴	۰/۲۴				
MD	عود	۹۱	۰/۰۰۱۶۳	۰/۰۰۰۶۵	۰/۰۰۱۵۱				
	ادم	۹۱	۰/۰۰۱۵۵	۰/۰۰۰۵۴	۰/۰۰۱۵۷	۰/۰۳	۱/۰۰۰	۰/۰۴۱	۰/۱۳۲
	نرمال	۹۱	۰/۰۰۱۲۲	۰/۰۰۰۳۶	۰/۰۰۱۲۱				
MK	عود	۹۱	۰/۵۱	۰/۱۵	۰/۵۰				
	ادم	۹۱	۰/۶۰	۰/۲۴	۰/۵۴	۰/۰۰۲	۰/۷۳۷	۰/۰۰۲	۰/۰۶۶
	نرمال	۹۱	۰/۷۶	۰/۲۱	۰/۷۳				

1. p-value: آزمون Wilcoxon، مقایسه بین سه ناحیه
2. p-value: آزمون Mann-Whitney، مقایسه دو ناحیه عود و ادم
3. p-value: آزمون Mann-Whitney، مقایسه دو ناحیه عود و نرمال
4. p-value: آزمون Mann-Whitney، مقایسه دو ناحیه نرمال و ادم

[Downloaded from journal.nkums.ac.ir on 2025-07-31]

بحث

در این مطالعه، قدرت دو تکنیک DWI، ازجمله DTI و DKI در تمایز بین نواحی نرمال، ادم و عود در مغز بیماران مبتلا به گلیومای درجه بالا بررسی شد. نتایج آماری نشان می‌دهد که پارامترهای اصلی DTI و DKI پتانسیل تشخیص این سه ناحیه را دارند و افزودن آن‌ها به تصاویر MRI آناتومیک می‌تواند تشخیص ناحیه عود واقعی جهت برنامه‌ریزی بهتر رادیوتراپی را بهبود بخشد.

مقادیر تمام پارامترهای بررسی‌شده در این مطالعه از یکدیگر حمایت می‌کنند و با ویژگی‌های سه بافت مختلف در مغز (عود، ادم و نرمال) سازگار هستند.

مقادیر بالاتر MD و ADC در مناطق عود و ادم در مقایسه با بافت طبیعی مغز نشان می‌دهد که مولکول‌های آب آزادتر هستند تا در همه جهات در این مناطق منتشر شوند. این به معنای افزایش فضای خارج‌سلولی و بافت آسیب‌دیده است که در آن موانع انتشار کاهش می‌یابد. سین‌ها و همکاران همچنین میانگین مقدار انتشار بالاتر (۷۳۱/۵۳ ± ۳۵/۲۱ 10-6 * mm2/s) در هسته تومور نکروز نسبت به بافت طبیعی گزارش شده است [۱۳]. سندگرن و همکاران همچنین گزارش دادند که افزایش انتشار ممکن است به گسترش فضای خارج‌سلولی و تمایل به نکروز در گلیوماهای درجه بالا نسبت داده شود [۱۴].

FA یک پارامتر نسبتاً قابل‌اعتماد است که یکپارچگی مادّه سفید را منعکس می‌کند و همیشه در طول اختلال ترکت‌های مغز کاهش می‌یابد. در این مطالعه، مقادیر FA در نواحی عود و ادم کمتر از ناحیه طبیعی است. این نشان می‌دهد که مولکول‌های آب برای انتشار در همه جهات در این نواحی در مقایسه با بافت نرمال آزادتر هستند که انتشار را به جهات کمتری محدود می‌کند. اگرچه تفاوت‌ها معنی‌دار نیستند، اما نشانه آسیب بافت و از دست دادن سازمان ساختاری در مناطق عودکننده و ادم هستند. مشابه مطالعه سینها و همکاران (۲۰۱۵)، میانگین FA در ناحیه نرمال مغز بالاترین است [۱۳] و مشابه مطالعه زاخاروا و همکاران (۲۰۲۳)، میزان FA در ناحیه عود و ادم کاهش یافته و در ناحیه نرمال بالاتر است [۱۵].

مشابه FA، میانگین MK در ناحیه طبیعی بالاترین (۰/۷۶) و کمترین آن در ناحیه تومور (۰/۵۱) است و تفاوت‌ها با مقدار p ۰/۰۰۲ قابل‌توجه است. کورتوز (K) یک پارامتر بدون بُعد است که درجه انحراف انتشار آب از توزیع گاوسی را اندازه‌گیری و پیچیدگی ریزساختار بافت را منعکس می‌کند. مقدار کورتوز بالا نشان‌دهنده انتشار محدودتر و پیچیده‌تر به‌دلیل عواملی مانند ساختمان سلولی متراکم، غشاها یا اندامک‌هاست. این نتیجه در راستای نتایج مطالعات زاخارو و همکاران (۲۰۲۳) [۱۵] و دیگالدو (۲۰۱۷) [۱۶] است. در میان پارامترهای ذکرشده، پارامتر MK توانایی خوبی جهت تفکیک نواحی ادم از نرمال را دارد که نتایج مطالعات قبلی مانند مطالعاتیان و همکاران (۲۰۱۵) و همچنین مطالعات قبلی را تأیید می‌کند [۱۷].

ازآنجایی‌که تومور گلیوبلاستوما توموری بسیار نفوذپذیر و ممکن است از محلّ تومور اوّلیه دور شود، ماسک‌هایی که در نواحی ادم کشیده شده‌اند، ممکن است علاوه‌بر ادم دارای مقداری بافت توموری نیز باشند. درنتیجه، تفاوت معنی‌داری بین میانگین پارامترهای نواحی ادم و عود و همچنین نواحی ادم و نرمال وجود ندارد. شاید به‌همین‌جهت هیچ‌یک از پارامترهای دیفیوژن موردمطالعه قابلیت تمایز بین نواحی آدم با دیگر نواحی را ندارند.

DKI دارای مزایایی نسبت به سایر مدل‌های پیشرفته DWI فراتر از DTI است که پتانسیل آن را برای اجرای بالینی در طول زمان افزایش می‌دهد [۱۱]. در مرحله اوّل، مفهوم DKI به‌عنوان یک بسط DTI بصری‌تر است و معیارهای اضافی مانند کشیدگی میانگین (MK) را ارائه می‌دهد که اطلاعات دقیق‌تری را درمورد ساختار و پیچیدگی بافت منعکس می‌کند. این می‌تواند به‌ویژه در مناطقی مفید باشد که معیارهای DTI ممکن است به‌طور کامل تغییرات ریزساختاری را ثبت نکنند. دوم اینکه DKI از مقادیر b کمتر (تا ۳۰۰۰ ثانیه بر میلی‌مترمربع) و جهت‌های انتشار کمتر در مقایسه با سایر روش‌های پیشرفته DWI استفاده می‌کند که اجرای آن را در اسکنرهای MRI بالینی آسان‌تر می‌کند [۱۱، ۱۸، ۱۹]. براین‌اساس، این تکنیک به‌طور بالقوّه بینش بیشتری را درمورد آسیب‌شناسی‌های عصبی متعدد ارائه می‌دهد. به‌طور خاص در نوروآنکولوژی، DKI بدون‌شک مستحق بررسی بیشتر است.

باوجودِ مزایای ذکرشده DKI، عوامل خاصی درحال‌حاضر مانع پذیرش و اجرای بالینی آن می‌شوند [۱۱]. در این مطالعه، زمان اکتساب پُروتُکل DKI تقریباً ۱۲ دقیقه است، درحالی‌که در مطالعات دیگر ۷ دقیقه [۱۹، ۲۰] و ۴ دقیقه و ۵۱ ثانیه [۲۱] بود. علاوه‌براین، تصاویر به‌دست‌آمده در مقادیر b بالا ذاتاً دارای نسبت سیگنال به نویز پایین (SNR) همراه با اعوجاج هندسی هستند و روش‌های پردازش تخصّصی برای به دست آوردن مقادیر فیزیکی معنی‌دار پارامترهای انتشار موردنیازند. درنهایت، تفسیر بیوفیزیکی پارامترهای DKI به‌طور کامل روشن نشده است. تحقیقات بیشتر برای کشف تفسیر بیوفیزیکی پارامترهای DKI ضروری است.

باوجودِ ایرادات ذکرشده در بالا، به نظر می‌رسد DKI یک تکنیک امیدوارکننده برای مدل‌سازی و کمّی‌سازی ریزساختار بافت در مغز است. به‌این‌ترتیب، این تکنیک به‌طور بالقوّه بینش‌های بیشتری را در چندین آسیب‌شناسی عصبی ارائه می‌دهد. به‌طور خاص در نوروآنکولوژی، DKI بدون‌شک مستحق تحقیقات بیشتر است.

یکی دیگر از محدودیت‌های این مطالعه، حجم نمونه کوچک است. بنابراین برای افزایش اعتبار این نتایج، جمعیت مطالعه بیشتر، به‌ویژه شامل تعداد بیشتری از بیماران با عود کاذب، پیشنهاد می‌شود. علاوه‌براین، در این مطالعه یکی از وکسل‌های طیف‌سنجی MR در نواحی با جذب کنتراست بررسی شد و پیشنهاد می‌شود در مطالعات آینده وکسل‌های بیشتری در نواحی با جذب کنتراست بررسی شوند.

نتیجه‌گیری

پارامترهای تصویربرداری دیفیوژن DTI و DKI توانایی تمایز بین نواحی عود، ادم و نرمال را در گلیوماهای با درجه بالا پس از عمل و پس از درمان نشان داده‌اند. این نتایج ممکن است برای ترسیم نقشه‌های تهاجم تومور در آینده برای جراحی گلیوم مغز یا برنامه‌ریزی رادیوتراپی مفید باشند. این نتایج همچنین ممکن است برای تحقیقات بیشتر درزمینه تشخیص عود تومور ارزشمند باشند.

[Downloaded from journal.nkums.ac.ir on 2025-07-31]

سپاسگزاری

این مطالعه ازسوی دانشگاه علوم‌پزشکی تهران [گرنت شماره ۴۵۶۲۷] پشتیبانی شده است. کد اخلاق ۱۳۹۸.۷۵۹ IR.TUMS.MEDICINE.REC

تعارض منافع

تعارضی وجود ندارد.

References

1. Louis DN, Holland EC, Cairncross JG. Glioma classification: a molecular reappraisal. Am J Pathol. 2001;**159**(3):779-786. [DOI: 10.1016/S0002-9440(10)61750-6] [PMID: 11549567]
2. Cruz Da Silva E, Mercier M-C, Etienne-Selloum N, Dontenwill M, Choulier L. A systematic review of glioblastoma-targeted therapies in phases II, III, IV clinical trials. Cancers. 2021;**13**(8):1795. [DOI: 10.3390/cancers13081795] [PMID: 33918704]
3. Louis DN, Perry A, Reifenberger G, Von Deimling A, Figarella-Branger D, Cavenee WK, et al. The 2016 World Health Organization classification of tumors of the central nervous system: a summary. Acta neuropathol. 2016;**131**(6):803-20. [DOI: 10.1007/s00401-016-1545-1] [PMID: 27157931]
4. Horbinski C, Berger T, Packer RJ, Wen PY. Clinical implications of the 2021 edition of the WHO classification of central nervous system tumours. Nat Rev Neurol. 2022;**18**(9):515-529. [DOI: 10.1038/s41582-022-00679-w] [PMID: 35729337]
5. Kleihues P, Burger PC, Scheithauer BW. Histological typing of tumours of the central nervous system: Springer Science & Business Media; 2012. [Link]
6. Masjoodi S, Hashemi H, Oghabian M, Sharifi G. Differentiation of edematous, tumoral and normal areas of brain using diffusion tensor and neurite orientation dispersion and density imaging. J Biomed Phys Eng. 2018;**8**(3):251-260. [PMID: 30320029]
7. Rapalino O. Treatment Planning. Hybrid PET/MR neuroimaging: a comprehensive approach. Springer. 2022:579-587. [DOI: 10.1007/978-3-030-82367-2_49]
8. Fieremans E, Jensen JH, Helpern JA. White matter characterization with diffusional kurtosis imaging. Neuroimage. 2011;**58**(1):177-188. [DOI: 10.1016/j.neuroimage.2011.06.006] [PMID: 21699989]
9. Wu EX, Cheung MM. MR diffusion kurtosis imaging for neural tissue characterization. NMR Biomed. 2010;**23**(7):836-848. [DOI: 10.1002/nbm.1506] [PMID: 20623793]
10. Martinez-Heras E, Grussu F, Prados F, Solana E, Llufriu S, editors. Diffusion-weighted imaging: recent advances and applications. Semin Ultrasound CT MR. 2021;**42**(5):490-506. [DOI: 10.1053/j.sult.2021.07.006] [PMID: 34537117]
11. Veraart J, Poot DH, Van Hecke W, Blockx I, Van der Linden A, Verhoye M, et al. More accurate estimation of diffusion tensor parameters using diffusion kurtosis imaging. Magn Reson Med. 2011;**65**(1):138-145. [DOI: 10.1002/mrm.22603] [PMID: 20878760]
12. Bulik M, Kazda T, Slampa P, Jancalek R. The diagnostic ability of follow-up imaging biomarkers after treatment of glioblastoma in the temozolomide era: implications from proton MR spectroscopy and apparent diffusion coefficient mapping. Biomed Res Int. 2015;**2015**(1):641023. [DOI: 10.1155/2015/641023] [PMID: 26448943]
13. Sinha S, Bastin ME, Whittle IR, Wardlaw JM. Diffusion tensor MR imaging of high-grade cerebral gliomas. AJNR Am J Neuroradiol. 2002;**23**(4):520-527. [PMID: 11950638]
14. Sundgren PC, Fan X, Weybright P, Welsh RC, Carlos RC, Petrou M, et al. Differentiation of recurrent brain tumor versus radiation injury using diffusion tensor imaging in patients with new contrast-enhancing lesions. Magn Reson Imaging. 2006;**24**(9):1131-1142. [DOI: 10.1016/j.mri.2006.07.008] [PMID: 17071335]
15. Zakharova NE, Batalov AI, Pogosbekian EL, Chekhonin IV, Goryaynov SA, Bykanov AE, et al. Perifocal Zone of Brain Gliomas: Application of Diffusion Kurtosis and Perfusion MRI Values for Tumor Invasion Border Determination. Cancers. 2023;**15**(10):2760. [DOI: 10.3390/cancers15102760] [PMID: 37345097]
16. Delgado AF, Fahlström M, Nilsson M, Berntsson SG, Zetterling M, Libard S, et al. Diffusion kurtosis imaging of gliomas grades II and III-a study of perilesional tumor infiltration, tumor grades and subtypes at clinical presentation. Radiol Oncol. 2017;**51**(2):121-129. [DOI: 10.1515/raon-2017-0010] [PMID: 28740446]
17. Tan Y, Wang X-C, Zhang H, Wang J, Qin J-B, Wu X-F, et al. Differentiation of high-grade-astrocytomas from solitary-brain-metastases: comparing diffusion kurtosis imaging and diffusion tensor imaging. Eur J Radiol. 2015;**84**(12):2618-2624. [DOI: 10.1016/j.ejrad.2015.10.007]
18. Raab P, Hattingen E, Franz K, Zanella FE, Lanfermann H. Cerebral gliomas: diffusional kurtosis imaging analysis of microstructural differences. Radiology. 2010;**254**(3):876-881. [DOI: 10.1148/radiol.09090819] [PMID: 20089718]
19. Hansen B, Lund TE, Sangill R, Jespersen SN. Experimentally and computationally fast method for estimation of a mean kurtosis. Magn Reson Med. 2013;**69**(6):1754-1760. [DOI: 10.1002/mrm.24743] [PMID: 23589312]
20. Hui ES, Fieremans E, Jensen JH, Tabesh A, Feng W, Bonilha L, et al. Stroke assessment with diffusional kurtosis imaging. Stroke. 2012;**43**(11):2968-2973. [DOI: 10.1161/STROKEAHA.112.657742] [PMID: 22933581]
21. Wu X-f, Liang X, Wang X-c, Qin J-b, Zhang L, Tan Y, et al. Differentiating high-grade glioma recurrence from pseudoprogression: Comparing diffusion kurtosis imaging and diffusion tensor imaging. Eur J Radiol. 2021;**135**:109445. [DOI: 10.1016/j.ejrad.2020.109445] [PMID: 33341429]

[Downloaded from journal.nkums.ac.ir on 2025-07-31]