



Original Article

Evaluation of the Wound Healing Effect of Nanofibers Enriched with Eucalyptus Extract and Flaxseed Oil in Mice

Mohammad Amin Miri<sup>1</sup>, Sara Daneshmand<sup>2\*</sup>, Jafar Shahraki<sup>3</sup>, Omolbanin Shahraki<sup>4</sup>

1. Department of Food Sciences and Technology, University of Zabol, Zabol, Iran
2. Department of Pharmaceutics, Faculty of Pharmacy, Zabol University of Medical Sciences, Zabol, Iran
3. Department of Pharmacology and Toxicology, Faculty of Pharmacy, Zabol University of Medical Sciences, Zabol, Iran
4. Infectious Diseases and Tropical Medicine Research Center, Research Institute of Cellular and Molecular Sciences in Infectious Diseases, Zahedan University of Medical Sciences, Zahedan, Iran

\*Corresponding author: Sara Daneshmand, Department of Pharmaceutics, Faculty of Pharmacy, Zabol University of Medical Sciences, Zabol, Iran. Email: sdmehrpooya@gmail.com

DOI: [10.22034/nkums.18.1.7](https://doi.org/10.22034/nkums.18.1.7)

How to Cite this Article:

Miri MA, Daneshmand S, Shahraki J, Shahraki O. Evaluation of the Wound Healing Effect of Nanofibers Enriched with Eucalyptus Extract and Flaxseed Oil in Mice. J North Khorasan Univ Med Sci. 2026;18(1): 7-15 DOI: 10.22034/nkums.18.1.7

Received: 11 November 2023

Accepted: 23 Decembre 2025

Keywords:

Eucalyptus essential oil

Flaxseed oil

Nanofiber

Wound healing

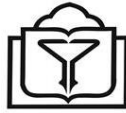Abstract

**Introduction:** The treatment of wounds has long been one of the challenges faced by humanity. Therefore, efforts to discover compounds that promote wound healing with fewer side effects are essential. Eucalyptus and flaxseed are plant-derived products, the antimicrobial and wound healing effects of which have been reported in many studies. Recently, the electrospinning process has been widely used as a technology for the production of nanofibers that can provide conditions similar to the extracellular matrix. The present study aimed to evaluate the effect of nanofibers containing eucalyptus and flaxseed oil on skin wound healing in mice.

**Methods:** During the process of preparing nanofibers, eucalyptus essential oil and flaxseed oil were loaded into the nanofibers prepared from Zein. Afterwards, to investigate the effect on wound healing, 36 mice were divided into 6 groups: negative control (distilled water), positive control (alpha ointment), blank (nanofibers without eucalyptus essential oil and flaxseed oil), nanofibers containing flaxseed oil (Fiber-Flex), nanofibers containing eucalyptus essential oil (Fiber-Euc), and nanofibers containing eucalyptus essential oil and flaxseed oil (Fiber-Euc-Flex). After creating a wound in all groups, the products were used on the wound site for 14 days. For the macroscopic study, wound size was measured on days 0, 1, 2, 3, 5, 7, 9, 11, 13, and 14. Moreover, on the 14<sup>th</sup> day after wounding, the mice were euthanized, and the repaired tissues were examined for histopathological studies. Hematoxylin-eosin staining was performed on the samples and examined by a pathologist. Data analysis was performed using SPSS software (version 25.0)

**Results:** On the second day, the mean wound diameter in the Fiber-Euc-Flex group was lower than that of the negative control group. The mean diameter of the wound on the 7<sup>th</sup>, 9<sup>th</sup>, 11<sup>th</sup>, and 14<sup>th</sup> day in the Fiber-Euc-Flex group was significantly lower than that of the negative control group. On the 13<sup>th</sup> day of the study, the mean diameter of the wound in all the investigated groups was lower than that of the negative control group. On the 14<sup>th</sup>, the mean diameter of the wound in the Fiber-Euc-Flex group was significantly lower than that in all other groups.

**Conclusions:** The results of the current study showed that nanofibers containing eucalyptus and flaxseed oil accelerated the wound healing process and reduced the time required for complete wound healing.



## بررسی اثر نانوفیبرهای حاوی عصاره اکالیپتوس و روغن دانه کتان تهیه شده به روش الکتروریسی بر روند بهبود زخم در موش های سوری

محمدامین میری<sup>۱</sup>، سارا دانشمند<sup>۲\*</sup>، جعفر شهرکی<sup>۳</sup>، ام‌البنین شهرکی<sup>۴</sup>

<sup>۱</sup> دانشیار، گروه علوم و صنایع غذایی، دانشکده کشاورزی، دانشگاه زابل، زابل، ایران  
<sup>۲</sup> دانشیار، گروه فارماسیوتیکس، دانشکده داروسازی، دانشگاه علوم پزشکی زابل، زابل، ایران  
<sup>۳</sup> دانشیار، گروه سم‌شناسی و فارماکولوژی، دانشکده داروسازی، دانشگاه علوم پزشکی زابل، زابل، ایران  
<sup>۴</sup> استادیار، مرکز تحقیقات بیماری‌های عفونی و گرمسیری، پژوهشکده سلولی و ملکولی در بیماری‌های عفونی، دانشگاه علوم پزشکی زاهدان، زاهدان، ایران

\*نویسنده مسئول: سارا دانشمند، گروه فارماسیوتیکس، دانشکده داروسازی، دانشگاه علوم پزشکی زابل، زابل، ایران. ایمیل: [sdmehrpoooya@gmail.com](mailto:sdmehrpoooya@gmail.com)

DOI: 10.22034/nkums.18.1.7

تاریخ دریافت: ۱۴۰۲/۰۸/۲۰	چکیده
تاریخ پذیرش: ۱۴۰۴/۱۰/۰۲	مقدمه: امروزه استفاده از داروهای طبیعی افزایش یافته و داروهای سنتزی با توجه به عوارض آنها در حال محدود شدن است. امروزه، مواد دارای خاصیت ترمیم زخم مورد توجه قرار گرفته است. با توجه به اثرات ترمیم زخم اکالیپتوس و روغن کتان بر آن شدیم که سیستم جدید دارورسانی با نانوالیاف‌ها را جهت تأثیر بهتر طراحی کنیم. بنابراین، در مطالعه حاضر اثر نانوالیاف حاوی اکالیپتوس و روغن کتان بر ترمیم زخم بر روی موش سوری بررسی شد.
واژگان کلیدی: اسانس اکالیپتوس روغن کتان ترمیم زخم نانوالیاف	<b>روش کار:</b> ۳۶ سر موش Balb/c به ۶ گروه کنترل منفی، کنترل مثبت، بلاتک (نانوالیاف فاقد اکالیپتوس و روغن کتان) نانوالیاف حاوی روغن کتان (Fiber-Flex)، نانوالیاف حاوی اکالیپتوس (Fiber-Euc) و نانوالیاف حاوی اکالیپتوس و روغن کتان (Fiber-Euc-Flex) تقسیم شدند. پس از ایجاد زخم، فرآورده‌ها به مدت ۱۴ روز، در محل زخم استعمال شدند. جهت مطالعه ماکروسکوپی، از محل زخم در روزهای ۰، ۱، ۲، ۳، ۵، ۷، ۹، ۱۱، ۱۳، ۱۴ و جهت مطالعه میکروسکوپی در روزهای ۰ و ۱۴ نمونه برداری شد. رنگ‌آمیزی هماتوکسیلین-ئوزین روی نمونه‌ها انجام گرفت و توسط پاتولوژیست بررسی شد. برای تجزیه و تحلیل داده‌ها از نرم‌افزار SPSS نسخه ۲۵ استفاده شد.
	<b>یافته‌ها:</b> در روز دوم میانگین قطر زخم در گروه Fiber-Euc-Flex کمتر از گروه کنترل منفی بود. میانگین قطر زخم در روز هفتم، نهم، یازدهم، و چهاردهم در گروه Fiber-Euc-Flex به‌طور معناداری کمتر از گروه کنترل منفی بود. در روز سیزدهم مطالعه میانگین قطر زخم در تمامی گروه‌های بررسی شده کمتر از گروه کنترل منفی بود. در روز چهاردهم میانگین قطر زخم در گروه Fiber-Euc-Flex نسبت به همه گروه‌ها به‌طور معناداری کمتر بود.
	<b>نتیجه‌گیری:</b> اثر نانوالیاف حاوی اکالیپتوس و روغن کتان بر ترمیم زخم و همچنین میانگین قطر زخم بهتر از پماد آلفا بود.

### مقدمه

التیام زخم فرایندی پیچیده و منظم است و مستلزم تعامل بین انواع مختلف سلول‌ها، پروتئین‌های ساختمانی، فاکتورهای رشد و آنزیم‌های پروتئاز است. سلول‌های ماست سل، فیبروبلاست‌ها و ماکروفاژها نقش مهمی در ترمیم زخم دارند. در ناحیه زخم، سیستم گردش خون آسیب می‌بیند و ارسال پیام از سلول‌های آسیب‌دیده باعث قطع خونریزی و درنهایت القای رگ‌زایی می‌شود. رگ‌زایی باعث

سوانح و جراحی‌ها از علل اصلی ایجاد زخم است و با توجه به شیوع بالای زخم‌ها سرعت ترمیم زخم و نحوه ترمیم زخم مسئله مهمی محسوب می‌شود. شناخت مراحل ترمیم زخم و مکانیسم‌های مؤثر بر روند التیام زخم می‌تواند به ارائه راهکارهای مناسب در ترمیم و درمان زخم و جلوگیری از عوارض ناخواسته ناشی از ترمیم نامناسب زخم از جمله چسبندگی‌های بافتی کمک کند [۱].

می‌کند [۱۰].

گیاه کتان گیاهی دولپه‌ای با نام علمی *Linum Usitatissimum* از دسته گیاهان گل‌دار رده دو لپه‌ای‌ها، راسته مالپیگی‌سانان، تیره کتانیان و سرده کتان است. دانه گیاه غنی از فیبر، پروتئین و چربی است [۱۱]. روغن دانه کتان باعث کاهش حساسیت پوستی و همچنین باعث تحریک سنتز ترکیباتی از جمله پروستاگلاندین‌ها، ترمبوکسان‌ها و لوکوترین‌ها و در نتیجه باعث بروز انواع اثرات بیولوژیکی از جمله رگ‌زایی می‌شود. روغن دانه کتان دارای اثرات استروژنی است و استروژن‌ها با کاهش متابولیسم پروتئین‌ها و افزایش سنتز کلاژن قدرت کشسانی پوست را افزایش می‌دهند و به دنبال آن بهبود زخم را تسریع می‌کنند. استروژن‌ها با تحریک مونسیت‌ها و ماکروفاژها رگ‌زایی را افزایش می‌دهند. ترکیبات استروژنی به‌عنوان عوامل میتوز و مهارکننده عامل مهاجرت ماکروفاژی نیز عمل می‌کنند [۱۲]. این خصوصیات در مجموع روغن دانه کتان را به‌عنوان ترکیب مناسبی در ساختار پانسمان‌ها مطرح می‌کند.

مواد استفاده‌شده برای پانسمان زخم باید زیست‌سازگار باشند و رشد لایه‌های درم و اپی‌درم را تسریع کنند. خصوصیات دیگری که از یک پانسمان مطلوب انتظار می‌رود عبارت‌اند از تسریع التیام زخم، نگهداری رطوبت زخم، تطابق، کنترل درد، کنترل بو، غیر آلرژن و غیر محرک بودن. یکی از راه‌های کاهش عوارض ناخواسته و افزایش پایداری فرمولاسیون ترکیبات دارویی تهیه فرمولاسیون از طریق روش الکترورسی است [۵]. در الکترورسی نانوالیاف پلیمری با استفاده از محلول‌ها یا مواد مذاب پلیمری با عبور از لوله‌های موئینه و با کمک یک منبع با ولتاژ بالا تولید می‌شوند. از میان نانوالیاف الکترورسی‌شده زیست‌سازگار، نانوالیاف ژئین می‌توانند خصوصیات را فراهم کنند که مورد علاقه برای کاربردهای پزشکی است. میزان تخلخل، اندازه تخلخل و داشتن ساختار سه‌بعدی یک غشای نانوالیافی تقلیدی از ماتریکس خارج سلولی است. نانوفیبرهای الکترورسی‌شده دارای منافذ بسیار زیاد با نفوذپذیری مناسب به گاز و زیست‌سازگار و ایدئال برای پانسمان زخم هستند. نانوفیبرهای الکترورسی‌شده می‌توانند فرایند ترمیم زخم را با تأثیر بر فرایندهای تکثیر و تمایز بهبود بخشند [۵].

با توجه به خواص مناسب اسانس اکالیپتوس و روغن دانه کتان در جهت بهبود زخم و همچنین ویژگی‌های داربست نانوالیاف ژئین ساخته‌شده به روش الکترورسی، مطالعه حاضر با هدف بررسی تأثیر پانسمان مذکور در زخم‌های مدل حیوانی موش سوری انجام شد.

## روش کار

این مطالعه از نوع آزمایشگاهی است و در دانشکده داروسازی زابل (کد اخلاق شماره IR.ZBMU.REC.1398.137) انجام شده است. همچنین تهیه و تعیین خصوصیات نانوفیبر حاوی اسانس اکالیپتوس و روغن دانه کتان در دانشگاه علوم پزشکی زابل با کد اخلاق IR.ZBMU.REC.1398.138 انجام گرفته است. جهت تهیه نانوالیاف، روغن دانه کتان و اسانس اکالیپتوس (شرکت گل اکسیر، ایران) در محلول ژئین مخلوط شد (سیگما، آمریکا). سپس، به‌وسیله دستگاه الکترورسی به نانوالیاف تبدیل شد. جهت بررسی ویژگی‌ها و خاصیت ضد میکروبی نانوالیاف حاصل، آزمایشاتی شامل میکروسکوپ الکترونی

خون‌رسانی بیشتر به بافت آسیب دیده می‌شود و بهبود زخم را تسریع می‌بخشد. به‌طور کلی، هر عاملی که رگ‌زایی را افزایش دهد، موجب تسریع بهبود زخم می‌شود [۲].

یکی از راهکارهای مهم در تسریع بهبود زخم، پانسمان زخم است. پانسمان‌هایی که جهت زخم‌ها به کار می‌روند، بسیار متنوع هستند. پانسمان‌های سنتی، از مشتقات سلولز هستند که موجب ممانعت از ورود عفونت خارجی به زخم و همچنین موجب جذب ترشحات زخم می‌شوند. پانسمان‌های نوین علاوه بر مزیت‌های پانسمان‌های سنتی موجب محافظت بیشتر در برابر تروما، ایجاد محیط مرطوب جهت تسریع بهبود زخم، و جلوگیری از ورود عفونت‌های اطراف زخم به محل زخم می‌شوند. پانسمان‌های نوین شامل انواع مختلفی از پانسمان‌ها شامل آلژینات، هیدروژل‌ها، فوم‌ها، الکتروژل‌ها و ... هستند. در سال‌های اخیر مهندسی بافت به‌عنوان یک رشته آکادمیک فرصت بی‌نظیری را برای پیشرفت روش‌های درمانی جهت درمان بیماری‌ها و زخم‌های پوستی فراهم کرده است [۳].

طراحی داربست، نقشی تعیین‌کننده در زمینه ترمیم زخم دارد. داربست‌های نانوفیبر با تشکیل شبکه‌ای از الیاف به‌هم تنیده‌شده با منافذ فراوان، فضایی شبیه به ماتریکس خارج سلولی بدن برای سلول‌ها فراهم می‌کند. اخیراً از فرایند الکترورسی به‌عنوان فناوری تولید نانوالیاف که می‌تواند شرایط مشابه ماتریکس خارج سلولی را فراهم کند، استفاده‌های زیادی می‌شود. علاوه بر اهمیت ایجاد ساختار مناسب مشابه با ماتریکس خارج سلولی، نوع زیست مواد پلیمری استفاده‌شده در تولید داربست‌های نانولیفی نیز از اهمیت زیادی برخوردار است. پلیمرهای طبیعی مانند ژئین و کیتوسان به‌دلیل خواص زیستی مناسب نظیر قابلیت زیست‌سازگاری و خواص ضد میکروبی و غیرسمی و التیام‌دهنده زخم، در مصارف زیست‌پزشکی کاربرد زیادی دارند. به‌منظور ارتقای قابلیت الکترورسی و افزایش هیدروفیلیسیته از پلیمرهای آب‌دوستی چون پلی‌وینیل الکل به شکل مخلوط با این پلیمرهای طبیعی استفاده می‌شود [۴].

پوشش و پانسمان برای زخم‌های انسانی با هدف محافظت، خارج‌سازی عفونت و چرک، بازدارندگی از تهاجم میکروارگانیسم‌ها و بهبود ظاهر زخم ترمیمی انجام می‌شود. امروزه، پانسمان‌های غشای نانولیفی الکترورسی‌شده می‌توانند نیازهای مهم ترمیم را مانند امکان نفوذ گاز و محافظت از زخم در برابر عفونت و دهیدراسیون را تأمین کنند. پوشش زخم از نانوالیاف الکترورسی‌شده فواید بسیار زیادی را نسبت به پوشش حاصله توسط فرایندهای معمولی در بردارد. غشای الکترورسی‌شده برای اتصال و تکثیر سلولی در ترمیم زخم مؤثر است. ساختار متخلخل غشای نانوالیاف قابلیت زدودن چرک از روی زخم و کنترل آب از دست‌رفته توسط تبخیر از سطح پوست به همراه قابلیت عبور اکسیژن را دارد [۵].

اکالیپتوس یک گیاه گل‌دار و دولپه‌ای است که از راسته موردسانان و تیره اکالیپتیان است. اسانس اکالیپتوس برای نظافت سطوح، ضد عفونی کردن سطوح، دفع حشرات، ضد سرفه، ضد انعقاد و در مقادیر بسیار کم در مکمل‌های غذایی به‌ویژه شیرینی استفاده می‌شود. همچنین، اکالیپتوس خواص ضد میکروبی و آنتی‌اکسیدانی دارد [۶-۹] علاوه بر خصوصیات بالا، اثرات ضد درد و ضد التهاب عصاره و روغن اکالیپتوس آن را به‌عنوان ترکیب مناسبی در ساختار پانسمان‌ها مطرح

شدند، به طوری که تمام زخم به طور کامل پوشانده و سپس زخم‌ها پانسمان شدند.

#### ارزیابی ترمیم زخم (مطالعه ماکروسکوپی)

پس از ایجاد زخم و استعمال فرآورده‌ها محل زخم‌ها روزانه از لحاظ ظاهری بررسی شد و در صورت مشاهده هرگونه علامتی از وجود آلودگی میکروبی از جمله ترشح چرکی، بوی تعفن و ... موش مبتلا از آزمون خارج شد. جهت بررسی روند ترمیم زخم در مطالعه ماکروسکوپی، اندازه زخم در روزهای ۰، ۱، ۲، ۳، ۵، ۷، ۹، ۱۱، ۱۳، و ۱۴ با خط کش مدرج اندازه‌گیری شد. عکس‌برداری از محل زخم در روزهای مقرر، پس از ایجاد بی‌هوشی موقت در موش‌های سوری با دوربین دیجیتال عکاسی کانن (مدل EOS 4000D با لنز ۱۸-۵۵ میلی‌متر) در مجاورت خط کش مدرج در فاصله تقریبی ۶۰ سانتی‌متر انجام شد [۱۳]. عکس‌های گرفته‌شده با نرم‌افزار Scion Image (Alpha 4.0.3.2)، پس از مشخص کردن مقیاس‌ها در نرم‌افزار محاسبه شد.

#### تهیه بیوپسی و مطالعه بافت‌شناسی (مطالعه میکروسکوپی)

نمونه‌برداری جهت مطالعه بافت‌شناسی در روزهای صفر و چهارده مطالعه انجام گرفت. ابتدا، موش‌ها با کتامین-زایلازین بی‌هوش شدند. به منظور نمونه‌برداری برای مطالعه بافت‌شناسی، بافت تشکیل‌شده در محل زخم و قدری از نواحی سالم اطراف آن با قیچی، تیغ بیستوری، و پنس به صورت یک دایره با شعاع بزرگ‌تر از زخم به طور کامل و عمیق برداشته شد و در ظروف نمونه‌گیری حاوی فرمالین ۱۰٪ قرار گرفت [۱۳]. پس از نمونه‌برداری از بافت و رنگ‌آمیزی هماتوکسیلین-اوتوزین روند ترمیم زخم با در نظر گرفتن پارامتر ترمیم (آماس) توسط میکروسکوپ مدل المیوس CX23 (ژاپن) ارزیابی د و پس از بررسی به صورت کمی درجه‌بندی شد (جدول ۱).

جدول ۱. جدول امتیازدهی کمی پارامتر ترمیم زخم در مطالعه بافت‌شناسی

درجه کیفی	آماس
۱	حاد و خفیف
۲	حاد و متوسط
۳	حاد و شدید
۴	حاد و مزمن
۵	مزمن خفیف تا متوسط
۶	خفیف

برای تجزیه و تحلیل داده‌ها از نرم‌افزار SPSS نسخه ۲۵ استفاده شد. توصیف نتایج مربوط به داده‌های کمی با توزیع نرمال، به صورت میانگین  $\pm$  انحراف معیار و متغیرهای کیفی به صورت فراوانی (درصد) ارائه شد. روند تغییرات قطر زخم در گروه‌های مختلف از آزمون آماری آنوای یک‌طرفه (One-Way ANOVA) و در صورت معنی‌دار بودن این آزمون برای مقایسه گروه‌ها از تست تعقیبی توکی (-Tukey Kramer post-test) استفاده شد. در این مطالعه، میزان معناداری کمتر از ۰/۰۵ ( $P < 0/05$ ) معنی‌دار در نظر گرفته شده است.

روشی (Scanning Electron Microscopy, SEM)، تعیین قطر الیاف با نرم‌افزار Image J (نسخه ۵2.1)، میکروسکوپ نیروی اتمی (AFM, JPK-Nano Wizard II, Atomic Force microscopy)، پراش اشعه ایکس (X-ray diffraction, XRD, PW1730, Netherlands)، آنالیز حرارتی گرماسنجی وزنی (Thermogravimetric analysis, TGA, Q600, USA)، بازده انکسپولاسیون به روش اسپکتروفتومتری (UV-Vis spectroscopy) (Gold Spectrumlab 54, USA) و بررسی خاصیت ضد میکروبی نانوالیاف تولیدی به روش دیسک دیفیوژن انجام شد.

نتایج SEM نشان داد مورفولوژی الیاف الکترونیسی‌شده، یکنواخت و فاقد گویچه بودند. تصاویر AFM بیانگر تصاویر سه‌بعدی و لوله‌ای شکل الیاف حاصل از الکترونیسی زئین/روغن دانه کتان/اسانس اکالیپتوس بودند. الگوی پراش اشعه ایکس نشان‌دهنده افزایش شدت بلورینگی تیمارها نسبت به نمونه شاهد بود. براساس نتایج آنالیز حرارتی، روغن دانه کتان و اکالیپتوس باعث افزایش پایداری حرارتی نانوالیاف زئین شدند. نتایج آزمون میکروبی نیز نشان داد افزودن روغن دانه کتان به اسانس اکالیپتوس باعث تقویت خاصیت ضد میکروبی نانوالیاف می‌شود.

در مطالعه حاضر از ۳۶ سر موش سوری نر بالغ با وزن حدود ۲۰-۲۵ گرم (آزمایشگاه حیوانات، دانشگاه علوم پزشکی زابل) استفاده شد. این مطالعه براساس استاندارد رعایت حقوق حیوانات دانشگاه علوم پزشکی زابل انجام شد. موش‌ها قبل از مطالعه و طی مطالعه در شرایط استاندارد آزمایشگاهی (۲۵±۲ درجه سانتی‌گراد، رطوبت نسبی ۴۰-۴۵ درصد، دوره روشنایی/تاریکی ۱۲ ساعته و با دسترسی کامل به آب و غذا) نگهداری شدند. در روز صفر پس از القاء بی‌هوشی در هر ۳۶ سر موش با استفاده از پنج بیوپسی استاندارد یک زخم ایجاد شد. به منظور القای بی‌هوشی در موش‌ها از مخلوط زایلازین و کتامین (Alfasan Company, Netherlands) به صورت تزریق داخل صفاقی (IP) استفاده شد (Xylazine 7.5mg/kg, Ketamine 60mg/kg). پس از بی‌هوش شدن کامل موش‌ها، موی حیوانات به وسیله ماشین اصلاح، تا حد ممکن کوتاه شد و سپس به کمک آب و صابون و تیغ اصلاح ناحیه پشت حیوان به طور کامل تراشیده شد.

پس از اصلاح کامل موها، موضع با الکل ۷۰ درصد و سپس با بتادین ضد عفونی شد. محل تقریبی ایجاد زخم در قسمت پشت و بین دو شانه موش‌ها بود. منطقه ایجاد زخم به گونه‌ای انتخاب شد که دسترسی دست‌ها و دهان حیوان به زخم ممکن نشود. بعد از ضد عفونی کردن منطقه ایجاد زخم، با استفاده از پانچ پوستی، زخمی با قطر حدود ۳/۵ میلی‌متر و عمق ۳ میلی‌متر ایجاد شد. بر روی هر حیوان تنها یک زخم ایجاد شد [۱۳]. سپس موش‌ها در ۶ گروه تقسیم‌بندی شدند و طی دو هفته زخم‌ها در تماس با فرمولاسیون‌های مختلف تهیه‌شده به شکل زیر قرار گرفتند. شش گروه عبارت بودند از: کنترل منفی (آب مقطر)، کنترل مثبت (پماد آلفا)، پلانک (نانوالیاف فاقد اسانس اکالیپتوس و روغن کتان)، نانوالیاف حاوی روغن کتان (Fiber-Flex)، نانوالیاف حاوی اسانس اکالیپتوس (Fiber-Euc) و نانوالیاف حاوی اسانس اکالیپتوس و روغن کتان (Fiber-Euc-Flex). فرآورده مورد آزمون روزانه (به مقدار ۲ میلی‌گرم در سانتی‌متر مربع پوست) به مدت ۱۴ روز، به صورت موضعی در محل زخم استعمال

یافته‌ها

از گروه کنترل منفی بود ( $P < 0.05$ ). در روز هفتم، میانگین قطر زخم در گروه Fiber-Euc، Fiber-Flex، و Fiber-Euc-Flex به‌طور معناداری کمتر از گروه کنترل منفی بود ( $P < 0.05$ ). در روز نهم مطالعه، میانگین قطر زخم در گروه Fiber-Euc-Flex، Fiber-Flex، و Fiber-Euc به‌طور معناداری کمتر از گروه کنترل منفی بود ( $P < 0.01$ ). همچنین، در روز یازدهم میانگین قطر زخم در گروه Fiber-Euc، Fiber-Euc-Flex، و Fiber-Flex به‌طور معناداری کمتر از گروه کنترل منفی بود ( $P < 0.01$ ).

براساس نتایج مطالعه حاضر که در جدول شماره ۲ آمده است، میانگین قطر زخم در روز صفر و یک در گروه‌های مختلف با یکدیگر تفاوت معناداری نداشت ( $P > 0.05$ ). در روز دوم، میانگین قطر زخم در گروه Fiber-Euc-Flex به‌طور معناداری کمتر از گروه کنترل منفی بود ( $P < 0.01$ ). در روز سوم، میانگین قطر زخم در بین گروه‌های مختلف با یکدیگر تفاوت معناداری نداشت ( $P < 0.05$ ). در روز پنجم مطالعه، میانگین قطر زخم در گروه Fiber-Euc به‌طور معناداری کمتر

جدول ۲. جدول مقایسه میانگین قطر زخم (Mean±SD) در موش‌های مورد مطالعه در زمان‌های مختلف

گروه پارامتر	کنترل منفی	کنترل مثبت	Fiber-Euc-Flex	Fiber-Euc	Fiber-Flex	بلانک
روز ۰	۳/۶ ± ۰	۳/۶ ± ۰	۳/۶ ± ۰	۳/۶ ± ۰	۳/۶ ± ۰	۳/۶ ± ۰
روز ۱	۳/۴۵ ± ۰/۱۴۳	۳/۵۳ ± ۰/۱۲۳	۳/۳۸ ± ۰/۲۱۵	۳/۴۶ ± ۰/۰۳۲	۳/۵۲ ± ۰/۰۵	۳/۴۳ ± ۰/۰۷۱
روز ۲	۳/۴۱ ± ۰/۱۵۴	۳/۴۶ ± ۰/۰۱۷*	۳/۲۵ ± ۰/۰۳۱**	۳/۲ ± ۰/۰۳۴	۳/۴۸ ± ۰/۱۶۵	۳/۴ ± ۰/۰۲۰
روز ۳	۳/۱۹ ± ۰/۰۳۸	۳/۴ ± ۰/۰۸۱*	۳/۱ ± ۰/۰۸۴	۳/۰۷ ± ۰/۱۲۲	۳/۱۸ ± ۰/۱۸۱	۳/۲۱ ± ۰/۰۳۶۵
روز ۵	۳/۰۳ ± ۰/۱۲۵	۳/۲۴ ± ۰/۰۹۷*	۲/۸۵ ± ۰/۰۵۲	۲/۸۳ ± ۰/۱۳۶*	۳/۰۳ ± ۰/۱۲۵	۳/۱ ± ۰/۰۲۸۱
روز ۷	۲/۴ ± ۰/۱۴۳	۲/۶ ± ۰/۲۶۰	۲/۱۶ ± ۰/۱۳۲*	۲/۱۲ ± ۰/۲۸۱*	۲/۰۷ ± ۰/۱۵۷**	۲/۲۱ ± ۰/۰۲۴۳
روز ۹	۱/۹۸ ± ۰/۱۸۱	۱/۸۵ ± ۰/۱۸۵	۱/۴۳ ± ۰/۱۶۱**	۱/۶۳ ± ۰/۰۲۶**	۱/۰۹۶ ± ۰/۰۷۷**	۱/۷۲ ± ۰/۰۳۵۶
روز ۱۱	۱/۲۶ ± ۰/۱۴۲	۱/۴۶ ± ۰/۱۲۱	۰/۵۵ ± ۰/۱۷۴**	۰/۹۳۷ ± ۰/۰۳۸۷**	۰/۷۵ ± ۰/۰۸۸**	۱/۱۵ ± ۰/۰۵۱
روز ۱۳	۰/۷۸۳ ± ۰/۱۳۵	۰/۵۸۶ ± ۰/۱۳۴*	۰/۳۵ ± ۰/۰۴۴**	۰/۲۶۲ ± ۰/۰۸۵**	۰/۲۶ ± ۰/۰۵۰**	۰/۵۸۳ ± ۰/۱۲۳*
روز ۱۴	۰/۵۳۳ ± ۰/۱۸۰	۰/۴۹۶ ± ۰/۱۱۷	۰ ± ۰**	۰/۰۵۵ ± ۰/۰۳۶**#	۰/۰۶ ± ۰/۰۱۶**# \$	۰/۲۶۶ ± ۰/۰۲۴**# \$

\* تفاوت معنادار با کنترل منفی  $P < 0.05$

\*\* تفاوت معنادار با کنترل منفی  $P < 0.01$

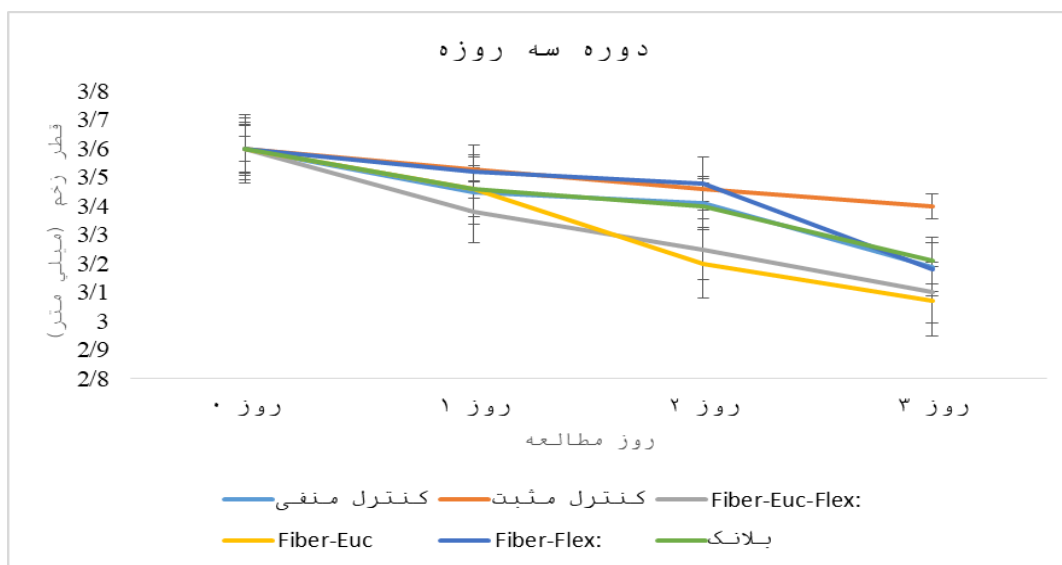
# تفاوت معنادار گروه Fiber-Euc-Flex با Fiber-Euc  $P < 0.001$

\$ تفاوت معنادار با گروه بلانک  $P < 0.001$

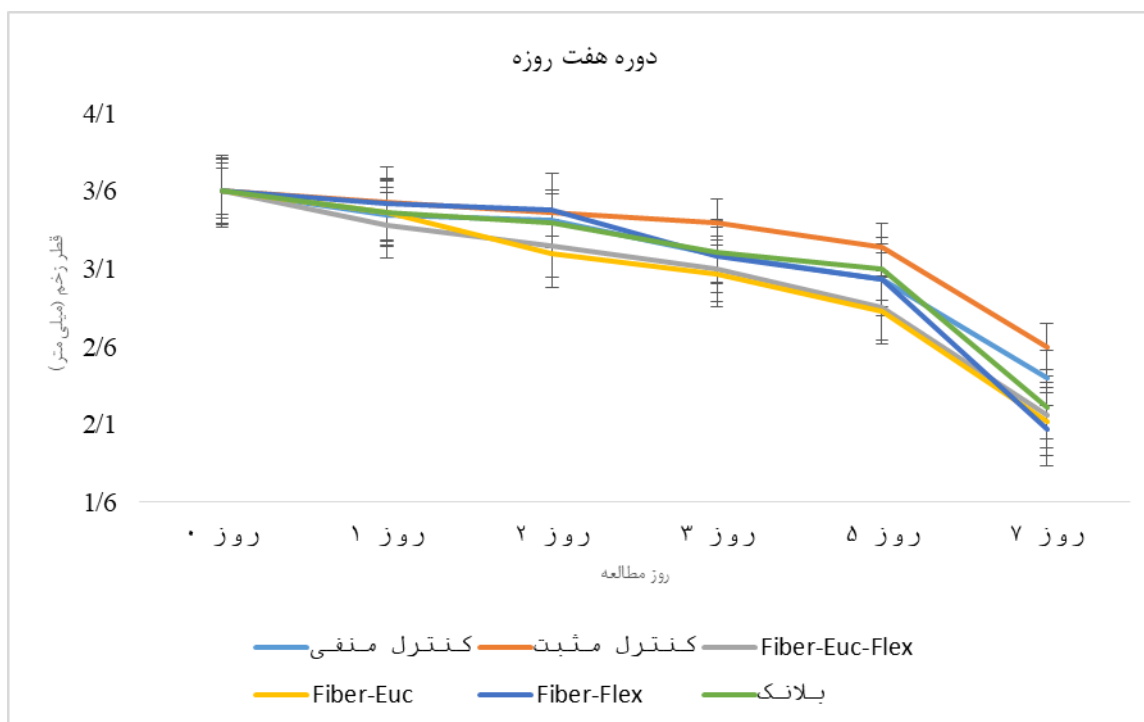
و بلانک به‌صورت معناداری کمتر بود ( $P < 0.001$ ). قطر زخم در گروه Fiber-Euc و Fiber-Flex نسبت به گروه بلانک به‌صورت معناداری کمتر بود ( $P < 0.001$ ).

با توجه به نتایج به‌دست‌آمده در این مطالعه نمودار روند ترمیم زخم در موش‌های مورد مطالعه در روزهای صفر تا سوم (شکل ۱) و هفتم (شکل ۲) و چهاردهم (شکل ۳) ترسیم شد.

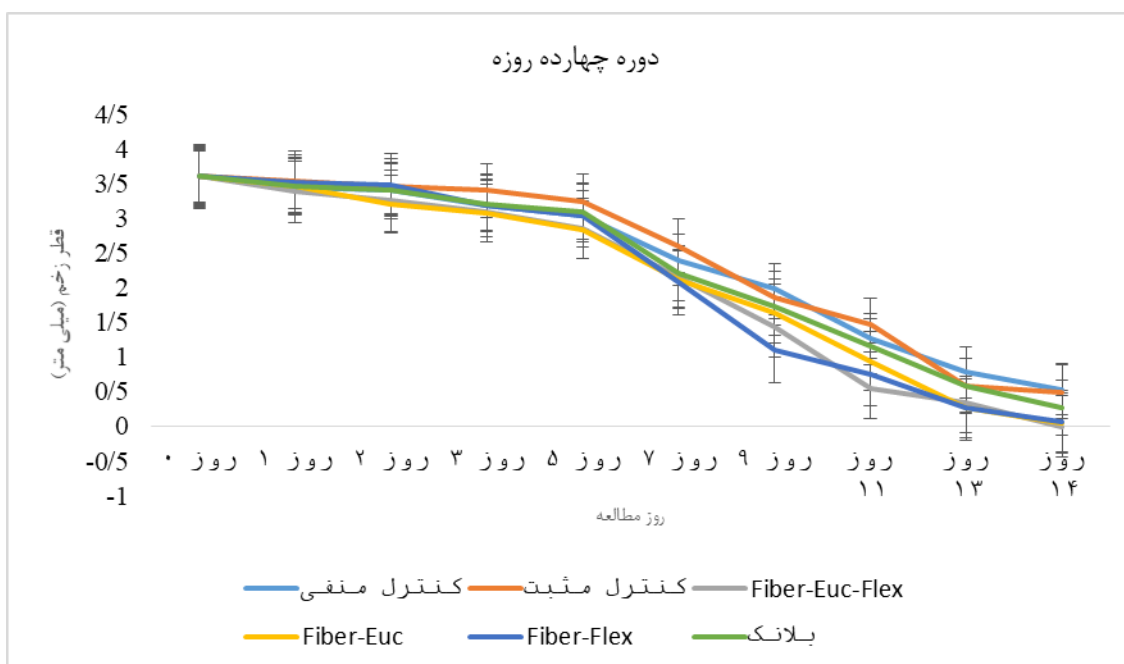
در روز سیزدهم مطالعه، میانگین قطر زخم در تمامی گروه‌های مورد بررسی کمتر از گروه کنترل منفی بود ( $P < 0.05$ ). همچنین، در روز چهاردهم میانگین قطر زخم در گروه‌های Fiber-Euc-Flex، Fiber-Euc، و Fiber-Flex و بلانک به‌طور معناداری کمتر از گروه کنترل منفی بود ( $P < 0.05$ ). در روز چهاردهم، میانگین قطر زخم در گروه Fiber-Euc-Flex نسبت به گروه‌های Fiber-Euc، Fiber-Flex،



شکل ۱. نمودار روند ترمیم زخم در موش‌های مورد مطالعه برحسب زمان‌های مختلف تا روز سوم. Fiber-Euc-Flex: نانوالیاف حاوی اکالیپتوس و روغن کتان، Fiber-Euc: نانوالیاف حاوی اکالیپتوس، و Fiber-Flex: نانوالیاف حاوی روغن کتان و بلانک: نانوالیاف فاقد اکالیپتوس و روغن کتان.



شکل ۲. نمودار روند ترمیم زخم در موش‌های مورد مطالعه برحسب زمان‌های مختلف تا روز هفتم. Fiber-Euc-Flex: نانوالیاف حاوی اکالیپتوس و روغن کتان، Fiber-Euc: نانوالیاف حاوی اکالیپتوس، و Fiber-Flex: نانوالیاف حاوی روغن کتان و بلانک؛ نانوالیاف فاقد اکالیپتوس و روغن کتان.

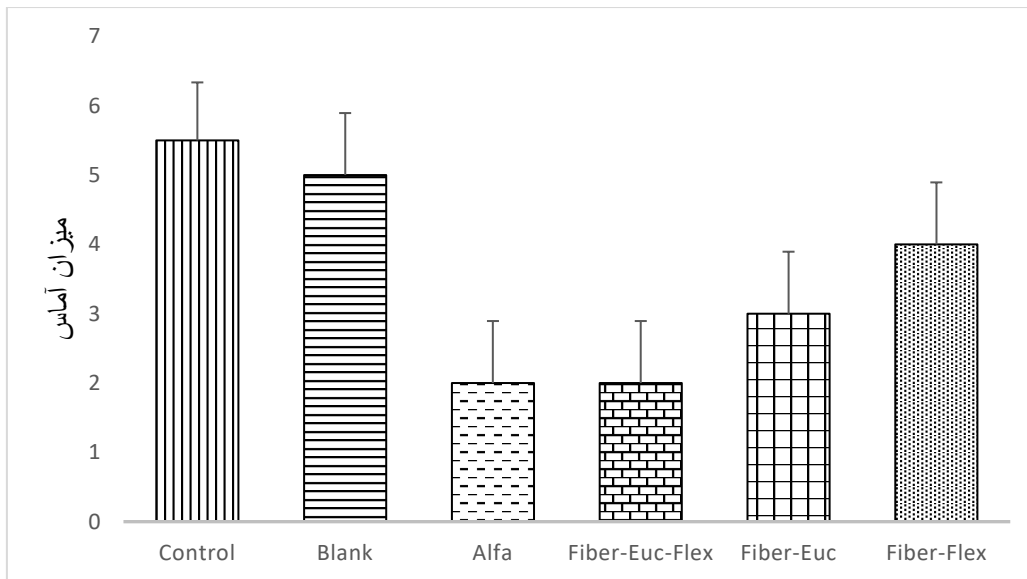


شکل ۳. نمودار روند ترمیم زخم در موش‌های مورد مطالعه برحسب زمان‌های مختلف تا روز چهاردهم. Fiber-Euc-Flex: نانوالیاف حاوی اکالیپتوس و روغن کتان، Fiber-Euc: نانوالیاف حاوی اکالیپتوس، و Fiber-Flex: نانوالیاف حاوی روغن کتان و بلانک؛ نانوالیاف فاقد اکالیپتوس و روغن کتان.

و کنترل نشده در محل زخم است. گروه بلانک نیز میزان آماس بالایی را نشان داد که حاکی از آن است که حامل به‌تنهایی اثر قابل توجهی در کاهش التهاب ندارد. در مقایسه با گروه‌های کنترل منفی و بلانک، تیمار آلفا باعث کاهش معنی‌دار میزان آماس شد. کمترین میزان آماس مربوط به گروه Fiber-Euc-Flex بود که بیانگر بیشترین توانایی این تیمار در مهار پاسخ التهابی و ادم است.

#### نتایج مطالعه میکروسکوپی (ارزیابی ترمیم زخم از نظر آسیب‌شناسی)

پس از آماده‌شدن لام‌ها روند ترمیم زخم با در نظر گرفتن پارامتر ترمیم (آماس) ارزیابی شد و پس از بررسی به‌صورت کمی درجه‌بندی شد. همان‌طور که در شکل ۴ مشاهده می‌شود، میزان آماس در گروه کنترل منفی بیشترین مقدار را نشان داد که بیانگر پاسخ التهابی طبیعی

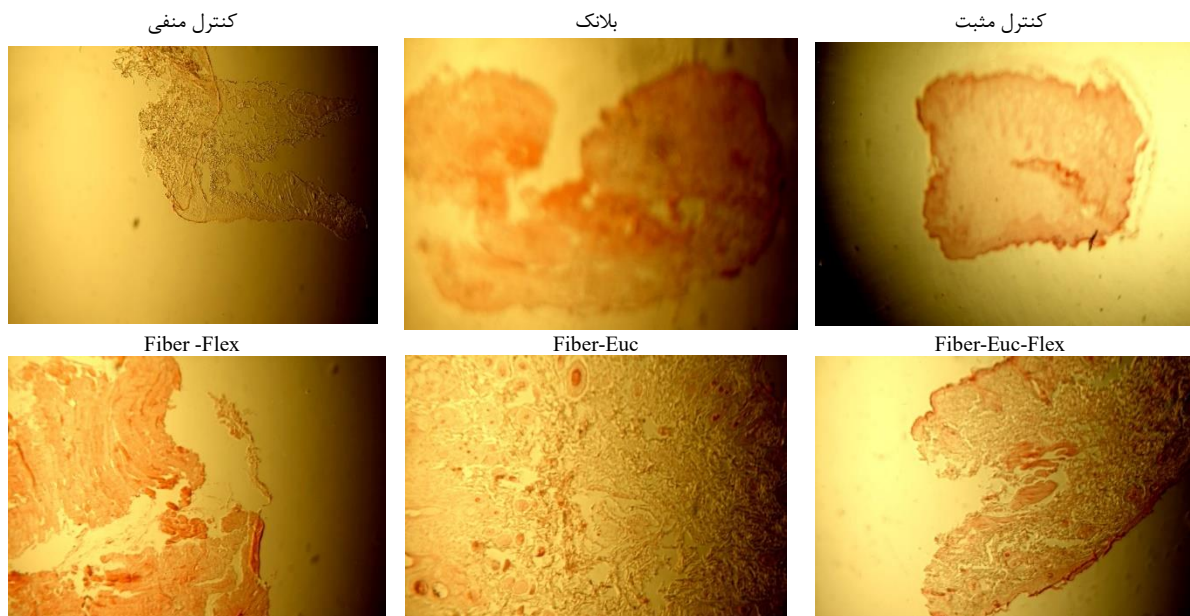


شکل ۴. نمودار میانگین نتایج میزان آماس در روز ۱۴ آزمون مربوط به پارامتر آماس مشاهده شده در زخم‌ها. \*تفاوت معنادار با کنترل منفی  $P < 0/05$  \*\* تفاوت معنادار با کنترل منفی  $P < 0/01$

#### مطالعات هیستوپاتولوژی

تحلیل تصاویر میکروسکوپی نشان‌دهنده تفاوت‌های بارز در کیفیت ترمیم بود (شکل ۵). در گروه کنترل منفی و بلانک، لبه‌های زخم باز بوده و بافت پوششی دچار نکروز و بی‌نظمی شدید است. در گروه‌های تک‌دارویی Euc و Flex، نانوالیاف حاوی اکالیپتوس به‌طور مشخصی

باعث افزایش تعداد عروق خونی در ناحیه درم شده است که نشان‌دهنده تسریع فاز تکثیر است. در گروه Fiber-Euc-Flex، تصویر نشان داد این گروه نه تنها در انسداد کامل فیزیکی زخم موفق بوده، بلکه باعث بازسازی ضمام پوستی شده است که نشان‌دهنده بازگشت عملکرد طبیعی پوست است. ضخامت اپی‌درم در این گروه با پوست سالم بیشترین شباهت را داشت.



شکل ۵. نتایج حاصل از مطالعات هیستوپاتولوژی گروه‌های مختلف در روز ۱۴ نشان‌دهنده این است که ضخامت لایه اپی‌درم در گروه Fiber-Euc-Flex به‌طور معنی‌داری ( $P < 0/05$ ) بیشتر از سایر گروه‌ها و مشابه پوست سالم است.

#### بحث

پژوهش حاضر به بررسی اثر پانسمان الکترورسی شده حاوی عصاره اکالیپتوس و روغن دانه کتان در ترمیم زخم موش‌های سوری پرداخته است. التیام زخم مسئله‌ای است که حاصل تعامل بین انواع

مختلف سلول‌ها، مولکول‌ها و ماتریکس خارج سلولی است که به‌صورت مجموعه‌ای از واکنش‌های متوالی بروز می‌کند. در این زمینه، پژوهش‌های بسیاری انجام شده که همگی با هدف تسریع در روند بهبودی زخم بوده است.

کاهش متابولیز پروتئین‌ها و افزایش کلاژن، قدرت کشسانی را افزایش می‌دهد و به دنبال آن جمع‌شدگی زخم را تسریع می‌کند [۹]. با توجه به اینکه نانوالیاف اکالیپتوس همراه روغن دانه کتان با سطح بیشتر و سایز کوچک‌تر موجب تسهیل برداشت آن توسط سلول‌ها می‌شود و با در نظر داشتن اینکه اکالیپتوس پایداری و زیست‌سازگاری کمی دارد، با استفاده از فناوری نانو، سعی در افزایش اثربخشی آن شده است. با توجه به اینکه زئین هیدروفوب است و به سطح زخم نمی‌چسبد و خاصیت انعطاف‌پذیری زیادی دارد، بنابراین جهت تهیه زخم‌پوش مناسب است [۴]. داربست تهیه‌شده به روش الکتروسی و با پایه اکالیپتوس همراه روغن دانه کتان، زیست‌سازگاری مناسبی داشته و موجب تسهیل در روند بهبود زخم می‌شود. در مطالعه حاضر، به نظر می‌رسد پیوند داربست زئین با اکالیپتوس همراه روغن دانه کتان باعث تسریع و کوتاه‌شدن زمان بهبودی زخم می‌شود.

### نتیجه‌گیری

طی روند مطالعه، اثر Fiber-Euc-Flex بر ترمیم زخم در موش‌های مورد بررسی بهتر از پماد آلفا بود. همچنین، میانگین قطر زخم در این گروه به‌طور معناداری بهتر از پماد آلفا، Fiber-Flex و Fiber-Euc به‌تنهایی بود. ترکیب روغن کتان و اسانس اکالیپتوس در بستر نانوالیاف، یک اثر سینرژیک (هم‌افزایی) ایجاد می‌کند. روغن کتان با فراهم‌کردن بستر چربی لازم برای بازسازی سلولی و اکالیپتوس با مدیریت التهاب و تحریک رگ‌زایی، فرایند ترمیم را به سمت بلوغ کامل بافتی هدایت می‌کنند. نانوالیاف ترکیبی Fiber-Euc-Flex می‌تواند به‌عنوان یک پانسمان زیستی کارآمد برای زخم‌های پوستی معرفی شود.

### تشکر و قدردانی

نویسندگان این مقاله از معاونت محترم تحقیقات و فناوری دانشگاه علوم پزشکی زابل به‌خاطر تصویب این طرح با شناسه اخلاق IR.ZBMU.REC.1398.137 و تأمین منابع مالی توسط این معاونت که ما را در اجرای این طرح یاری کرد تشکر و قدردانی می‌کنند.

### تضاد منافع

نویسندگان این مقاله اعلام می‌دارند که هیچ‌گونه تضاد منافع (مالی یا غیرمالی) در انجام این پژوهش وجود ندارد.

در زخم التهاب به‌وسیله پروستاگلاندین در جایی که سیکلواکسیژناز ۲ در سنتز آنها نقش کلیدی ایفا می‌کند، ایجاد می‌شود. بنابراین، روغن دانه کتان با خاصیت سرکوب‌کنندگی سیکلواکسیژناز ۲ باعث بهبود زخم در موش‌های سالم شد که نقطه‌عطفی در پژوهش حاضر است. برای تسهیل و تعدیل تبادلات بهتر سلول با محیط اطراف مناسب است که داربست‌ها در مقیاس نانو تهیه شوند که تولید این داربست‌ها در سال‌های اخیر مورد توجه محققین قرار گرفته است. براهاتیسواران (Brahatheeswaran) و همکارانش از زئین به‌عنوان داربست استفاده کردند که داربست تولیدشده فاقد شرایط مناسب برای حمایت از سلول‌ها برای بروز پاسخ مناسب سلولی بود [۱۴]. امروزه، سه روش رایج برای تهیه نانوالیاف استفاده می‌شود که شامل الکتروریسندگی، خودسامانی و جدایی فازی است. روش الکتروریسندگی به‌دلیل قابلیت تغییر در پارامترهای دستگاهی، حلال و محیطی قابلیت تولید نانوالیاف با ویژگی‌های مورد نظر محققین را تأمین می‌کند. در کنار استفاده از روش ساخت مناسب برای تهیه داربست، انتخاب ماده‌سازنده مناسب نیز بخش مهمی در اطمینان از موفقیت در مهندسی بافت خواهد بود [۲].

در این مطالعه، داربست الکتروسی زئین بر پایه عصاره اکالیپتوس و روغن دانه کتان استفاده شد و نتایج نشان داد در تمام گروه‌ها روند تغییرات سطح زخم معنادار بود؛ یعنی اندازه‌ها به‌مرور زمان کاسته شده است. البته، چنین نتیجه‌ای از قبل قابل پیش‌بینی بود، زیرا ثابت شده که اکالیپتوس می‌تواند از طریق شرکت در بازسازی بافت، شکل‌گیری بافت گرانوله، و رسوب کلاژن موجب بهبود ترمیم زخم‌های پوستی شود [۹]. در مطالعات دیگری نیز مشاهده شده است که در بستر زخم‌های درمان‌شده با اکالیپتوس نتایجی از قبیل بسته‌شدن سریع‌تر زخم، بهبود بازسازی اپیتلیوم در اپی‌درم، افزایش مهاجرت سلول‌های مختلف شامل میوفیبروبلاست‌ها، فیبروبلاست‌ها و ماکروفاژها و رسوب بالاتر کلاژن روی می‌دهد [۱۵]. هم‌سو با این مطالعه، البنساوی (Elbhnsawi) و همکارانش نیز نشان دادند درصد انقباض زخم به‌طور معنی‌داری در داربست اکالیپتوس نسبت به گروه شاهد افزایش یافت [۱۶]. ازسوی دیگر، مطالعات مختلفی نشان داده‌اند روغن دانه کتان باعث کاهش حساسیت پوستی می‌شود و همچنین باعث تحریک ترکیباتی از جمله پروستاگلاندین‌ها، ترموکسان‌ها، لوکوترین‌ها، و در نتیجه بروز انواع اثرات بیولوژیکی از جمله رگ‌زایی می‌شود. روغن دانه کتان اثرات استروژنی دارد و استروژن در مرحله احیا با

### References

- Gonzalez ACdO, Costa TF, Andrade ZA, Medrado ARAP. Wound healing: a literature review. *An Bras Dermatol*. 2016;91(5):614-20. [DOI: [10.1590/abd1806-4841.20164741](https://doi.org/10.1590/abd1806-4841.20164741)]
- Guo S, DiPietro LA. Factors affecting wound healing. *J Dent Res*. 2010;89(3):219-29. [DOI: [10.1177/0022034509359125](https://doi.org/10.1177/0022034509359125)] [PMID: [20139336](https://pubmed.ncbi.nlm.nih.gov/20139336/)]
- Murphy PS, Evans GRD. Advances in wound healing: a review of current wound healing products. *Plast Surg Int*. 2012;2012:190436. [DOI: [10.1155/2012/190436](https://doi.org/10.1155/2012/190436)]
- Fereydouni N, Darroudi M, Movaffagh J, Shahroodi A, Butler AE, Ganjali S, et al. Curcumin nanofibers for the purpose of wound healing. *J Cell Physiol*. 2019;234(5):5537-54. [DOI: [10.1002/jcp.27362](https://doi.org/10.1002/jcp.27362)] [PMID: [30370528](https://pubmed.ncbi.nlm.nih.gov/30370528/)]
- Gao C, Zhang L, Wang J, Jin M, Tang Q, Chen Z, et al. Electrospun nanofibers promote wound healing: theories, techniques, and perspectives. *J Mater Chem B*. 2021;9(14):3106-30. [DOI: [10.1039/D1TB00067E](https://doi.org/10.1039/D1TB00067E)]
- Fradin MS, Day JF. Comparative efficacy of insect repellents against mosquito bites. *N Engl J Med*. 2002;347(1):13-18. [DOI: [10.1056/nejmoa011699](https://doi.org/10.1056/nejmoa011699)] [PMID: [12097535](https://pubmed.ncbi.nlm.nih.gov/12097535/)]
- Jahn GC. Effect of Eucalyptus dives extracts on Pheidole megacephala (Fabricius) (Hymenoptera: Formicidae). *J Entomol Sci*. 1992;27(3):282-90. [Link]
- Dezsi S, Badarau AS, Bischin C, Vodnar DC, Silaghi-Dumitrescu R, Gheldiu AM, et al. Antimicrobial and

- antioxidant activities and phenolic profile of *Eucalyptus globulus* Labill. and *Corymbia ficifolia* leaves. *Molecules*. 2015;20(3):4720-34. [DOI: [10.3390/molecules20034720](https://doi.org/10.3390/molecules20034720)]
9. Alam P, Shakeel F, Anwer MK, Foudah AI, Alqarni MH. Wound healing study of eucalyptus essential oil containing nanoemulsion in rat model. *J Oleo Sci*. 2018;67(8):957-68. [DOI: [10.5650/jos.ess18005](https://doi.org/10.5650/jos.ess18005)] [PMID: [30012898](https://pubmed.ncbi.nlm.nih.gov/30012898/)]
  10. Jun YS, Kang P, Min SS, Lee JM, Kim HK, Seol GH. Effect of eucalyptus oil inhalation on pain and inflammatory responses after total knee replacement: a randomized clinical trial. *Evidence-Based Complementary and Alternative Medicine*. 2013;2013(1):502727. [DOI: [10.1155/2013/502727](https://doi.org/10.1155/2013/502727)] [PMID: [23853660](https://pubmed.ncbi.nlm.nih.gov/23853660/)]
  11. Obert B, Benson EE, Millam S, Pretova A, Bremner DH. Moderation of morphogenetic and oxidative stress responses in flax in vitro cultures by hydroxynonenal and desferrioxamine. *J Plant Physiol*. 2005;162(5):537-47. [DOI: [10.1016/j.jplph.2004.06.002](https://doi.org/10.1016/j.jplph.2004.06.002)] [PMID: [15940871](https://pubmed.ncbi.nlm.nih.gov/15940871/)]
  12. Albrecht ED, Babischkin JS, Lidor Y, Anderson LD, Udoff LC, Pepe GJ. Effect of estrogen on angiogenesis in co-cultures of human endometrial cells and microvascular endothelial cells. *Hum Reprod*. 2003;18(10):2039-47. [DOI: [10.1093/humrep/deg415](https://doi.org/10.1093/humrep/deg415)] [PMID: [14507818](https://pubmed.ncbi.nlm.nih.gov/14507818/)]
  13. Sarhan WA, Azzazy HM, El-Sherbiny IM. Honey/chitosan nanofiber wound dressing enriched with *Allium sativum* and *Cleome droserifolia*: enhanced antimicrobial and wound healing activity. *ACS Appl Mater Interfaces*. 2016;8(10):6379-90. [DOI: [10.1021/acsami.6b00739](https://doi.org/10.1021/acsami.6b00739)] [PMID: [26909753](https://pubmed.ncbi.nlm.nih.gov/26909753/)]
  14. Brahatheeswaran D, Mathew A, Aswathy RG, Nagaoka Y, Venugopal K, Yoshida Y, et al. Hybrid fluorescent curcumin loaded zein electrospun nanofibrous scaffold for biomedical applications. *Biomed Mater*. 2012;7(4):045001. [DOI: [10.1088/1748-6041/7/4/045001](https://doi.org/10.1088/1748-6041/7/4/045001)] [PMID: [22556150](https://pubmed.ncbi.nlm.nih.gov/22556150/)]
  15. Mumtaz R, Zubair M, Khan MA, Muzammil S, Siddique MH. Extracts of *Eucalyptus alba* promote diabetic wound healing by inhibiting alpha-glucosidase and stimulating cell proliferation. *Evid Based Complement Alternat Med*. 2022;2022:4953105. [DOI: [10.1155/2022/4953105](https://doi.org/10.1155/2022/4953105)] [PMID: [35463094](https://pubmed.ncbi.nlm.nih.gov/35463094/)]
  16. Elbhnsawi NA, Elwakil BH, Hassanin AH, Shehata N, Elshewemi SS, Hagar M, et al. Nano-chitosan/eucalyptus oil/cellulose acetate nanofibers: manufacturing, antibacterial and wound healing activities. *Membranes (Basel)*. 2023;13(6):604. [DOI: [10.3390/membranes13060604](https://doi.org/10.3390/membranes13060604)] [PMID: [37367808](https://pubmed.ncbi.nlm.nih.gov/37367808/)]