

گزارش مورد

گزارش یک مورد سل در شیرخوار ۳/۵ ماهه

بهروز بنیادی^{۱*}، مجید صداقت^۲

^۱استادیار بیماری های عفونی کودکان، بیمارستان امام رضا (ع) بجنورد، دانشگاه علوم پزشکی خراسان شمالی، بجنورد، ایران
^۲استادیار بیماری های گوارش کودکان، بیمارستان امام رضا (ع) بجنورد، دانشگاه علوم پزشکی خراسان شمالی، بجنورد، ایران
*نویسنده مسئول: بجنورد، بیمارستان امام رضا (ع)، دانشگاه علوم پزشکی خراسان شمالی
پست الکترونیک: b.bonyadi1@gmail.com

وصول: ۹۲/۱۰/۲۱ اصلاح: ۹۳/۲/۲۴ پذیرش: ۹۳/۳/۵

چکیده

بیمار شیرخوار پسر ۳/۵ ماهه ای است که با شکایت سرفه و تب از ۴۵ روزگی مراجعه کرده بود. رادیوگرافی قفسه سینه کدورت ریوی را نشان می داد. درمان های متفاوت از جمله با آنتی بیوتیک های مختلف موثر واقع نگردید. در نهایت با شستشوی معده سل ریوی تایید شد. توصیه می شود که در شیرخواران و یا نوزادان با پنومونی مقاوم به درمان باید سل را مد نظر قرارداد زیرا تشخیص دیر هنگام می تواند با عواقب کشنده همراه باشد

واژه های کلیدی: سرفه مزمن تب سل

مقدمه

در تمام نوزادان متولد شده از مادر مبتلا به سل فعال بایستی اقدامات فوق صورت گیرد و همچنین جفت نیز جهت پاتولوژی و کشت جهت باسیل AFB بررسی گردد. تست پوستی کمک کننده است و گاهی بیوپسی کبد و غدد لنفاوی حتی ریه نیز لازم می شود. در هر نوزاد با TB باید بررسی HIV نیز صورت گیرد.

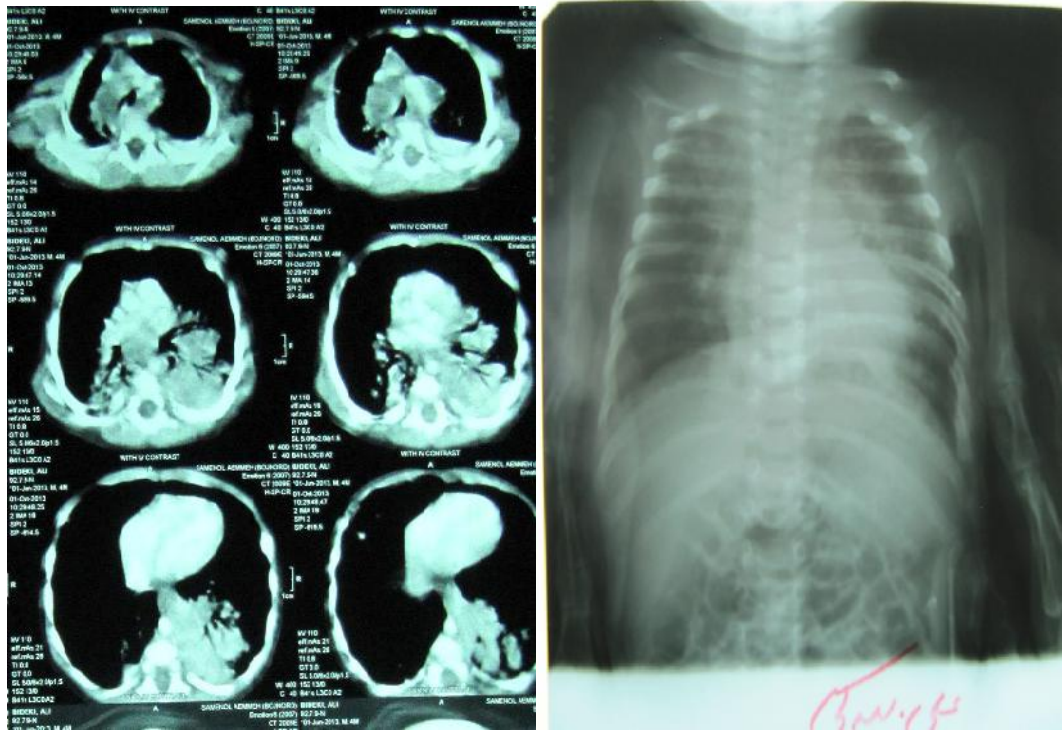
معرفی بیمار

بیمار شیرخوار پسر ۳/۵ ماهه ای است که با شکایت ۲ ماهه سرفه، خوب شیر نخوردن، تنگی نفس و تب مراجعه نموده بود. بیمار پنجمین فرزند یک مادر ۳۶ ساله حاصل زایمان واژینال ترم با وزن ۲۵۰۰ گرم که با آپگار مناسب به دنیا آمده است. سونوگرافی در حین بارداری نرمال بوده است. واکسیناسیون BCG در روز اول تولد انجام شده بود و تا آخرین بستری، ۵ بار دیگر نیز بستری شده بود (۱۱ و ۲۰ روزگی به دلیل ایکتر، در ۴۵، ۶۰ و ۷۰ روزگی به دلیل تب و علائم تنفسی و FTT) در بستری های قبلی تحت درمان با انواع آنتی بیوتیک (آمپی سیلین، سفوتاکسیم، کلیندامایسین، آزیترومایسین، اسلتامیویر) و همچنین کورتیکواستروئید و سالبوتامول استنشاقی قرار گرفته بود.

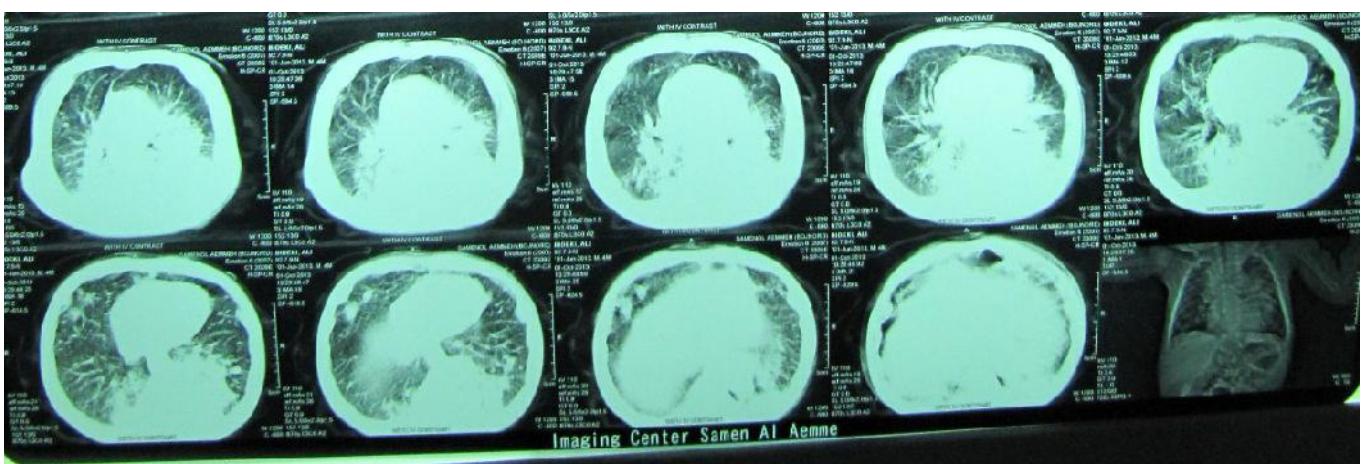
در دوره پری ناتال نیز امکان ابتلا به سل وجود دارد که علائم و نشانه های غیر اختصاصی دارد، و تشخیص با کشت ترشحات ریوی یا گوارشی گاهی با بیوپسی کبد و عکس قفسه سینه امکان پذیر است.

راههای آلودگی شیرخواران شامل:

- (۱) آلودگی از طریق جفت و ورود باسیل از طریق ورید ناف به کبد جنین
- (۲) آسپیراسیون یا بلع مایع آمینوتیک آلوده
- (۳) ابتلاء استنشاقی از راه تماس با نزدیکان دچار سل ریوی فعال. حدود ۵۰٪ کودکان متولد شده از مادران با سل ریوی فعال در سال اول تولد دچار بیماری سل می گردند، اگر واکسیناسیون BCG و کمپروپرفیلاکسی صورت نگیرد. علائم بصورت تب لتارژی دیسترس تنفسی با پنومونی که به درمانهای معمول پاسخ نمی دهد. هپاتواسپلنومگالی و یا FTT خود را نشان می دهد. تشخیص با کشت ترشحات تراشه، آسپیره ترشحات معده، ادرار و CSF همراه با CXR و گاهی تست پوستی امکان پذیر می باشد.



شکل ۱: سل ریوی در یک شیرخوار ۳/۵ ماهه. یک ضایعه با حدود نامشخص در نواحی فوقانی هر دو ریه و افزایش انفیلتراسیون ریوی در نواحی پری برونکیال و پاراهیلار دیده می شود.



شکل ۲: HRCT Scan ریه با ماده حاجب در یک شیرخوار ۳/۵ ماهه مبتلا به سل ریوی . تراکم در سگمان مدیوبازال لوب تحتانی ریه راست و همچنین در سگمان های فوقانی خلفی لوب تحتانی ریه چپ دیده شد. لنفادنوپاتی متعدد در نواحی اطراف عروقی ، اطراف نای و زیر کارینا دیده شد. انفیلتراسیون آلوئولار در لوب های فوقانی هر دو ریه نیز دیده شد.

آمیزی اسیدفاست مثبت شد. با توجه به این یافته ها، ما درمان ۵ دارویی Rifampin 10 mg/kg/day ، Isoniazid 15 mg/kg/day ، Pyrazinamid (30 mg/kg/day) ، Etambutol 20 mg/kg/day (Amikacin 15mg/kg/day) را شروع کردیم. در روز هفتم درمان ضد TB، بیمار از نظر بالینی بهبود یافت و با اطلاع به مرکز بهداشت شهرستان جهت بیگیری درمان تحت سیستم DOTS و بررسی سایر اعضا خانواده مرخص شد.

بحث

سل پری ناتال یک بیماری نادر است و علائم غیر اختصاصی آن، عفونت باکتریال را تقلید می کند [۸،۵]. درمان دیر هنگام با پیش آگهی ضعیفی همراه است تشخیص سل را در هر نوزاد با پنومونی مقاوم به درمان باید در نظر داشته باشیم. افتراق سل مادرزادی از سل اکتسابی پس از تولد مشکل است ولی به شناسایی منبع کمک می کند و ارزش اپیدمیولوژیکی دارد.

برخلاف کودکان بزرگتر، در شیرخواران با سل ریوی احتمال بروز علائم تنفسی و همچنین مثبت شدن ترشحات معده از نظر میکوباکتریوم توبرکلوزیس (تا ۷۵٪) بیشتر است [۷] و اما تشخیص زودهنگام به دلیل اینکه علائم غیر اختصاصی و مشابه عفونت های باکتریال یا سایر عفونت های مادرزادی است، مشکل است [۱]. عفونت سل را در هر شیرخوار با پنومونی مقاوم به درمان و بدتر شونده و یا آدنیت گردنی غیر قابل توجیه خصوصاً در نواحی آندمیک سل، باید مد نظر داشته باشیم [۸].

شیرخوارانی که سابقه مادری یا فامیلی سل را دارند و با علائم غیر اختصاصی مراجعه می کنند باید مورد ارزیابی قرار گیرند. هرچند پیدا نکردن منبع واگیردار، ردکننده تشخیص سل نمی باشد.

شیرخواران به دنبال تماس با منبع سل، زودتر دچار بیماری توبرکلوزیس می شوند و این مسئله تحقیقات راجع به تماس را مشکل تر می کند [۶]. بطوریکه در بیش از ۶۰ موارد سل پری ناتال، سل مادر پس از تشخیص سل در شیرخوارش، شناسایی می شود راههای مختلفی برای انتقال سل پری ناتال وجود دارد شامل انتشار خونی

در معاینه فیزیکی تاکی پنه، و رترکسیون بین دنده ای و رترکسیون زیر دنده ای، کراکل و ویزینگ در هر ۲ ریه داشت. همچنین در معاینه بزرگی خفیف کبد و طحال نیز داشت در رادیوگرافی قفسه سینه ضایعات تکه ای با حدود نامشخص در نواحی فوقانی هر دو ریه وجود داشت. به جهت عفونت احتمالی برای بیمار کشت خون و کشت ادرار نیز ارسال شد سپس تحت درمان با مروپنم، وانکومايسين و کوتریموکسازول (با شک به نقص سیستم ایمنی) قرار گرفت. در آزمایشات:

CBC : WBC :43400 cell/mm³ (P: %71 L:%15 mono : %2 Eo: %7 Band : %5)

Hgb : 10 gr/dl , Plt : 621/000 , LFT : Normal

HIV test : Neg , CRP : 12 mg/ dl , Esr : 16 mm/h

Immunoglobulin level NL

بیمار به مدت ۵ روز تحت درمان قرار گرفت ولی بهبود پیدا نکرد. رادیوگرافی قفسه سینه که مجددا گرفته شد و HRCTScan ریه در زیر آورده شده است.

در بررسی بیشتر کشت خون منفی و افزایش WBC تا 57000 cell/mm³ را نشان داد. در سونوگرافی شکم بجز هپاتواسپلنو مگالی خفیف با پارانشیم کبدی نرمال، یافته دیگری نداشت. با شک قوی به سل ریوی سابقه پزشکی ما در بیمار بررسی شد که مشخص گردید که هفت سال قبل، درد شدید قسمت تحتانی ستون فقرات و تنگی نفس و آسیت داشته است. بدلیل این مشکلات بیمار بررسی شده بود و با تشخیص پریکاردیت محدود شونده تحت عمل جراحی پریکاردیکتومی قرار گرفته است. در بررسی پرونده پزشکی مادر سابقه تومور Potts در CT اسکن و MRI ناحیه لومبوساکرال ستون فقرات داشته است که متاسفانه دارو های ضد سل را ناقص مصرف کرده است. نتیجه پاتولوژی بریکارد در دسترس نبود. تست PPD در مادر و شیرخوار پس از ۴۸ و ۷۲ ساعت منفی بود. مادر بیمار با یک عکس قفسه سینه مورد ارزیابی قرار گرفت که شواهد اتلکتازی خطی در زون فوقانی سمت چپ محرز شد. با این اطلاعات و با شک به سل ریوی، سه نوبت ترشحات معده شیرخوار برای رنگ آمیزی و کشت میکوباکتریوم TB فرستاده شد و در اولین نمونه، رنگ

(۴۸) و لنفادنوپاتی (۳۸) می باشد [۲] در بیمار ما، بدلیل ظهور زود هنگام علائم سل، سل اکتسابی پس از تولد کمتر مطرح بود. ولی هیچکدام از ۴ کرایتریای Cantwell etal وجود نداشت. به جز سل ریوی، ضایعه سلی دیگری شناسایی نشد و این مسئله بیشتر مطرح کننده انتقال عفونت از طریق آسپراسیون مایع آمینوتیک و یا انتقال در دوره پس از تولد است تا انتقال از طریق خون [۴]

تمایز سل مادرزادی از سل اکتسابی پس از تولد فقط از نظر اپیدمیولوژیکی اهمیت دارد و به شناسایی منبع واگیر مخفی کمک می کند.

شناسایی و درمان قبل از تولد سل فعال با نهفته مادر می تواند از سل پری ناتال جلوگیری کند و یا در تشخیص زود هنگام آن کمک کند چون که درمان زود هنگام برای پیشگیری از مرگ و میر و ناخوشی ناشی از بیماری، بسیار مهم است، درمان باید هرچه سریعتر آغاز شود تا شانس بقاء بیشتر شود [۳].

References

1. Adhikari M., T. Pillay and D. G. Pillay, 1997, Tuberculosis in the newborn: an emerging disease, *Pediatr, Infect. Dis. J.* 16:1108-1112.
2. Cantwell M. F., Z. M. Shehab, A. M. Costello, L. Sands, W. F. Green, E. P. Ewing, Jr., S. E. Valway and I. M. Onorato, 1994, Brief report: congenital tuberculosis, *N. Engl. J. Med.* 330:1051-1054.
3. Hageman J., S. Shulman, M. Schreiber, S. Luck and R. Yogev, 1980, Congenital tuberculosis: critical reappraisal of clinical findings and diagnostic procedures, *Pediatrics* 66:980-984.
4. Lee L. H., C. M. LeVeal and P. S. Graman, 1998, Congenital tuberculosis in a neonatal intensive care unit: case report, epidemiological investigation and

از طریق جفت یا خوردن یا استنشاق مایع آمینوتیک آلوده و یا پس از تولد از راه تماس با افراد الوده. تنها کرایتریای تشخیص سل مادرزادی از سل اکتسابی پس از تولد، اولین بار توسط Beitzke در سال ۱۹۳۵ عنوان شد و سپس توسط Cantwell و همکارانش در سال ۱۹۹۴ مورد بازبینی قرار گرفت [۲]. بر مبنای کرایتریای بازبینی شده، شیرخوار باید ضایعات سلی ثابت شده و حداقل یکی از موارد زیر را داشته باشد:

- ۱- ضایعات در هفته اول تولد پدیدار شده باشند. ۲- وجود یک کمپلکس کبدی اولیه یا گرانولوم های کبدی کارئیفیه ۳- عفونت سلی جفت یا دستگاه تناسلی مادر و ۴- احتمال انتقال پس از تولد از طریق بررسی تماس ها. سن متوسط تظاهر سل مادرزادی ۲۴ روزگی است. (۸۴-۱ روز) و متوسط سن تشخیص سل در شیرخوار ۸ ماهگی (۱۲-۳/۵ ماهگی) می باشد [۸،۲] شایع ترین علائم سل مادرزادی، هپاتومگالی (۷۶)، زجر تنفسی (۷۲)، تب

management of exposures, *Clin. Infect. Dis.* 27:474-477.

5. Sood M., A. Trehan, S. Arora, K. Jayashanker and R. K. Marwaha, 2000, Congenital tuberculosis manifesting as cutaneous disease, *Pediatr, Infect. Dis. J.* 19:1109-1111.
6. Starke J. R, 2001, Transmission of mycobacterium tuberculosis to and from children and adolescents, *Semin. Pediatr, Infect. Dis.* 12:115-123.
7. Starke J. R. and K. T. Taylor-Watts, 1989, Tuberculosis in the pediatric population of Houston, Texas, *Pediatrics* 84:28-35.
8. Vallejo J. G., L. T. Ong and J. R. Starke, 1994, Clinical features, diagnosis, and treatment of tuberculosis in infants, *Pediatrics* 94:1-7.

Case Report

Perinatal Tuberculosis in a 3.5mo-Old Infant

Bonyadi B¹, Sedaghat M²

¹Assistant Professor of pediatric Infectious diseases ,Imamreza Hospital bojnurd, North Khorasan University of Medical Sciences, Bojnurd, Iran

²Assistant Professor of pediatric gastroenterology ,Imamreza Hospital bojnurd, North Khorasan University of Medical Sciences,bojnurd,Iran

***Corresponding Author:**
Imamreza Hospital bojnurd,
North Khorasan University of
Medical Sciences, Bojnurd,
Iran.
Email:
b.bonyadi1@Gmail.com

Abstract

A 3.5 months old male infant presented with cough and fever from 45-day- old. Chest X-ray examination revealed a pneumonic patch. Various treatments including antibiotic therapy were not effective. Finally pulmonary tuberculosis was confirmed by gastric washing. We emphasize that tuberculosis should be considered for neonates or infants with unresponsive pneumonia because delayed diagnosis is associated with a fatal outcome.

Key words: Tuberculosis, chronic cough, fever

Submitted: 11 Jan 2014

Revised: 14 May 2014

Accepted: 26 May 2014